

TEORIA KING-LO

"Tratar las enfermedades sin comprender las nociones de los meridianos principales y secundarios, es exponerse a cometer errores."

I. SieJou Men

GENERALIDADES

Las teorías *Inn-Yang*, los 5 elementos, *Tsang Foo*, *Qi-Xue* y *King-Lo*, constituyen las bases fundamentales tradicionales para la práctica de la acupuntura.

En la práctica, la teoría *King-Lo* (meridianos principales y secundarios) tiene un gran valor en particular para explicarnos, desde el punto de vista de la medicina tradicional oriental, la fisiología, patología, diagnóstico y tratamiento; por tanto el *Nei-King* dice: "...El hombre vive, se declara la enfermedad... el que aprende medicina o el que la domina siempre debe comenzar por ahí".

Al referirse a los meridianos principales y secundarios como conductores de la energía a través de todo el cuerpo, el *Trung Y Hoc* de Hanoi dice: "Los meridianos principales se asemejan a carreteras que recorren todo un país, los meridianos secundarios se asemejan a una redcilla que envuelve todo el cuerpo. Los meridianos principales y secundarios tienen sus puestos de comando en los órganos y entrañas y se reparten por todo el cuerpo, tanto dentro como fuera, arriba como abajo, constituyendo un sistema orgánico formado por una multitud de sistemas muy complejos de unión y de separación en cada región del cuerpo".

TEORIA KING-LO EN MEDICINA ORIENTAL

FISIOLOGIA

En el *Ling Tchou* se puede leer: "En el interior, los meridianos corresponden a los órganos y a las entrañas; en el exterior están unidos a las manos, los pies y las articulaciones. La energía esencial, la sangre (el *Tsing*) y la energía mental mantienen y conservan la vida. Los meridianos sirven de vehículos para la sangre y la energía con el fin de que estas últimas puedan circular para 'alimentar' el *Inn* y el *Yang*, los huesos, los músculos, las articulaciones..."

Esto quiere decir que los meridianos principales y secundarios son vías energéticas que garantizan el buen funcionamiento del organismo humano, formado por sistemas muy complejos, desde el punto de vista de la medicina tradicional oriental: 5 órganos, 6 entrañas, 4 miembros, 5 sentidos, piel, pelos, tejido celular subcutáneo, músculos, huesos, sangre, energías... y cada una de estas partes tiene una función particular que activa la totalidad de las funciones del organismo.

El sistema de meridianos principales y secundarios mantiene en constante relación a las funciones de los órganos y las vísceras con las actividades de los miembros, huesos, músculos y tendones, piel, orificios naturales, etcétera, que permiten una correlación entre el exterior, superficie (*Piao*) y el interior, profundidad (*Li*) del cuerpo humano.

PATOLOGIA

Si los meridianos principales o secundarios pierden su equilibrio, la función de defensa contra los agentes patógenos externos se debilita y éstos pueden seguir su trayecto superficial hacia lo profundo, produciendo el desequilibrio energético que caracteriza a la enfermedad.

Sobre esto el *Nei-King* dice: "Los meridianos principales y secundarios forman parte de la región exterior del cuerpo. Por eso muchas enfermedades se manifiestan primero en la piel. Cuando la energía perversa alcanza su objetivo, los poros y los tejidos se dilatan y la dejan penetrar en los meridianos secundarios. Si ella se queda en los meridianos secundarios, alcanzará los principales; si se queda en los principales, penetrará en las entrañas y se localizará en el estómago y en los intestinos". Esto quiere decir que los meridianos pueden convertirse en la vía de penetración de los agentes patógenos externos.

Por otra parte, los cambios patológicos internos pueden manifestarse externamente sobre los meridianos; por ejemplo, en las algias del corazón, la sensación dolorosa se manifiesta en la base interna de los miembros superiores (meridiano de corazón).

DIAGNOSTICO

La utilidad de los meridianos en patología es que permite seguir la evolución de la enfermedad y controlar las funciones del organismo, así como en la previsión de las posibles complicaciones. Por eso el *Trung Y Hoc* de Hanoi dice: "... los médicos deben conocer el sistema de los meridianos para determinar el diagnóstico".

TRATAMIENTO

En fisiología, los meridianos son las vías de circulación de la energía; en patología son las vías de penetración de los agentes patógenos; en terapéutica son los que reciben las excitaciones durante el tratamiento. De lo anterior, el *Trung Y Hoc* de Hanoi señala: "... los médicos deben profundizar las reglas de empleo de los meridianos para saber determinar el diagnóstico con el fin de utilizarlo para el tratamiento". Y agrega: "En el reconocimiento del enfermo, hay que saber examinar y juzgar los meridianos y los puntos para pinchar o masajear que se encuentran en el codo y los dedos de la mano, entre la rodilla y los dedos del pie, pues estos meridianos y estos puntos pueden actuar sobre afecciones de la cabeza o de la cara, de los órganos o de las entrañas".

ACTUAL CLASIFICACION DE LOS KING-LO

En relación con la teoría *King-Lo* (teoría de los meridianos), las universidades de la República Popular China, Viet-Nam y la RPD de Corea han adoptado de nuevo la clasificación del *Nei-King*:

- 12 meridianos principales (*Zheng-Tsing*)
- 12 meridianos distintos (profundos) (*Tsing-Pie*)
- 12 meridianos tendinomusculares (superficiales) (*Tsing-Kan*)
- 8 meridianos extraordinarios (*Tsing-Mo*)
- 12 vasos *Lo* transversales (*Lo*)
- 15 vasos *Lo* longitudinales (*Lo-Pie*)
- 365 vasitos (puntos) (*Siu*)

MERIDIANOS EXTRAORDINARIOS

El término meridiano extraordinario se emplea en oposición al meridiano principal.

Estos meridianos tienen la función de irrigar los espacios comprendidos entre los meridianos principales. Cada meridiano extraordinario desempeña su función y posee su recorrido pero debido a sus relaciones, no pueden ser separados de los meridianos principales. De los 8, sólo 2 poseen puntos propios, el resto está formado por puntos de los meridianos principales. Ellos son:

<i>Du-Mo</i>	<i>Ren-Men</i>
<i>Dai-Mo</i>	<i>Tchrong-Mo</i>
<i>Yang-Tsiae-Mo</i>	<i>Inn-Tsiae-Mo</i>
<i>Yang-Oe-Mo</i>	<i>Inn-Oe-Mo</i>

MERIDIANOS PRINCIPALES

El eje del sistema de los meridianos está constituido por los 12 meridianos principales, que corresponden a los 5 órganos *Tsang* y 5 vísceras *Foo*, además de 2 funciones representadas por el pericardio y la triplefunción, ellos recorren todo el cuerpo.

Los meridianos que pertenecen a las vísceras *Foo* y la triplefunción, recorren el costado externo de los miembros y tienen un carácter *Yang*.

Los meridianos que pertenecen a los órganos *Tsang* y el pericardio, recorren el costado interno de los miembros y tienen un carácter *Inn*.

Los que se encuentran en las extremidades superiores llevan el nombre de meridiano de la mano (*Cheou-King*). Los *Yang* tienen un sentido centrípeto, o sea, parten de la porción distal de los dedos y terminan en la cabeza. Los *Inn* tienen un sentido centrífugo, parten del tórax y terminan en la porción distal de los dedos.

Los meridianos que se encuentran en las extremidades inferiores, llevan el nombre de meridianos de los pies (*Tsou-King*).

Los *Inn* parten de la porción distal de los artejos y terminan en el tórax, son centrípetos, en tanto que los *Yang* parten de la cabeza y terminan en la porción distal de los artejos, son centrífugos.

El estudio del recorrido de los meridianos principales permite saber el sentido de la circulación de la energía de los 3 *Inn* y los 3 *Yang* de la mano y el pie. También se conocen 2 nociones fundamentales de la acupuntura:

- El exterior y el interior se comunican entre sí.
- Lo alto y bajo se comunican entre sí.

NOMBRE DE CADA MERIDIANO PRINCIPAL

En la mano cada meridiano *Inn* sale de un órgano y lleva el nombre de dicho órgano. Cada meridiano *Yang* penetra en una víscera y lleva el nombre de dicha víscera. En el pie, cada meridiano *Yang* sale de una víscera y lleva su nombre. Cada meridiano *Inn* penetra en un órgano y lleva su nombre.

- Meridiano del pulmón (*Cheou-Tai-Inn*) (P).
- Meridiano del intestino grueso (*Cheou-Yang-Ming*) (IG).
- Meridiano del estómago (*Tsou-Yang-Ming*) (E).
- Meridiano del bazo-páncreas (*Tsou-Tai-Inn*) (BP).
- Meridiano del corazón (*Cheou-Chao-Inn*) (C).
- Meridiano del intestino delgado (*Cheou-Tai-Yang*) (ID).
- Meridiano de la vejiga (*Tsou-Tai-Yang*) (V).
- Meridiano del riñón (*Tsou-Chao-Inn*) (R).
- Meridiano del pericardio (*Cheou-Tsiu-Inn*) (Pc).
- Meridiano del *San Jiao* (triplefunción) (*Cheou-Chao-Yang*) (TF).
- Meridiano de la vesícula biliar (*Tsou-Chao-Yang*) (VB).
- Meridiano del hígado (*Tsou-Tsiu-Inn*) (H).

Comunicación de lo alto y bajo

Cada meridiano *Yang* de la mano se une en la cabeza con un meridiano *Yang* del pie, que a su vez se une en el pie con otro meridiano *Inn* del pie, éste se une a un meridiano *Inn* de la mano en el tórax y este último se une a un *Yang* de la mano y así queda cerrado el circuito.

Como se puede ver, sólo se cambia de polaridad al nivel de las extremidades, pues *Yang* (+) e *Inn* (-) se intercambia en manos y pies.

RELACION DE LOS MERIDIANOS PRINCIPALES ENTRE SI (MERIDIANOS ANTIGUOS)

Cada meridiano tiene un nombre que designa su emplazamiento, situación y naturaleza por la relación con los otros meridianos.

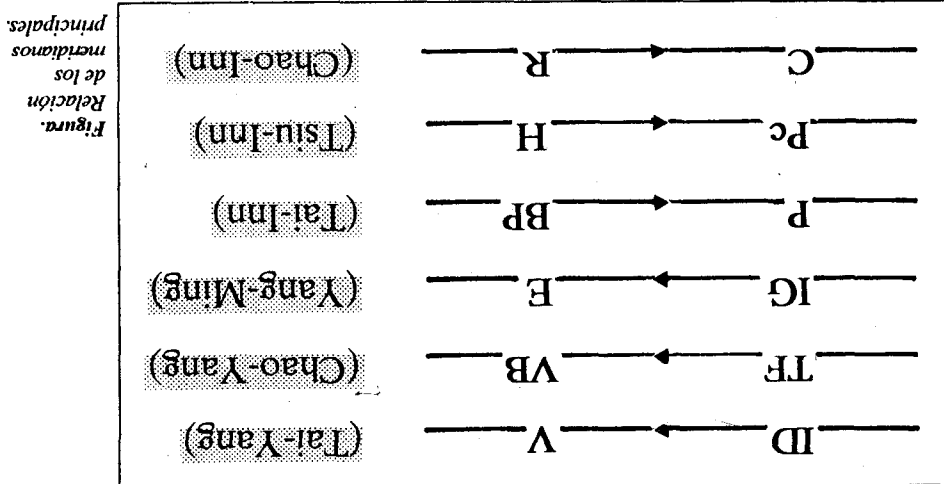
1. Los meridianos *Yang*.
 - a) *Tai-Yang* (*Yang* supremo) que se abre hacia el exterior. Está formado por (*Cheou-Tai-Yang*) intestino delgado (ID) y el (*Tsou-Tai-Yang*) vejiga (V), ambos son meridianos externos superficiales.
 - b) *Yang-Ming* (*Yang* inferior) que se abre hacia el interior. Está formado por (*Cheou-Yang-Ming*) intestino grueso (IG) y (*Tsou-Yang-Ming*) estómago (E), ambos son meridianos internos profundos.

c) *Chao-Yang* (*Yang* medio) desempeña una función de bisagra. Esta formado por (*Cheou-Chao-Yang*) triplefunción (TF) y (*Tsou-Chao-Yang*) vesícula biliar (VB), son los meridianos intermedios entre los precedentes.

2. Los meridianos *Inn*.

a) *Tai-Inn* (*Inn* supremo) se abre hacia el exterior, formado por (*Cheou-Tai-Inn*) pulmón (P) y (*Tsou-Tai-Inn*) bazo (B) son los meridianos externos superficiales.
 b) *Chao-Inn* (*Inn* interior) se abre hacia el interior. Esta formado por (*Cheou-Chao-Inn*) corazón (C) y (*Tsou-Chao-Inn*) riñón (R) son los meridianos internos profundos.
 c) *Tsu-Inn* (*Inn* medio) desempeña el papel de bisagra. Esta formado por (*Cheou-Tsu-Inn*) pericardio (Pc) y *Tsou-Tsu-Inn*, hígado (H), son los meridianos intermedios entre los precedentes.

Estas relaciones son únicamente externas y pueden observarse en la figura.



Esta relación de los meridianos principales entre sí implica 2 conceptos: nudos y raíces. Se llama nudo al punto de concentración de la energía entre los 2 meridianos de la misma polaridad, es decir, donde se unen, por ejemplo: ID y V se unen en el ojo (V-1) para formar el *Tai-Yang*. Se llama raíz al punto donde se cambia de polaridad, donde termina el meridiano de la vejiga (V-67) y comienza el meridiano de intestino delgado (ID-1).

MERIDIANOS DISTINTOS (PROFUNDOS)

Además de las vas energéticas que forman un sistema de circulación determinado, descrito anteriormente, los meridianos distintos son vasos particulares que pertenecen a los meridianos principales. Los meridianos distintos no poseen el sistema de unión interior-exterior propio de los meridianos principales, tienen un sistema de unión propio llamado las 6 uniones, que son:

- Vejiga y riñón por debajo, en el hueso popliteo; por arriba, en la nuca.
- Vesícula biliar e hígado se unen en el pubis.

- Estómago y bazo se unen en la ingle.
- Intestino delgado y corazón se unen en el ángulo interno del ojo.
- Triplefunción y pericardio se unen por debajo de la apófisis mastoides.
- Intestino grueso y pulmón se unen en el cuello.

Estos meridianos tienen un recorrido interno y su punto de entrada o salida se encuentra al nivel de las articulaciones del codo y la rodilla (punto *Ho*). Estos meridianos se ponen en contacto con los órganos internos y llevan el nombre del meridiano principal a que pertenecen:

MERIDIANOS TENDINOMUSCULARES (SUPERFICIALES)

Son meridianos que nacen en los puntos *Tsing*, no penetran en los órganos ni en las vísceras, interesan únicamente a los tendones, los músculos y las articulaciones.

A diferencia de los meridianos principales que actúan a la vez en las regiones profundas (órganos y vísceras) y en las partes superficiales del cuerpo (músculos, huesos, tejido celular subcutáneo y piel), estos sólo actúan sobre las perturbaciones locales a niveles de las regiones que atraviesan (tendinosas, musculares y articulares).

El recorrido de los meridianos tendinomusculares es superficial, por encima del meridiano principal al cual pertenece y le da su nombre, hasta el punto de unión donde se dispersa en una zona propia a cada uno de ellos.

Existen 4 puntos de unión que son:

- (VB-22) para los meridianos superficiales *Inn* de la mano.
- (VB-13) para los meridianos superficiales *Yang* de la mano.
- (ID-18) para los meridianos superficiales *Yang* del pie.
- (VC-5) para los meridianos superficiales *Inn* del pie.

VASOS LO LONGITUDINALES

Los *Lo* longitudinales son 15:

- 12 provienen de los meridianos principales.
- 2 provienen de los meridianos extraordinarios *Rem-Mo* y *Du-Mo*.
- 1 Gran *Lo* del meridiano principal del bazo, que tendría 2 en este caso.

Se dice que el trayecto de los vasos *Lo* longitudinales es el recorrido de su meridiano principal y nacen en el punto *Lo* de sus respectivos meridianos principales.

El diagnóstico de las alteraciones de estos vasos es muy preciso, se basa en el vacío y la plenitud.

El *Nei-King* dice: "Cuando un vaso *Lo* está en plenitud se ve fácilmente, hay que pinchar el punto *Lo* correspondiente. Cuando está vacío es invisible, hay que pinchar el punto *Lo* del lado opuesto (meridiano acoplado)."

Esto se explica: la energía perversa ataca a los vasos *Lo* sólo cuando la energía del cuerpo se debilita, o sea:

Energía del cuerpo = vacío.

Lo + energía perversa = plenitud.

Por tanto, el vaso *Lo* estará en plenitud debido a la presencia de la energía perversa. Esa plenitud se manifiesta en una parte por la sintomatología propia de cada vaso *Lo* y por otra, el punto *Lo* resulta doloroso al tacto.

El vacío de los vasos *Lo* se presenta cuando la energía perversa ha alcanzado el meridiano principal y ha dejado tras sí al vaso *Lo* vacío. Esto se manifiesta por la sintomatología propia del vaso *Lo*, y al tacto el punto *Lo* se nota hundido.

En el primer caso (plenitud) hay que pinchar al punto *Lo* en sedación.

En el segundo caso (vacío) hay que pinchar al punto *Yuan* en sedación y el punto *Lo* del meridiano acoplado en tonificación.

VASOS LO TRANSVERSALES

Los vasos *Lo* transversales se encuentran entre el codo y la mano y entre la rodilla y el pie.

Ligan meridianos principales acoplados, es decir, un meridiano *Yang* a un meridiano *Inn*, recíprocamente. En otras palabras, del punto *Lo* de un meridiano *Yang* parte un vaso *Lo* hasta el punto *Yuan* (*Iu*) del meridiano *Inn* acoplado, y de este meridiano *Inn* de su punto *Lo* parte otro vaso *Lo* hasta el punto *Yuan* del meridiano *Yang* acoplado; el acoplamiento entre 2 meridianos es doble.

Estos vasos se utilizan para tratar la plenitud o el vacío de los meridianos principales acoplados, cuando un meridiano principal está vacío, su acoplado está en plenitud y viceversa.

Se debe tener en cuenta que esa plenitud o vacío sea ocasionada por perturbación de la energía del cuerpo y no por la energía perversa exógena, pues en el caso de que sea producida por las energías perversas exógenas, está estrictamente prohibido trasvasar el exceso de un meridiano a otro acoplado.

Si la perturbación es de origen interno, se pincha el punto *Lo* en sedación del meridiano en plenitud y el punto *Yuan* en tonificación del meridiano acoplado.

Si por el contrario, la perturbación es provocada por energías perversas exógenas, la obstrucción es un proceso de defensa y la apertura de una vía derivada que permite a la energía perversa pasar esta barrera, lo que producirá una contaminación del meridiano acoplado sano.

TRAYECTO DE LOS MERIDIANOS PRINCIPALES

MERIDIANO DEL PULMON (CHEOU-TAI-INN)

TRAYECTO

El canal del pulmón *Taiyin* de la mano se origina en *Zhong-jiao* (TF-medio), corre hacia abajo para unirse con el intestino grueso (1), regresa pasando por el cardias (orificio superior del estómago) (2), atraviesa el diafragma (3) y entra en el pulmón (4), órgano al cual pertenece. De aquí asciende a la garganta y después desciende y corre transversalmente hasta el punto *zhongfu* (P-1) (5), desciende por el borde externo de la cara anterior del brazo y circula por fuera del canal del corazón *Shaoyin* de la mano y del canal del pericardio *Jueyin* de la mano (6) y llegará a la fosa cubital (7). Después baja a lo largo del borde externo de la cara anterior del antebrazo (8), llega al borde interno de la apófisis estiloides radial por encima de la muñeca donde se palpa el pulso de la arteria radial (9), corre a lo largo del borde externo de la eminencia tenar (P-10) (10), y sigue por su borde radial (11) hasta alcanzar el ángulo ungueal externo del pulgar (*sha oshang*) (P-11) (12) donde concluye.

Tiene 2 ramas que salen del punto *lieque* (por encima de la apófisis estiloides del radio) (P-7) (13), una sigue a lo largo de la parte lateral de la mano por el borde del dedo índice hasta *shangyang* (IG-1) donde se comunica con el canal del intestino grueso *Yangming* de la mano, y la otra llega al punto *Ho-Ku* (IG-4), punto *Yuan* del meridiano del intestino grueso (figura 1 del laminario de los meridianos).

El meridiano del pulmón tiene un total de 11 puntos bilaterales.

MANIFESTACIONES MORBIDAS

- a) Cuando el meridiano está afectado se producen dolores en la fosa supraclavicular y en la cara anterior de los miembros superiores.
- b) Cuando el órgano está afectado se producen dolores en el tórax y los pulmones, tos, disnea, palpitación, sensación de falta de aire y calor en las palmas de las manos. Si el órgano está afectado por un viento perverso y por el frío existe fiebre, escalofríos y sudor.

CARACTERISTICAS GENERALES

- a) Horario de energía máxima, de 3 a 5 a.m.
- b) Estación energética, otoño.
- c) Sentido de la energía, centrífugo.
- d) Pulso radial, derecho profundo en el nivel posestiloide radial.

PUNTOS MAS IMPORTANTES

(P-11) Punto *Tsing*. Localizado sobre el borde radial del pulgar, a 1 *fen* del ángulo ungueal externo.

Anatomía regional: la red arterial y venosa está formada por la arteria y las venas propias de las palmas de las manos y los dedos. La red de nervios terminales está formado por las ramas del nervio cutáneo lateral del antebrazo y la rama superficial del nervio radial, así como las ramas digital y palmar del nervio medio.

Técnica operatoria: se inserta la aguja oblicuamente con la punta hacia arriba 1 *fen* de profundidad o se hace sangría con la aguja de 3 filos. Si se realiza moxibustión se usa de 3 a 5 conos pequeños de moxa.

(P-10) Punto *Jong*. Localizado en la mitad del primer metacarpiano donde se une la piel y cambia de coloración.

Anatomía regional: están la vénula, que va desde el dedo pulgar hacia la vena cefálica y la rama superficial del nervio radial.

Técnica operatoria: se inserta la aguja perpendicularmente de 5 a 7 *fen*. La moxibustión es indiada.

(P-9) Punto *Iu-Yuan*. Localizado en el pliegue transversal de la muñeca, en la depresión del lado externo de la arteria radial.

Anatomía regional: están la arteria y la vena radiales, el nervio cutáneo lateral del antebrazo y la rama superficial del nervio radial.

Nota: éste es uno de los 8 puntos de influencia que actúa sobre los vasos sanguíneos.

Técnica operatoria. Se inserta la aguja perpendicularmente de 2 a 3 *fen*. La moxibustión está indicada.

(P-8) Punto *King*. Localizado 1 *tsun* por arriba del pliegue transversal de la muñeca, en la depresión sobre el lado externo de la arteria radial.

Anatomía regional: se hallan la arteria y vena radiales, el nervio cutáneo lateral del antebrazo y la rama superficial del nervio radial.

Técnica operatoria: se inserta la aguja perpendicularmente de 1 a 2 *fen*.

(P-5) Punto *Ho*. Localizado en el pliegue del codo hacia el lado radial del tendón del músculo bíceps braquial. Se debe flexionar el codo ligeramente para localizar el punto.

Anatomía regional: se encuentran aquí las ramas de la arteria y la vena recurrentes radiales y la vena cefálica, el nervio cutáneo lateral del antebrazo y el nervio radial.

Técnica operatoria: se inserta la aguja perpendicularmente de 3 a 5 *fen*.

(P-7) Punto *Lo*. Localizado por encima de la apófisis estiloides del radio, 1,5 *tsun* por encima del primer pliegue de la muñeca al cruzar los dedos índices y pulgares de las 2 manos y colocar el índice de una mano en la apófisis del radio de la otra mano, el punto está en la depresión justamente debajo de la punta del dedo índice.

Anatomía regional: la vena cefálica, las ramas de la arteria y la vena radiales, los nervios cutáneos laterales del antebrazo y la rama superficial del nervio radial.

Nota: éste es uno de los 8 puntos de confluencia que comunica con el meridiano *Rem-Mo*.

Técnica operatoria: se inserta la aguja oblicuamente de 3 a 5 *fen*. La moxibustión es indicada.

(V-13) Punto *Shu* de pulmón. Localizado a 1,5 *tsun* hacia fuera del borde inferior de la apófisis espinosa de la tercera vértebra torácica.

Anatomía regional: están las ramas internas posteriores de la arteria y vena intercostales, las ramas cutáneas internas posteriores del tercer y cuarto nervios torácicos y profundamente sus ramas externas.

Técnica operatoria: se inserta la aguja oblicuamente 5 *fen*. Se usa la moxibustión.

(P-1) Punto *Mo*. Localizado a 6 *tsun* por fuera de la línea media y 1 *tsun* directamente debajo del borde inferior de la clavícula.

Anatomía regional: en la parte superolateral se hallan la arteria y la vena axilares, la arteria y la vena acromiales; están distribuidos el nervio intermedio supraclavicular, la rama del nervio torácico anterior y la rama cutánea lateral del primer nervio intercostal.

Técnica operatoria: se inserta la aguja perpendicularmente de 3 a 5 *fen*. La moxibustión está indicada.

(P-6) Punto *Tsri*. Localizado en el borde anteroexterno del antebrazo, a 5 *tsun* por debajo del (P-5) en la línea que unen a (P-9) y (P-5).

Anatomía regional: la vena cefálica, la arteria y la vena radiales, el nervio cutáneo lateral del antebrazo y la rama superficial del nervio radial.

Nota: la distancia entre (P-5) y (P-9) es de 12 *tsun*.

Técnica operatoria: se inserta la aguja perpendicularmente de 5 a 7 *fen*. La moxibustión está indicada.

MERIDIANO DEL INTESTINO GRUESO (CHEOU-YANG-MING) (IG)

TRAYECTO

El meridiano del intestino grueso comienza en el ángulo ungueal externo del dedo índice (IG-1), circula hacia arriba por el lado radial del dedo índice, pasa entre el primero y el segundo metacarpiano (IG-4) (2) y entra en la depresión que está entre los tendones del músculo extensor largo y corto del pulgar. Luego asciende por el borde anterior del lado externo del antebrazo (3), pasa la parte externa del codo (4) y más adelante, por el borde anterior del lado externo del brazo (5) hasta llegar al hombro (IG-15) (6). De allí sigue por el borde anterior del

acromion (7) hacia el punto *Du-Mo* (14) (8) y después hacia la fosa supraclavicular (9) para comunicarse con el pulmón (10). Del pulmón atraviesa el diafragma (11) y entra en su órgano, el intestino grueso (12).

El meridiano tiene una rama: desde la fosa supraclavicular asciende por el cuello (13) hasta la mejilla (14) y lanza una rama que entra en la encía de los dientes inferiores (15). Pasa dando vuelta por el labio superior y se cruza con su mismo meridiano simétrico en el punto *Du-Mo* (26), de allí, asciende separadamente hacia los lados opuestos de la nariz (IG-20) y se comunica con el meridiano del estómago (16) (figura 2a y 2b del laminario de los meridianos).

Este meridiano tiene en total 20 puntos bilaterales.

MANIFESTACIONES MORBIDAS

- a) Cuando el meridiano está afectado se inflama la garganta y el cuello, los dientes de la mandíbula inferior duelen, así como el hombro y antebrazo. Aparece sensación de rigidez del pulgar y del índice. Si la energía del meridiano disminuye hay sensaciones de frío a lo largo del trayecto energético.
- b) Cuando la víscera está afectada los ojos son de color amarillento, la boca se reseca, se siente dolor de garganta, presencia de epistaxis, dolor en el abdomen, borborigmo, deposición de líquido cuando la afectación es por el frío; constipación o deposiciones pastosas cuando la víscera está afectada por el calor.

CARACTERISTICAS GENERALES

- a) Horario de energía máxima, de 5 a 7 a.m.
- b) Estación energética, otoño.
- c) Sentido de la energía, centrípeta.
- d) Pulso radial, derecho superficial en el nivel posetitoides radial.

PUNTOS MAS IMPORTANTES

(IG-1) Punto *Tsing*. Localizado en el lado radial del dedo índice, 1 *fen* por encima al ángulo ungueal externo.

Anatomía regional: la red arterial y venosa formada por las arterias y venas dorsodigitales y el nervio propio del lado palmodigital del nervio medio.

Técnica operatoria: se inserta la aguja oblicuamente hacia arriba 1 *fen* o sangrar con la aguja de 3 filos.

(IG-2) Punto *Iong*. Con la mano cerrada ligeramente, el punto se encuentra en el lado radial de la segunda articulación metacarpo-falange, en la fase de la falange donde la piel cambia de coloración.

Anatomía regional: están las arterias y las venas dorsodigitales que provienen de la arteria y la vena radiales. También el nervio dorsodigital proviene del nervio radial y el nervio propio palmodigital del nervio medio.

Técnica operatoria: se inserta la aguja perpendicularmente de 2 a 3 *fen*. La moxibustión está indicada.

(IG-3) Punto *Iu*. Cuando se cierra ligeramente la mano, el punto se localiza al lado radial del dedo índice, en una depresión próxima a la cabeza del segundo hueso metacarpiano.

Anatomía regional: está la red de las venas dorsales de la mano y la rama de la primera arteria dorsometacarpiana y la rama superficial del nervio radial.

Técnica operatoria: se inserta la aguja perpendicularmente de 5 a 10 *fen* hacia el lado cubital. La moxibustión está indicada.

(IG-4) Punto *Yuan*. Localizado entre el primero y el segundo metacarpiano, al nivel de la mitad de este último, en su borde radial. Al poner el pliegue transversal de la primera articulación del pulgar de una mano en el borde de la membrana entre el pulgar e índice de la otra mano con una posición coincidente, la punta del pulgar llega donde está el punto.

Anatomía regional: aquí se halla una red de las venas del dorso de la mano y la rama superficial del nervio radial.

Están contraindicadas la acupuntura y la moxibustión en este punto para las embarazadas.

Técnica operatoria: se inserta la aguja perpendicularmente de 5 a 8 *fen*. La moxibustión está indicada.

(IG-5) Punto *King*. Localizado en la tabaquera anatómica, en la depresión que está entre los tendones de los músculos extensor largo y corto del pulgar.

Anatomía regional: están la vena cefálica, la arteria radial y su rama carpodorsal, también la rama superficial del nervio radial.

Técnica operatoria: se inserta la aguja perpendicularmente de 3 a 5 *fen*. La moxibustión está indicada.

(IG-11) Punto *Ho*. Con el codo flexionado se localiza en la depresión del pliegue del codo, en la mitad de la línea que une el punto (P-5) y el epicóndilo del húmero.

Anatomía regional: están las ramas de la arteria y vena recurrentes del lado radial; el nervio cutáneo del lado posterior antebraquial y el nervio radial de la parte media.

Técnica operatoria: se inserta la aguja perpendicularmente de 1 a 1,5 *tsun*. Se puede hacer moxibustión.

(IG-6) Punto *Lo*. Localizado a 3 *tsun* por arriba del punto (IG-5) en la línea que une el punto (IG-5) con (IG-11).

Nota: la distancia de (IG-5) a (IG-11) es de 12 *tsun*.

Anatomía regional: la vena cefálica y en el lado radial, el nervio cutáneo del lado lateral del antebrazo y las ramas superficiales del nervio radial, en el lado cubital, el nervio cutáneo y el nervio interóseo del lado posterior antebraquial.

Técnica operatoria: se inserta la aguja perpendicularmente de 5 a 7 *fen*. La moxibustión está indicada.

(IG-7) Punto *Tsri*. Al doblar el codo se ubica el punto a 5 *tsun* por arriba del punto (IG-5).

Anatomía regional: se hallan aquí la rama muscular de la arteria radial y la vena cefálica. Además, el nervio cutáneo del lado posterior antebraquial y las ramas profundas del nervio radial.

Técnica operatoria: se inserta la aguja perpendicularmente de 5 a 8 *fen*. La moxibustión está indicada.

(E-25) Punto *Mo*. Localizado a 2 *tsun* fuera del centro del ombligo.

Anatomía regional: las ramas de la arteria y la vena epigástricas inferiores del décimo espacio intercostal y la rama del nervio del décimo espacio intercostal.

Nota: la distancia del centro del ombligo al borde superior de la síntesis pubiana es de 5 *tsun*, sirve de referencia para la localización de los puntos que se hallan en el hipogastrio. La distancia entre (E-25) y (E-30) es de 5 *tsun*.

Técnica operatoria: se inserta la aguja perpendicularmente de 7 a 15 *fen*. La moxa está indicada.

(V-25) Punto *Shu* de IG. Localizado a 1,5 *tsun* hacia afuera del borde inferior de la apófisis espinosa de la cuarta vértebra lumbar, al nivel del borde superior de la cresta ilíaca.

Anatomía regional: está la rama posterior de la arteria, la vena de la cuarta vértebra lumbar y la rama posterior del tercer nervio lumbar.

Técnica operatoria: se inserta la aguja perpendicularmente de 1 a 1,5 *tsun*. Se puede usar la moxibustión.

MERIDIANO DEL ESTOMAGO (TSOU-YANG-MING) (E)

TRAYECTO

El meridiano del estómago *Yang-Ming* del pie se origina en *Yingxiang* (IG-20), a los lados de las alas de la nariz (1), de aquí asciende al dorso de la nariz donde se reúne con el meridiano de la vejiga *Taiyang* del pie (*jingming*) (V-1) (2), desciende hasta la parte media del borde infraorbital (*chengqi*) (E-1) (3) y entra en la encía superior (4). Sale, circula alrededor de los labios (5) y se encuentra con el meridiano simétrico del mismo nombre en el surco mentoniano (*chengjiang*) (VC-24) (6). Después pasa por el punto *daying* (E-5) (7), sigue a lo largo del borde anteroauricular, pasa el punto *shangguan* (VB-3) (9) y circula a lo largo del borde del nacimiento del pelo (10) hasta su ángulo frontal (11).

La rama facial comienza en el punto medio del borde inferior de la mandíbula (*daying*) (E-5), circula hacia abajo por el cuello (*renying*) (E-9) (12) y entra en la fosa supraclavicular (13). Desciende atravesando el diafragma (14) y entra en el estómago, órgano al cual pertenece, y se comunica con el bazo (15).

La rama de la fosa supraclavicular circula hacia abajo (16), pasa al nivel de la tetilla y continúa hacia los 2 lados del ombligo para entrar en el punto *qichong* (E-30) que está en la parte lateral del hipogastrio (17).

La rama del orificio interior del estómago (18) desciende, atraviesa el abdomen y después se une con la otra rama del meridiano en el punto *qichong* (E-30). Corre hacia abajo pasa el punto *biguan* (E-31) (19), el punto *fu* del fémur (E-32) (20) hasta la rodilla (21) donde continúa hacia abajo a lo largo del borde anterolateral de la tibia (22), pasa por el dorso del pie (23) hasta llegar al lado lateral externo del segundo dedo del pie (*lidui*, E-45) (24).

Otra rama tibial comienza desde *susanli* (E-36), 3 *tsun* por debajo de la rótula (25) y termina en la parte lateral del dedo medio del pie (26).

A su vez, otra rama del dorso del pie sale de *chongyang* (E-42) (27) y llega hasta la punta del primer dedo donde se comunica con *yinbai* (BP-1) del meridiano del bazo (figura 3 del laminario de los meridianos).

Este meridiano tiene en total 45 puntos bilaterales.

MANIFESTACIONES MORBIDAS

- a) Cuando el meridiano está afectado se producen: epistaxis, pequeños forúnculos en la boca y en los labios, dolor de garganta, inflamación del cuello, parálisis facial, dolores del tórax, inflamación o atrofia de la pierna. Cuando la agresión externa es muy exagerada se observa hipertermia, sudor, estados psicóticos y cuadros de excitación.
- b) Cuando la víscera está afectada se observan:
 - Calor en el estómago, buen apetito, orinas amarillas, ahogos, estados psicóticos y cuadro de excitación.
 - Frío en el estómago, distensión abdominal y anorexia.

CARACTERISTICAS GENERALES

- a) Horario de energía máxima, de 7 a 9 a.m.
- b) Estación energética, fin del verano o 5ta. estación.

- c) Sentido de la energía, centrífugo.
- d) Pulso radial, derecho y superficial al nivel de la apófisis estiloides del radio.

PUNTOS MAS IMPORTANTES

(E-45) Punto *Tsing*. Localizado a 1 *fen* del ángulo ungueal externo en el segundo dedo del pie.
Anatomía regional: la red venosa formada por la arteria y la vena dorsodigital del pie y el nervio dorsodigital proveniente del nervio superficial peroneal.

Técnica operatoria: se inserta la aguja oblicuamente hacia arriba 1 *fen*. Se puede indicar la moxibustión.

(E-44) Punto *Iong*. Localizado en el surco interdigital entre el segundo y el tercer dedo del pie, en la depresión distal y lateral de la segunda articulación metatarsofalángica.

Anatomía regional: la red venosa dorsal del pie, justamente donde la rama externa del nervio cutáneo en la parte interna del dorso del pie divide en los nervios digital y dorsal.

Técnica operatoria: se inserta la aguja perpendicularmente de 3 a 5 *fen*. La moxibustión está indicada.

(E-43) Punto *Iu*. Localizado en la depresión distal de las articulaciones del segundo y tercer huesos metatarsianos.

Anatomía regional: la red venosa dorsal del pie y el nervio cutáneo de la parte interna del dorso del pie.

Técnica operatoria: se inserta la aguja perpendicularmente de 5 a 7 *fen*. La moxa está indicada.

(E-42) Punto *Yuan*. Localizado en la parte más alta del dorso del pie, en la depresión entre el segundo y tercer huesos metatarsianos y el hueso cuneiforme.

Anatomía regional: la arteria y vena dorsales del pie y la red venosa dorsal del pie, además superficialmente el nervio cutáneo dorsal del pie proveniente del nervio peroneal superficial, en lo profundo, el nervio peroneal profundo.

Técnica operatoria: se inserta la aguja perpendicularmente 3 *fen*, sin tocar la arteria. Se puede indicar la moxibustión.

(E-41) Punto *King*. Localizado en la cara anterior de la articulación del tobillo, en el pliegue transversal de esa articulación y entre los tendones del extensor común de los dedos y del extensor propio del dedo grueso.

Anatomía regional: la arteria y la vena anteriores de la tibia y los nervios superficiales y profundo del peroné.

Técnica operatoria: se inserta la aguja perpendicularmente de 5 a 7 *fen*. Indicada la moxibustión.

(E-36) Punto *Ho*. Localizado a 3 *tsun* por debajo del borde inferior de la rótula y a 1 *tsun* por fuera del borde anterior de la tibia.

Anatomía regional: la arteria y la vena anteriores de la tibia. Superficialmente, el nervio cutáneo crural de la parte externa y la rama cutánea del nervio safeno; profundamente, el nervio peroneal.

Técnica operatoria: se inserta la aguja perpendicularmente de 5 a 13 *fen*. La moxa está indicada.

(E-40) Punto *Lo*. Localizado a 8 *tsun* por arriba del ápex del maléolo externo y 1,5 *tsun* por fuera del borde anterior de la tibia.

Anatomía regional: las ramas de la arteria y la vena anteriores de la tibia y el nervio superficial del peroné.

Técnica operatoria: se inserta la aguja perpendicularmente de 5 a 10 *fen*. Se puede aplicar la moxa.

(E-34) Punto *Tsri*. Localizado a 2 *tsun* por arriba del borde superoexterno de la rótula.

Anatomía regional: la rama descendente de la arteria circunfleja lateral del fémur, los 2 nervios cutáneos anteriores y laterales del fémur.

Técnica operatoria: se inserta la aguja perpendicularmente de 5 a 10 *fen*. La moxa está indicada.

(V-21) Punto *Shu* de estómago. Localizado a 1,5 *tsun* hacia afuera del borde inferior de la apófisis espinosa de la duodécima vértebra dorsal.

Anatomía regional: están las ramas internas posteriores de la arteria y vena subcostales; la rama cutánea interna posterior del duodécimo nervio torácico; profundamente, la rama externa.

Técnica operatoria: se inserta la aguja oblicuamente 5 *fen*. Se puede usar la moxibustión.

(VC-12) Punto *Mo* de estómago. Localizado en la línea media del abdomen, a 4 *tsun* por arriba del centro del ombligo.

Anatomía regional: la arteria y la vena epigástricas superiores, la rama cutánea anterior del séptimo nervio intercostal.

Técnica operatoria: se inserta la aguja perpendicularmente de 10 a 15 *fen*. La moxibustión está indicada.

Nota: es uno de los puntos *Ho* especiales (influenciales) que domina las vísceras *Foo*.

MERIDIANOS DEL BAZO-PANCREAS (TSOU-TAI-INN) (BP)

TRAYECTO

El meridiano del bazo *Taiyin* del pie se origina en el ángulo ungual interno del primer dedo del pie (dedo gordo) *Yinbei*, (BP-1) (1). De aquí circula a lo largo del borde interno del pie, donde la piel cambia de coloración (2) y sube por el borde anterior del maléolo interno (3) hacia la pierna (4). Sigue por el borde posterior de la tibia (5), cruza y pasa por delante del meridiano del hígado *Jueyin* del pie (6). De allí pasa a través de la cara anterointerna de la rodilla y del muslo (7), y al llegar a la altura del abdomen, lanza 2 ramas (8). Una rama penetra en su órgano (el bazo) y se comunica con el estómago (9). De allí atraviesa el diafragma (10), circula a lo largo del esófago (11) y llega finalmente hasta la raíz de la lengua y se distribuye en la superficie interior de ésta (12). La otra rama corre superficialmente por afuera del meridiano del estómago y al alcanzar el tórax, asciende por fuera de la línea mamelonar hasta la altura del segundo espacio intercostal, donde desciende oblicuamente hasta el séptimo espacio intercostal, al nivel de la línea axilar anterior (BP-21), donde concluye (figuras 4a y 4b del laminario de los meridianos).

La rama que va al estómago atraviesa el diafragma (13) y llega al corazón donde se comunica con el meridiano del corazón (14).

Este meridiano tiene 21 puntos bilaterales.

MANIFESTACIONES MORBIDAS

- a) Cuando el meridiano está afectado se observa: astenia general, íctero, rigidez dolorosa de la lengua, además en la parte inferior de la pierna existe atrofia muscular.
- b) Cuando el órgano está afectado se producen: dolores de epigastrio, distensión abdominal, indigestión, vómitos, disfagia, dolor agudo epigástrico, diarreas, disurias.

CARACTERISTICAS GENERALES

- a) Horario de energía máxima, de 9 a 11 a.m.
- b) Estación energética, fin de verano o 5ta. estación.
- c) Sentido de la energía, centrípeto.
- d) Pulso radial, derecho y profundo al nivel estiloides.

PUNTOS MAS IMPORTANTES

(BP-1) Punto *Tsing*. Localizado a 1 *fen* del ángulo ungueal interno del dedo gordo del pie. Anatomía regional: la arteria dorsodigital; en este punto está justamente la anastomosis del nervio dorsodigital proveniente del nervio peroneal superficial y el nervio propio digitoplantar.

Técnica operatoria: se inserta la aguja oblicuamente hacia arriba 1 *fen*. La moxa está indicada.

(BP-2) Punto *Iong*. Localizado en el lado interno del dedo gordo del pie, en la parte anteroinferior de la primera articulación metatarsodigital, donde la piel cambia de coloración.

Anatomía regional: las ramas de la arteria y la vena de la parte interna del pie, también el nervio propio plantodigital proveniente del nervio interno de la planta.

Técnica operatoria: se inserta la aguja perpendicularmente de 1 a 2 *fen*. Se aplica la moxa.

(BP-3) Punto *Iu-Yuan*. Localizado en la parte posteroanterior de la primera articulación metatarsodigital, donde la piel cambia de coloración.

Anatomía regional: la red venosa dorsal del pie, la arteria interna de la planta del pie y las ramas de la arteria interna del tarso; también las ramas del nervio safena y el nervio superficial peroneal.

Técnica operatoria: se inserta la aguja perpendicularmente 3 *fen*. Se puede aplicar la moxa.

(BP-5) Punto *King*. Localizado en la depresión anteroinferior del maléolo interno, en la parte media entre la prominencia del hueso navicular y la punta del maléolo interno.

Anatomía regional: la arteria interna del tarso y la vena safena mayor, el nervio cutáneo de la parte interna y la rama del nervio superficial peroneal.

Técnica operatoria: se inserta la aguja perpendicularmente de 2 a 3 *fen*, se aplica también la moxa.

(BP-9) Punto *Ho*. Localizado en el borde inferior del cóndilo interno de la tibia, en la depresión entre el borde posterior de la tibia y los músculos gastrocnemios.

Anatomía regional: en la parte anterior, la vena safena mayor, la arteria superior de la rodilla; profundamente la arteria y vena posteriores de la tibia; en la superficie, el nervio cutáneo de la parte interna de la pierna y profundamente, el nervio tibial.

Técnica operatoria: se inserta la aguja perpendicularmente de 5 a 10 *fen*. Se aplica la moxa.

(BP-4) Punto *Lo*. Localizado en la depresión del borde anteroinferior del primer metatarsiano, donde la piel cambia de coloración.

Anatomía regional: la arteria interna dorsal y la red venosa dorsal del pie; también el nervio safeno y las ramas del nervio superficial peroneal.

Técnica operatoria: se inserta la aguja perpendicularmente de 5 a 10 *fen*. La moxibustión es adecuada.

Nota: éste es uno de los 8 puntos de apertura de los meridianos extraordinarios (*Tchrong-Mo*).

(BP-6) Punto *Lo* de grupo. Localizado a 3 *tsun* por arriba del ápex del maléolo interno, en el borde posterior de la tibia.

Anatomía regional: la vena safena mayor, la arteria y la vena posteriores de la tibia; en la superficie, el nervio cutáneo de la pierna y profundamente el nervio tibial.

Nota: en este punto se reúnen los 3 meridianos *Inn* de la pierna. La acupuntura en este punto está contraindicada en embarazadas.

Técnica operatoria: se inserta la aguja perpendicularmente de 5 a 10 *fen*. La moxibustión está indicada.

(BP-8) Punto *Tsri*. Localizado a 3 *tsun* por debajo del cóndilo interno de la tibia, en la línea que une el punto (BP-9) y el maléolo interno.

Anatomía regional: en la parte anterior, la vena safena mayor y la rama de la arteria superior de la rodilla; profundamente, la arteria y la vena tibial posterior. La inervación es igual que en (BP-6).

Técnica operatoria: se inserta la aguja perpendicularmente de 5 a 10 *fen*. Se puede aplicar la moxa.

(V-20) Punto *Shu* de bazo. Localizado a 1,5 *tsun* hacia afuera del borde inferior de la apófisis espinosa de la undécima vértebra torácica.

Anatomía regional: están las ramas internas posteriores de la arteria y de la vena intercostales, las ramas cutáneas internas posteriores del undécimo y duodécimo nervios torácicos; profundamente, las ramas externas.

Técnica operatoria: se inserta la aguja oblicuamente 5 *fen*. Se puede aplicar la moxa.

(H-13) Punto *Mo* del bazo. Localizado en el lado externo del abdomen, por debajo del extremo libre de la costilla flotante.

Anatomía regional: están la rama terminal de la décima arteria intercostal y el décimo nervio intercostal.

Nota: éste es uno de los puntos *Ho* (especiales influenciados) que domina los órganos *Tsang*:

Técnica operatoria: se inserta la aguja oblicuamente 3 *fen*. La moxibustión está indicada.

(BP-21) Punto *Gran Lo* del bazo-páncreas. Localizado en la línea axilar anterior a 6 *tsun* por debajo de la axila, en la mitad entre la axila y el extremo de la undécima costilla.

Anatomía regional: están aquí la arteria y vena toracodorsales, la arteria y vena del séptimo espacio intercostal, el nervio del séptimo espacio intercostal y la rama terminal del nervio torácico largo.

Técnica operatoria: se inserta la aguja oblicuamente de 3 a 5 *fen*. Se puede aplicar la moxa.

MERIDIANO DEL CORAZON (*CHEOU-CHAO-INN*) (C)

TRAYECTO

Este meridiano comienza en el corazón y se extiende por todo este órgano (el corazón se comunica con otros órganos *Tsang-Foo* a través de los vasos) (1). Atraviesa el diafragma y se comunica con el intestino delgado (2). La rama que sale del corazón (3) sube por la parte lateral del esófago (4) hasta llegar al ojo (se refiere a los tejidos que se relacionan con el globo del ojo (5) y no al globo ocular propiamente). Otra rama sale del corazón, atraviesa el pulmón (6), circula hacia la axila y sale en el punto *Jiquan* (C-1), baja por la cara interna del brazo detrás del meridiano del pulmón *Taiyin* de la mano y del meridiano del pericardio *Tsiu-Inn* de la mano (7) y alcanza el nivel de la articulación del codo (8); de aquí desciende a lo largo del borde interno de la cara anterior del antebrazo hasta la articulación de la muñeca (hueso pisiforme) (9) y entra en la palma de la mano (10). Después pasa por la cara externa del dedo meñique y termina en el ángulo ungueal externo (*Schaochong* C-9) (11) donde se comunica con el canal del intestino delgado (figura 5 del laminario de los meridianos). Este meridiano tiene en total 9 puntos bilaterales.

MANIFESTACIONES MORBIDAS

- a) Cuando el meridiano está afectado se producen dolores del hombro, de la cara interna y anterior del miembro superior, hipotermia o hipertermia de la palma de la mano, boca reseca y sed.
- b) Cuando el órgano está afectado existe dolor cardíaco, hipo, distensión dolorosa de la caja torácica, locura (en estado de plenitud), miedo y tristeza (en estado de vacío).

CARACTERISTICAS GENERALES

- a) Horario de energía máxima, de 11 a.m. a 1 p.m.
- b) Estación energética, verano.
- c) Sentido de la energía: centrífugo.
- d) Pulso radial, izquierdo profundo al nivel posestiloideo.

PUNTOS MAS IMPORTANTES

(C-9) Punto *Tsing*. Localizado en el lado radial del meñique, *fen* por encima del ángulo ungueal externo.

Anatomía regional: la red formada por la arteria y vena propias digitopalmar, y el nervio propio digitopalmar proveniente del nervio cubital.

Técnica operatoria: se inserta la aguja oblicuamente hacia arriba 1 *fen*, o sangrar con la aguja de 3 filos. Se puede aplicar la moxibustión.

(C-8) Punto *Long*. Localizado en la palma de la mano entre el cuarto y quinto metacarpiano. Se localiza este punto donde indica la punta del meñique cuando se cierra la mano.

Anatomía regional: aquí están la arteria y vena palmodigitales; el cuarto nervio palmar digital común proveniente del nervio cubital.

Técnica operatoria: se inserta la aguja perpendicularmente de 3 a 5 *fen*. Se utiliza también la moxibustión.

(C-7) punto *Iu-Yuan*. Localizado en el borde superior del hueso pisiforme, hacia el lado externo del tendón del músculo flexor cubital del carpo.

Anatomía regional: ver el punto (C-4).

Técnica operatoria: se inserta la aguja perpendicularmente de 3 a 5 *fen*. Se puede aplicar la moxibustión.

(C-4) Punto *King*. Localizado en el lado radial del tendón del músculo flexor cubital del carpo 1,5 *tsun* por arriba del pliegue transversal de la muñeca.

Anatomía regional: pasa por aquí la arteria cubital, el nervio cutáneo de la parte interna del antebrazo y el nervio cubital.

Nota: la distancia entre los puntos (C-3) y (C-7) es de 12 *tsun*.

Técnica operatoria: se inserta la aguja perpendicularmente de 3 a 5 *fen*. Se puede aplicar la moxibustión.

(C-3) Punto *Ho*. Localizado cuando se flexiona el codo, en la depresión anterior del epicóndilo interno del húmero, en el extremo del pliegue transversal de la parte interna de la articulación del codo.

Anatomía regional: aquí están la vena basílica, la arteria colateral cubital (inferior), la arteria y la vena recurrentes, cubitales y el nervio antebraquial cutáneo.

Técnica operatoria: se inserta la aguja perpendicularmente de 3 a 5 *fen*. Se puede aplicar la moxibustión.

(C-5) Punto *Lo*. Localizado en la cara anterior del antebrazo, 1 *tsun* por arriba del pliegue de la muñeca, en el borde radial del tendón flexor cubital del carpo.

Anatomía regional: ver punto (C-4).

Técnica operatoria: se inserta la aguja perpendicularmente de 3 a 5 *fen*. Se puede aplicar la moxibustión.

(C-6) Punto *Tsri*. Localizado en el lado radial del tendón del músculo flexor cubital del carpo a 5 *fen* por arriba del pliegue de la muñeca.

Anatomía regional: ver el punto (C-4).

Técnica operatoria: se inserta la aguja perpendicularmente de 3 a 5 *fen*. Se puede aplicar la moxibustión.

(V-15) Punto *Shu* del corazón. Localizado a 1,5 *tsun* del borde inferior de la apófisis espinosa de la quinta vértebra torácica.

Anatomía regional: están las 2 ramas internas posteriores de la arteria y vena intercostales, las ramas cutáneas internas posteriores del quinto y sexto nervios torácicos y profundamente, las ramas externas.

Técnica operatoria: se inserta la aguja oblicuamente 5 *fen*. Se puede usar la moxibustión.

(VC-15) Punto *Mo* del corazón. Localizado en la línea media a 6 *tsun* por arriba del centro del ombligo.

Anatomía regional: ver el punto (VC-12) en el meridiano del estómago.

Técnica operatoria: se inserta la aguja perpendicularmente de 3 a 8 *fen*. La moxibustión está indicada.

MERIDIANO DEL INTESTINO DELGADO (*CHEOU-TAI YANG*) (*ID*)

TRAYECTO

Este meridiano comienza en el ángulo ungueal interno del meñique (*ID-I*) (1). Circula por el lado cubital del dedo meñique hacia la muñeca, alcanza la apófisis estiloides del cúbito (2), de aquí sigue a lo largo del borde interno del antebrazo (3), pasa entre el olécranon y el epicóndilo del húmero (4) y sube a lo largo del borde posterior del brazo hasta la articulación del hombro (5). Continúa circulando alrededor de la región escapular (6) y se reúne con el meridiano *VG* en el punto (*VG-14*) (7), de aquí se dirige a la fosa supraclavicular (8) y se comunica con el corazón (9). Desciende a lo largo del esófago (10) y atraviesa el diafragma (11), pasa por el estómago (12) para finalmente llegar al intestino delgado, órgano al cual pertenece (13).

La rama que comienza en la fosa supraclavicular (14) asciende por el cuello (15) y sube a la mejilla (16) hasta el ángulo externo del ojo (17), se dirige hacia atrás y entra en el oído (*ID-19*) (18).

La rama que circula por la mejilla (19) corre hacia la región infraorbitaria (*ID-18*) y a la parte lateral de la nariz, después llega al ángulo interno del ojo (*V-1*) donde se comunica con el meridiano de la vejiga (20) (figuras 6a y 6b del laminario de los meridianos).

Nota: el intestino delgado tiene un punto de grupo *Ho* de acción especial inferior, que es el (*E-39*).

Este meridiano tiene en total 19 puntos bilaterales.

MANIFESTACIONES MORBIDAS

- a) Cuando el meridiano está afectado se presentan los síntomas de sordera, ojos amarillentos, inflamación de las mandíbulas, dolor de garganta, dolores de hombro y de las partes internas y posteriores del brazo y rigidez de la nuca.

- b) Cuando la víscera hueca está afectada se sienten dolores y distensión del bajo vientre, que alcanza las regiones sacrolumbares hasta los testículos, hay presencia de depósitos líquidos, dolores abdominales y constipación.

CARACTERISTICAS GENERALES

- a) Horario de energía máxima, de 1 a 3 p.m.
 b) Estación energética, verano.
 c) Sentido de la energía, centrípeto.
 d) Pulso radial, izquierdo superficial al nivel posestiloideo.

PUNTOS MAS IMPORTANTES

(ID-1) Punto *Tsing*; Localizado en el lado cubital del dedo meñique, 1 *fen* por encima del ángulo ungueal interno.

Anatomía regional: la red formada por la arteria y la vena palmodigitales, la arteria y vena dorsodigitales, los nervios propios palmodigitales y los nervios dorsodigitales derivados del nervio orbital.

Técnica operatoria: se inserta la aguja oblicuamente hacia arriba 1 *fen*. Se puede usar la moxibustión.

(ID-2) Punto *Long*. Localizado al cerrar ligeramente la mano, en la parte distal de la quinta articulación metacarpofalángica, donde la piel cambia de coloración.

Anatomía regional: la arteria y vena dorsodigitales derivadas de la arteria y vena cubitales, el nervio dorsodigital y el nervio propio palmodigital proveniente del nervio cubital.

Técnica operatoria: se inserta la aguja perpendicularmente de 2 a 3 *fen*. Se puede usar la moxibustión.

(ID-3) Punto *Iu*. Localización: con la mano empuñada, en la proximidad de la cabeza del quinto metacarpiano en una depresión donde la piel cambia de coloración.

Anatomía regional: la arteria y la vena dorsodigitales, una red de las venas dorsales de la mano y la rama dorsal derivada del nervio cubital.

Nota: éste es uno de los 8 puntos de confluencia y se comunica con el meridiano vaso gobernador.

(ID-4) Punto *Yuan*. Localizado en el lado cubital de la mano en la depresión entre la base del quinto metacarpiano y el hueso triangular, donde la piel cambia de coloración.

Anatomía regional: la arteria posterior del carpo (rama de la arteria cubital), la red de las venas dorsales de la mano y la rama dorsal del nervio cubital.

Técnica operatoria: se inserta la aguja perpendicularmente de 3 a 5 *fen*. Se puede aplicar la moxibustión.

(ID-5) Punto *King*. Localizado en el lado cubital de la muñeca en la depresión entre la apófisis estiloides cubital y el hueso triangular.

Anatomía regional: la arteria posterior del carpo y la rama dorsal del nervio cubital.

Técnica operatoria: se inserta la aguja perpendicularmente de 3 a 4 *fen*. Se puede usar la moxibustión.

(ID-8) Punto *Ho*. Localizado entre el olécranon y el epicóndilo interno del húmero. Se localiza el punto con el codo flexionado. Anatomía regional: las arterias y venas colaterales superiores e inferiores del cúbito la arteria y la vena recurrentes del cúbito; las ramas del nervio cutáneo de la parte interna antebraquial y el nervio cubital.

Técnica operatoria: se inserta la aguja perpendicularmente de 3 a 7 *fen*. Se puede usar la moxibustión.

(ID-7) Punto *Lo*. Localizado a 5 *tsun* por arriba de la muñeca, en la línea que une (ID-5) e (ID-8).

Anatomía regional: las ramas terminales de la arteria y la vena posteriores interóseas; superficialmente, la rama del nervio cutáneo de la parte interna antebraquial; profundamente, en el lado radial, el nervio posterior interóseo.

Técnica operatoria: se inserta la aguja perpendicularmente de 3 a 5 *fen*. Se puede aplicar la moxibustión.

(ID-6) Punto *Tsri*. Localizado en el lado dorsal de la cabeza del cúbito. Con la palma opuesta al tórax, se localiza este punto en la depresión entre el borde externo del cúbito y el tendón extensor cubital del carpo.

Anatomía regional: las ramas terminales de la arteria y la vena posteriores interóseas, la red de las venas dorsales de la muñeca; las ramas anastomósicas del nervio cutáneo posterior del antebrazo y la rama dorsal del nervio cubital.

Técnica operatoria: se inserta la aguja perpendicularmente de 3 a 5 *fen*. Se puede usar la moxibustión.

(V-27) Punto *Shu* del intestino delgado. Localizado al nivel del primer agujero sacro 1,5 *tsun* hacia afuera del meridiano vaso gobernador.

Anatomía regional: están la rama posterior de la arteria y vena externa del sacro, y la rama externa posterior del primer nervio sacro.

Técnica operatoria: se inserta la aguja perpendicularmente de 5 a 10 *fen*. La moxibustión es adecuada.

(VC-4) Punto *Mo* del intestino delgado. Localizado en la línea media abdominal, a 3 *tsun* por debajo del ombligo.

Anatomía regional: las ramas de las arterias y venas superficiales e inferiores hipogástricas; la rama interna de la rama cutánea anterior del nervio del duodécimo espacio intercostal.

Nota: éste es uno de los puntos importantes para tonificar la energía en general.

Técnica operatoria: se inserta la aguja perpendicularmente de 8 a 12 *fen*. La moxibustión frecuente o prolongada está indicada.

MERIDIANO DE LA VEJIGA (*TSEOU-TAI-YANG*) (V)

TRAYECTO

Este meridiano empieza en el ángulo interno del ojo en el punto (V-1) (1), asciende hacia la frente (2) donde se reúne con el meridiano VG en el punto (VG-20) (3) y sale una rama que circula por la región temporal (4).

En el vértex, el meridiano se comunica con el cerebro (5), después se bifurca. La primera rama corre hacia abajo por la nuca (6), sigue a lo largo de la parte interna de la escápula y paralela a la columna vertebral (7) hasta la región lumbar (8), donde entra y atraviesa los músculos paravertebrales (9) para comunicarse con el riñón (10) y finalmente entra en la vejiga, órgano al cual pertenece (11).

La rama de la región lumbar desciende por la parte posterior de la región glútea (12) y del muslo hasta llegar a la zona poplítea (13).

La rama que comienza en la nuca desciende por el borde interno de la escápula (14) y baja hasta la región glútea (15) por la parte posterolateral del muslo (16) hasta unirse con la otra rama en la zona poplítea (17), luego baja por la pierna (18) hacia el maléolo externo (19), circula por el

borde externo del dorso del pie y sigue sobre el quinto metatarsiano (20) hasta el ángulo ungueal externo del quinto dedo del pie (V-67) donde se une con el meridiano del riñón (21) (figura 7 del laminario de los meridianos).

Este meridiano tiene 67 puntos bilaterales.

MANIFESTACIONES MORBIDAS

- a) Cuando el meridiano está afectado se observa: lagrimeo, rinitis, epistaxis, dolores de cabeza, de nuca, de espalda, de la región sacrolumbar, dolor de la espina dorsal y de la parte posterior del miembro inferior y enfermedades febriles.
- b) Cuando la víscera hueca está afectada se producen los síntomas de disuria, dolor y distensión del bajo vientre y enuresis.

CARACTERISTICAS GENERALES

- a) Horario de energía máxima, de 3 a 5 p.m.
- b) Estación energética, invierno.
- c) Sentido de la energía, centrífugo.
- d) Pulso radial: izquierdo superficial al nivel preestiloides.

PUNTOS MAS IMPORTANTES

(V-67) Punto *Tsing*. Localizado en el lado externo del dedo pequeño del pie, a 1 *fen* posterior al ángulo de la uña.

Anatomía regional: la red formada por la arteria dorsodigital y la arteria propia plantodigital, también el nervio propio plantodigital y el nervio cutáneo de la parte externa dorsal del pie.

Técnica operatoria: se inserta la aguja oblicuamente hacia arriba 1 *fen*. Se puede usar la moxibustión.

(V-66) Punto *Iong*. Localizado en la depresión anteroinferior de la quinta articulación metatarsofalángica.

Anatomía regional: la arteria y vena digitoplantares, el nervio propio digitoplantar y el nervio cutáneo de la parte lateral del pie.

Técnica operatoria: se inserta la aguja perpendicularmente 2 *fen*. Se puede usar la moxibustión.

(V-65) Punto *Iu*. Localizado en el lado externo del dorso del quinto metatarsiano, donde la piel cambia de coloración.

Anatomía regional: la cuarta arteria y vena comunes plantodigitales y el nervio cutáneo dorsal de la parte externa del pie.

Técnica operatoria: se inserta la aguja perpendicularmente 3 *fen*. Se puede aplicar la moxa.

(V-64) Punto *Yuan*. Localizado en el lado externo del dorso del pie, por debajo de la protuberancia del quinto metatarsiano, donde cambia de coloración la piel.

Anatomía regional: ver el punto (V-63).

Técnica operatoria: se inserta la aguja perpendicularmente de 3 a 5 *fen*. Se puede usar la moxibustión.

(V-60) Punto *King*. Localizado en la depresión entre el maléolo externo y el tendón de Aquiles.

Anatomía regional: la vena safena menor, la arteria y vena posteroexteriores del maléolo y el nervio sural.

Nota: la acupuntura está contraindicada en caso de embarazo.

Técnica operatoria: se inserta la aguja perpendicular 5 *fen*. Es adecuada la moxibustión.

(V-40) (54) Punto *Ho*. Localizado en el punto medio del pliegue transversal de la zona poplítea, entre los tendones del músculo bíceps femoral y el músculo semitendinoso. Se localiza este punto con el paciente acostado bocabajo o con la rodilla flexionada.

Anatomía regional: superficialmente, la vena femoral poplítea, profunda e internamente, la arteria poplítea. También el nervio cutáneo femoral posterior y el nervio tibial.

Técnica operatoria: insertar la aguja perpendicularmente de 5 a 15 *fen*, o sangrar con la aguja de 3 filos.

(V-58) Punto *Lo*. Localizado a 7 *tsun* directamente por arriba del punto (V-60) en el borde posterior del peroné, a 1 *tsun* inferolateral del punto (V-57).

Anatomía regional: el nervio cutáneo sural de la parte externa.

Técnica operatoria: se inserta la aguja perpendicularmente de 7 a 10 *fen*. La moxibustión es adecuada.

(V-63) Punto *Tsri*. Localizado en la parte anteroinferior de (V-62) en la depresión externa del hueso cuboide.

Nota: el punto (V-62) se encuentra en la depresión directamente por debajo del maléolo externo.

Anatomía regional: la arteria y la vena externas plantares, el nervio cutáneo dorsal de la parte externa del pie y profundamente, el nervio plantar de la parte externa.

Técnica operatoria: se inserta la aguja perpendicularmente 5 *fen*. La moxibustión es adecuada.

(V-28) Punto *Shu* de la vejiga. Localizado al nivel del segundo agujero sacro, 1,5 *tsun* hacia afuera del meridiano vaso gobernador, en la depresión entre el borde interno de la espina ilíaca posterosuperior y el sacro.

Anatomía regional: están la rama posterior de la arteria y vena externa del sacro. Las ramas externas posteriores del primero y segundos nervios sacros.

Técnica operatoria: se inserta la aguja perpendicularmente de 7 a 10 *fen*. La moxibustión es adecuada.

(V-3) Punto *Mo* de la vejiga. Localizado en la línea media abdominal 4 *tsun* por debajo del centro del ombligo, 1 *tsun* por arriba del borde superior de la sínfisis del pubis.

Anatomía regional: las ramas de las arterias y venas superficiales e inferiores hipogástricas, y la rama del nervio iliohipogástrico.

Técnica operatoria: se inserta la aguja perpendicularmente 8 *fen*. La moxibustión es adecuada.

MERIDIANO DEL RIÑÓN (TSEUO-CHAO-INN) (R)

TRAYECTO

Este meridiano se inicia en la cara inferior del dedo pequeño del pie (1) y corre hacia la planta del pie (R-1), emerge desde la cara inferior de la tuberosidad del hueso navicular (2), se dirige hacia el maléolo interno (3) y luego hacia el talón (4) circulando al maléolo interno. Después asciende por la cara interna de la pierna (5) hacia el ángulo interno de la región poplítea (6), luego avanza por la cara posterointerna del muslo (7), pasa a la columna vertebral (VG-1), entra en el riñón, órgano al cual pertenece (8) y se comunica con la vejiga (9).

Superficialmente cruza la región inguinal y avanza sobre el abdomen y el tórax, entre la línea media y el meridiano del estómago, para terminar inmediatamente por debajo de la clavícula (R-27).

La rama que emerge del riñón (10) circula hacia arriba pasando a través del hígado y el diafragma (11), entra en el pulmón (12) y corre a lo largo de la garganta (13) para terminar en la raíz de la lengua (14).

La rama que sale del pulmón y que se une con el corazón se comunica después con el canal del pericardio (15) (figura 8 del laminario de los meridianos).

Este meridiano tiene 27 puntos bilaterales.

MANIFESTACIONES MORBIDAS

- a) Cuando el meridiano está afectado hay síntomas de dolor e inflamación de la garganta y la laringe, lengua reseca, calor en la boca, dolor en la columna vertebral y en la parte interna del miembro inferior, piernas atrofiadas y sin vigor, sensación de calor en la planta de los pies.
- b) Cuando el órgano está afectado se produce edema, nefritis, hemoptisis, asma, trastornos visuales, palpitaciones, diarrea matinal y piel ennegrecida.

CARACTERISTICAS GENERALES

- a) Horario de la energía, de 5 a 7 p.m.
- b) Estación energética, invierno.
- c) Sentido de la energía, centrípeto.
- d) Pulso radial, izquierdo profundo al nivel preestiloides.

PUNTOS MAS IMPORTANTES

(R-1) Punto *Tsing*. Localizado en la depresión de la planta del pie cuando está flexionado, se ubica en la parte central y anterior de la planta.

Anatomía regional: el segundo nervio plantodigital.

Técnica operatoria: se inserta la aguja perpendicularmente de 3 a 5 *fen*. Es adecuada la moxibustión.

(R-2) Punto *Iong*. Localizado en la parte anteroinferior del maléolo interno, en la depresión que hay en el borde inferior de la tuberosidad del hueso navicular.

Anatomía regional: las ramas de las arterias plantares y del tarso de la parte interna, la rama terminal del nervio cutáneo en la parte interna de la pierna y el nervio plantar.

Técnica operatoria: se inserta la aguja perpendicularmente 3 *fen*. La moxibustión es adecuada.

(R-3) Punto *Iu-Yuan*. Localizado en la depresión entre el maléolo interno y el tendón del calcáneo, al nivel del ápex del maléolo interno.

Anatomía regional: la arteria y la vena posteriores de la tibia. El nervio cutáneo de la parte interna de la pierna y el nervio tibial.

Técnica operatoria: se inserta la aguja perpendicularmente 3 *fen*. Se puede usar la moxibustión.

(R-7) Punto *King*. Localizado a 2 *tsun* directamente por encima de (R-3) en el borde anterior del tendón del calcáneo.

Anatomía regional: profunda y anteriormente, la arteria y vena posteriores tibiales. También los nervios cutáneos crural y sural de la parte interna y profundamente, el nervio tibial.

Técnica operatoria: Se inserta la aguja perpendicularmente de 3 a 5 *fen*. Se puede aplicar la moxibustión.

(R-10) Punto *Ho*. Localizado en la extremidad del pliegue poplíteo transversal, al nivel de V-40, entre los tendones de los músculos semitendinosos y semimembranosos.

Anatomía regional: en la parte interna la arteria y vena geniculares superiores y el nervio cutáneo femoral interno.

Técnica operatoria: se inserta la aguja perpendicularmente de 8 a 10 *fen*. La moxibustión es indicada.

(R-4) Punto *Lo*. Localizado a 5 *fen* por debajo y ligeramente por detrás de (D-3), al nivel de la inserción del tendón de Aquiles en el calcáneo.

Anatomía regional: la rama calcánea de la parte interna de la arteria posterior tibial, el nervio cutáneo de la parte interna de la pierna y el nervio calcáneo interno, rama del nervio tibial posterior.

Técnica operatoria: se inserta la aguja perpendicularmente 3 *fen*. La moxibustión es adecuada. Debe cuidarse de no punzar la bursa del tendón de Aquiles.

(R-5) Punto *Tsri*. Localizado a 1 *tsun* directamente por debajo de (R-3) en la depresión anter superior del lado interno de la tuberosidad del calcáneo.

Anatomía regional: ver el punto (R-4).

Técnica operatoria: se inserta la aguja perpendicularmente 4 *fen*. Se puede aplicar la moxibustión.

(V-23) Punto *Shu* de riñón. Localizado a 1,5 *tsun* hacia afuera del borde inferior de la apófisis espinosa de la segunda vértebra lumbar.

Anatomía regional: están la rama posterior de la arteria y vena de la segunda vértebra lumbar. La rama cutánea interna posterior del primer nervio lumbar y profundamente, la rama externa.

Técnica operatoria: se inserta la aguja perpendicularmente de 10 a 15 *fen*. Se puede usar la moxibustión.

(VB-25) Punto *Mo* de riñón. Localizado en el lado lateral del abdomen, en el borde inferior del extremo libre de la duodécima costilla.

Anatomía regional: la undécima arteria y vena intercostales y el undécimo nervio intercostal.

Técnica operatoria: se inserta la aguja perpendicularmente de 3 a 5 *fen*. La moxibustión es adecuada.

(R-6). Localizado a un *tsun* por debajo de la extremidad inferior del maléolo interno.

Anatomía regional: posterior a la arteria y vena tibiales posteriores. El nervio cutáneo de la parte interna de la pierna y profundamente el nervio tibial.

Nota: (R-6) es uno de los 8 puntos de confluencia y comunican con el meridiano *Yin-Tsiao-Mo*.

Técnica operatoria: se inserta la aguja perpendicularmente de 3 a 5 *fen*. Se puede aplicar la moxibustión.

MERIDIANO DEL PERICARDIO (*CHEOU-TSIU-INN*) (*Pc*)

TRAYECTO

Este meridiano comienza en el tórax, entra en el pericardio (1), órgano al que pertenece, después descende atravesando el diafragma, (2) hacia el abdomen y circula por las regiones superior, media e inferior de TF (3).

La rama que nace en el tórax corre por su interior (4) y emerge desde la región costal, 3 *tsun* por debajo del pliegue axilar anterior (*Pc-1*) (5) y asciende a la axila (6), circula por la parte anterior del brazo entre el meridiano del pulmón y el meridiano del corazón (7) hacia la fosa cubital (8), después descende hacia el antebrazo circulando entre los tendones del músculo palmar largo y el músculo flexor radial del carpo (9) y entra en la palma de la mano (10). De aquí pasa al dedo medio hasta llegar a la punta de éste (*Pc-9*) (11).

Una rama de la palma de la mano se origina en el punto (*Pc-8*) circula hacia el dedo anular hasta llegar a la punta de este dedo (TF-1) donde se une con el meridiano TF (figura 9 del laminario de los meridianos).

MANIFESTACIONES MORBIDAS

- a) Cuando el meridiano está afectado se observa: semblante rojo, inflamación de las axilas, el brazo y el codo contraídos y calor en la palma de la mano.
- b) Cuando el órgano está afectado: hay dolor precordial, angina de pecho, palpitaciones, opresión y dolor torácico, locura, manía, delirio y coma.

CARACTERISTICAS GENERALES

- a) Horario de energía máxima, de 7 a 9 p.m.
- b) Estación energética, verano.
- c) Sentido de la energía, centrífugo.
- d) Pulso radial, derecho profundo al nivel preestiloides.

PUNTOS MAS IMPORTANTES

(Pc-9) Punto *Tsing*. Localizado en el centro de la punta del dedo medio.

Anatomía regional: la red de la arteria y vena palmodigitales y el nervio propio palmodigital del dedo medio.

Nota: también se considera este punto a 1 *fen* por encima del lado radial del ángulo ungueal del dedo medio.

Técnica operatoria: se inserta la aguja oblicuamente hacia arriba 1 *fen*, o se sangra con la aguja triangular. Es adecuado moxar.

(Pc-8) Punto *Iong*. Localizado en la palma de la mano hacia arriba se selecciona este punto entre el segundo y tercer metacarpiano, detrás de la articulación metacarpofalángica en el lado radial del tercer metacarpiano.

Anatomía regional: la arteria común palmodigital y el segundo nervio común palmodigital y la rama del nervio mediano.

Técnica operatoria: se inserta la aguja perpendicularmente de 3 a 5 *fen*. La moxibustión es adecuada.

(Pc-7) Punto *Iu-Yuan*. Localizado en la depresión en el medio del pliegue transversal de la muñeca, entre los tendones del músculo largo palmar y el músculo flexor radial del carpo.

Anatomía regional: la red de la arteria y vena palmares de la muñeca y profundamente, el nervio mediano.

Técnica operatoria: se inserta la aguja perpendicularmente de 3 a 5 *fen*. Se pueden usar las moxas.

(Pc-5) Punto *King*. Localizado a 3 *tsun* por arriba del pliegue transversal de la muñeca, entre los tendones del músculo largo palmar y el músculo flexor radial del carpo.

Anatomía regional: la arteria y vena medias, profundamente la arteria y vena interóseas anteriores, los nervios cutáneos de la parte interna y externa del antebrazo, la rama cutánea palmar del nervio medio y profundamente el nervio anterior interóseo.

Técnica operatoria: se inserta la aguja perpendicularmente de 5 a 10 *fen*. Es adecuada la moxibustión.

(Pc-3) Punto *Ho*. Localizado en el pliegue transversal de la articulación del codo, en el lado cubital del tendón del músculo bíceps braquial.

Anatomía regional: arteria y la vena braquiales y el nervio mediano.

Técnica operatoria: se inserta la aguja perpendicularmente de 5 a 8 *fen*, o se hace sangría con la aguja de 3 filos. Se indica también la moxibustión.

(Pc-6) Punto *Lo*. Localizado a 2 *tsun* por arriba del pliegue transversal de la muñeca, entre los tendones del músculo largo palmar y el músculo flexor radial del carpo.

Anatomía regional: ver el punto (Pc-5).

Nota: éste es uno de los 8 puntos de confluencia y comunica con el meridiano *Inn-Oe-Mo*.

Técnica operatoria: se inserta la aguja perpendicularmente de 5 a 10 *fen*. La moxibustión es adecuada.

(Pc-4) Punto *Tsri*. Localizado a 5 *tsun* por arriba del pliegue transversal de la muñeca en la línea que une a (Pc-3) y (Pc-7), entre los 2 tendones del músculo largo palmar y del músculo flexor radial del carpo.

Anatomía regional: están la arteria y vena medias del antebrazo, profundamente la arteria y vena interósea anteriores, el nervio cutáneo de la parte interna del antebrazo y profundamente, el nervio interóseo anterior.

Técnica operatoria: se inserta la aguja perpendicularmente de 5 a 8 *fen*. La moxibustión es adecuada.

(V-14) Punto *Shu* de pericardio. Localizado a 1,5 *tsun* hacia afuera del borde inferior de la apófisis espinosa de la cuarta vértebra torácica.

Anatomía regional: las ramas internas posteriores de la arteria y vena intercostales y las ramas cutáneas internas del cuarto y quinto nervios torácicos, profundamente, las ramas externas.

Técnica operatoria: se inserta la aguja oblicuamente 5 *fen*. Se puede aplicar la moxibustión.

(VC-17) Punto *Mo* del pericardio. Localizado en la línea media del esternón, entre los pezones, al nivel del cuarto espacio intercostal.

Anatomía regional: las ramas perforantes de la arteria y vena internas mamarias y la rama cutánea anterior del cuarto nervio intercostal.

Nota: éste es uno de los 8 puntos de confluencia y domina el *Qi*.

Técnica operatoria: se inserta la aguja oblicuamente, formando un ángulo de 15 grados con la piel a una profundidad de 3 a 5 *fen*. La moxibustión está indicada.

MERIDIANO TRIPLEFUNCION (CHEOU-CHAO-YANG) (TF)

TRAYECTO

Este meridiano se origina en el ángulo ungueal interno del dedo anular en el punto (TF-1) (1), después circula entre el cuarto y el quinto metacarpiano (2) a lo largo del dorso de la mano (3), sigue por la parte posterior del antebrazo entre el radio y el cúbito (4), pasa por el olécranon (5) y la parte posterior del brazo (6) hasta llegar al hombro (7). De aquí cruza y pasa al meridiano de la vesícula biliar (8) entra a la fosa supraclavicular (9) y se dispersa en el tórax para comunicarse con el pericardio (10). Después desciende atravesando el diafragma hasta el abdomen y comunican las 3 partes superior, media e inferior de TF (11).

La rama que se origina en el tórax (12) corre hacia arriba, emerge de la fosa supraclavicular (13) y sigue por el cuello (14), pasando por detrás de la oreja (15) hacia la parte superior de ésta (16). De allí continúa hasta la mejilla y termina en la región infraorbitaria (17).

La rama auricular se origina en la región retroauricular, pasa al oído y sale por la parte anterior de éste, se cruza con la rama anterior en la mejilla (18) y llega al ángulo externo del ojo (TF-23) donde se une con el meridiano de la vesícula biliar (19) (figura 10 del laminario de los meridianos). Este meridiano tiene un total de 23 puntos bilaterales.

MANIFESTACIONES MORBIDAS

- a) Cuando el meridiano está afectado se presentan los síntomas de sordera, zumbido de oído, laringitis, inflamación dolorosa de la garganta, conjuntivitis, inflamación de las mejillas, dolor retroauricular, dificultades de los movimientos del hombro, brazo, regiones del codo y dedo anular, respectivamente.
- b) Cuando la viscera hueca está afectada se producen distensión abdominal, llenura del bajo vientre, disuria, incontinencia de orina y edema.

CARACTERISTICAS GENERALES

- a) Horario de energía máxima, de 9 a 11 p.m.
- b) Estación energética, verano.
- c) Sentido de la energía, centrípeto.
- d) Pulso radial, derecho superficial al nivel preestiloides.

PUNTOS MAS IMPORTANTES

(TF-1) Punto *Tsing*. Localizado en el ángulo interno del dedo anular a 1 *fen* encima del ángulo ungueal externo.

Anatomía regional: están la red de la arteria y vena propias palmodigitales y el nervio propio palmodigital proveniente del nervio cubital.

Técnica operatoria: se inserta la aguja oblicuamente hacia arriba a 1 *fen*, o se sangra con la aguja triangular. Se indica la moxibustión.

(TF-2) Punto *Long*. Localizado en el borde de la comisura de los dedos anular y meñique, al nivel de la articulación metacarpofalángica. Se localiza este punto con la mano cerrada.

Anatomía regional: la rama dorsodigital de la arteria cubital y la rama dorsal del nervio cubital.

Técnica operatoria: se inserta la aguja oblicuamente de 3 a 5 *fen* hacia el interespacio de los huesos metacarpianos. Se puede moxar.

(TF-3) Punto *Iu*. Localizado con la palma hacia abajo se encuentra este punto en el dorso de la mano entre el cuarto y quinto metacarpianos, en la depresión próxima a la articulación metacarpofalángica.

Anatomía regional: están la red de las venas dorsales de la mano, la cuarta arteria dorsometacarpiana y la rama dorsal del nervio cubital.

Técnica operatoria: se inserta la aguja perpendicularmente de 3 a 5 *fen*. Se puede moxar.

(TF-4) Punto *Yuan*. Localizado en la unión del cúbito y el carpo, en la depresión lateral del tendón del músculo extensor común digital.

Anatomía regional: se encuentra la red de las venas dorsales de la muñeca y la arteria posterior del carpo; está también la rama dorsal del nervio cubital y la rama terminal del nervio cutáneo posterior del antebrazo.

Técnica operatoria: se inserta la aguja perpendicularmente 3 *fen*. Se puede moxar.

(TF-6) Punto *King*. Localizado a 3 *tsun* por arriba del punto (TF-4), entre el cúbito y el radio.

Anatomía regional: profundamente están las arterias y venas interóseas anteriores y posteriores; el nervio cutáneo del antebrazo; profundamente, el nervio interóseo posterior del nervio radial y el nervio interóseo anterior del nervio medio.

Técnica operatoria: se inserta la aguja perpendicularmente de 7 a 10 *fen*. Se puede moxar.

(TF-10) Punto *Ho*. Localizado cuando se flexiona el codo, se encuentra el punto de depresión que está a 1 *tsun* por encima del olécranon.

Anatomía regional: está la red de la arteria y vena del codo; también el nervio cutáneo posterior del brazo y la rama muscular del nervio radial.

Técnica operatoria: se inserta la aguja perpendicularmente de 3 a 5 *fen*. La moxibustión es adecuada.

(TF-5) Punto *Lo*. Localizado a 2 *tsun* por arriba del (TF-4) entre el radio y el cúbito.

Anatomía regional: Ver el punto (TF-6).

Técnica operatoria: se inserta la aguja perpendicularmente de 7 a 10 *fen*. Se puede moxar.

Nota: este es el punto de apertura del meridiano extraordinario *Yang-Oe-Mo*.

(TF-7) Punto *Tsri*. Localizado a 3 *tsun* posterior a la muñeca, un dedo transversal por fuera del punto (TF-6) en el lado radial del cúbito.

Anatomía regional: la arteria y vena interóseas posteriores, los nervios cutáneos posterior e interno del antebrazo y profundamente, los nervios interóseos y anterior.

Técnica operatoria: se inserta la aguja perpendicularmente de 5 a 10 *fen*. La moxa es adecuada.

(V-22) Punto *Shu* de TF. Localizado a 1,5 *tsun* hacia afuera del borde inferior de la apófisis espinosa de la primera vértebra lumbar.

Anatomía regional: están la rama posterior de la arteria y vena de la primera vértebra lumbar. La rama cutánea externa de la rama posterior del décimo nervio tóraco y, profundamente la rama lateral posterior del primer nervio lumbar.

Técnica operatoria: se inserta la aguja perpendicularmente de 1 a 1,5 *tsun*. Se puede usar la moxa.

(VC-5) Punto *Mo* de TF. Localizado en la línea media del abdomen, a 2 *tsun* por debajo del centro del ombligo.

Anatomía regional: las ramas de las arterias y venas superficiales e inferiores epigástricas y la rama cutánea anterior del nervio del oncenavo espacio intercostal.

Nota: los antiguos consideraban que insertar la aguja en este punto podía causar esterilidad.

MERIDIANO DE LA VESÍCULA BILIAR (TSEOU-CHAO-YANG) (VB)

TRAYECTO

Este meridiano comienza en el ángulo externo del ojo (VB-1) (1) asciende al ángulo de la frente (VB-4) (2), desciende hacia la región retroauricular (VB-20) (3) y continúa por el cuello, delante del meridiano TF hasta el hombro (4). De aquí regresa y pasa sobre el meridiano TF hacia la fosa supraclavicular (5).

La rama colateral auricular se origina en la región retroauricular (6) y entra en el oído. Reaparece por delante de la oreja (7) para abordar la región situada por detrás de la comisura externa de los párpados (8).

La rama que se origina en el ángulo externo del ojo (9) circula hacia abajo (E-5) (10) y se reúne con el meridiano TF en la región infraorbitaria (11), luego pasa atravesando el punto (E-6) (12), desciende hacia el cuello y entra en la fosa supraclavicular donde se une con el meridiano principal (13). De aquí desciende hacia el torax (14), atraviesa el diafragma para comunicarse con el hígado (15) hasta llegar a su órgano, la vesícula biliar (16); después circula por el hipocondrio (17) y sale por el lado lateral del abdomen inferior, cerca de la arteria femoral en la región inguinal (18). De aquí circula superficialmente a lo largo del pubis (19) y entra transversalmente a la región glútea (VB-30) (20).

Otra rama descende directamente hacia abajo desde la fosa supraclavicular (21), pasa por la parte anterior de la axila (22), corre a lo largo de la parte lateral del tórax (23) y atraviesa al nivel del extremo libre de la costilla flotante (24) hasta llegar a la cadera donde se une con la otra rama descrita (25). Después descende por la cara lateral de los muslos (26) hasta llegar a las rodillas (27), sigue circulando hacia abajo por la cara anterior del peroné (28) hasta llegar a su extremo inferior (VB-39) (29), alcanza el maléolo externo (30) y concluye en el extremo del cuarto dedo del pie (VB-44) (31) al nivel del ángulo ungueal externo.

Una rama del dorso del pie se origina en el punto (VB-41), circula entre el primero y segundo metatarsianos hacia la parte distal del dedo gordo hasta llegar a (H-1), donde se une con el meridiano del hígado (32) (figura 11 del laminario de los meridianos).

Este meridiano tiene 44 puntos bilaterales.

MANIFESTACIONES MORBIDAS

- a) Cuando el meridiano está afectado se observan: sordera, dolores de cabeza, dolor maxilar, conjuntivitis, inflamación dolorosa de la cavidad supraclavicular, inflamación axilar, dolor en la articulación coxofemoral y parte externa del miembro inferior, sensación de calor en la parte externa del pie y dificultad de movimiento del cuarto dedo del pie,
- b) Cuando la víscera está afectada se producen: dolor en el hipocondrio y en la parte externa de la caja torácica, dolor en el tórax, boca amarga y vómitos.

CARACTERISTICAS GENERALES

- a) Horario de energía máxima, de 11 a 1 p.m.
- b) Estación energética, primavera.
- c) Sentido de la energía, centrífugo.
- d) Pulso radial, izquierdo superficial al nivel estiloideo.

PUNTOS MAS IMPORTANTES

(VB-44) Punto *Tising*. Localizado en el lado externo del cuarto dedo, 1 *fen* posterior al ángulo ungueal.

Anatomía regional: la red formada por la arteria y vena dorsodigitales y la arteria y vena plantodigitales y el nervio dorsodigital.

Técnica operatoria: se inserta la aguja oblicuamente hacia arriba de 1 a 2 *fen*. Se puede moxar.

(VB-43) Punto *Iong*. Localizado entre el cuarto y quinto dedos del pie al nivel de la articulación tarsofalángica.

Anatomía regional: la arteria y vena dorsodigitales y el nervio dorsodigital.

Técnica operatoria: se inserta la aguja oblicuamente de 2 a 3 *fen*. Se puede moxar.

(VB-41) Punto *Iu*. Localizado en la depresión distal de la unión del cuarto y quinto metatarsianos, en el lado externo del tendón del músculo extensor digital del pie.

Anatomía regional: están la red de la arteria y venas dorsales del pie, la arteria y vena del cuarto dorsometatarsiano y la rama del nervio cutáneo intermedio dorsal del pie.

Técnica operatoria: se inserta la aguja perpendicularmente de 3 a 5 *fen*. Se puede moxar.

Nota: este es el punto del meridiano extraordinario *Dai-Mo*.

(VB-40) Punto *Yuan*. Localizado en la parte anteroinferior del maléolo externo, en la depresión que está en el lado externo del tendón del músculo extensor largo digital.

Anatomía regional: la rama de la arteria del maléolo externo, las ramas del nervio cutáneo intermedio dorsal y el nervio peroneal superficial.

Técnica operatoria: se inserta la aguja perpendicularmente de 3 a 5 *fen*. Es adecuada la moxibustión.

(VB-38) Punto *King*. Localizado a 4 *tsun* por arriba y un poco anterior a la punta del maléolo externo, en el borde anterior del peroné, entre el músculo extensor largo digital y el músculo cortoperoneal.

Anatomía regional: están las ramas de las arterias y venas tibiales anteriores y el nervio peroneal superficial.

Técnica operatoria: se inserta la aguja perpendicularmente de 5 a 7 *fen*. Se puede moxar.

(VB-34) Punto *Ho*. Localizado en la depresión anteroinferior de la cabeza del peroné.

Anatomía regional: la arteria y vena esternogeniculares inferiores. Allí el nervio común peroneal se bifurca en los nervios peroneales superficial y profundo.

Técnica operatoria: se inserta la aguja perpendicularmente de 8 a 12 *fen*. Se puede moxar.

Nota: éste es el punto de influencia de músculos y tendones. Tiene utilidad en las ideas suicidas del paciente.

(VB-37) Punto *Lo*. Localizado a 5 *tsun* directamente por arriba de la punta del maléolo externo, en el borde anterior del peroné.

Anatomía regional: están las ramas de la arteria y vena tibiales anteriores y el nervio peroneal superficial.

Técnica operatoria: se inserta la aguja perpendicularmente de 7 a 10 *fen*. Se puede moxar.

(VB-36) Punto *Tsri*. Localizado a 7 *tsun* por arriba de la punta del maléolo externo, en el borde anterior del peroné.

Anatomía regional: las ramas de la arteria y venas anteriores tibiales y el nervio superficial peroneal.

Técnica operatoria: se inserta la aguja perpendicularmente de 5 a 8 *fen*. Se puede moxar.

(VB-24) Punto *Mo* de VB. Localizado al nivel de la línea mamelonar, entre la séptima y octava costillas, una costilla por debajo del punto (H-14).

Anatomía regional: la séptima arteria y vena intercostales y el séptimo nervio intercostal.

Técnica operatoria: se inserta la aguja oblicuamente de 3 a 5 *fen*. Se indica la moxibustión.

(V-19) Punto *Shu* de VB. Localizado a 1,5 *tsun* hacia afuera del borde inferior de la apófisis espinosa de la décima vértebra torácica.

Anatomía regional: las ramas internas posteriores de la arteria y vena intercostales. Las ramas cutáneas internas y posteriores del décimo y undécimo nervios torácicos, profundamente las ramas externas.

Técnica operatoria: se inserta la aguja oblicuamente 5 *fen*. Se puede moxar.

MERIDIANO DEL HIGADO (TSEOU-TSIU-INN) (H)

TRAYECTO

Este meridiano comienza en el dedo gordo del pie en el punto

(H-1) (1). Ascende por el dorso del pie (2) y llega al punto (H-4) a 1 *tsun* delante del maléolo interno (3), sube hasta 8 *tsun* por arriba del maléolo interno donde se cruza por detrás del meridiano del bazo (4), después asciende por la cara interna de la pierna hasta la rodilla (5); por la cara interna del muslo (6) sube hacia la región del pubis (7), circunda los genitales externos (8),

entra en la cavidad abdominal (9) y se conecta con los puntos 2, 3 y 4 de vaso concepción. Llega a los puntos (H-13) y (H-14) donde lanza una rama que pasa por el estómago hasta llegar a su órgano, el hígado y se comunica con la vesícula biliar (10). De aquí sigue ascendiendo, atraviesa el diafragma (11), en este punto lanza ramas hacia la región costal del hipocondrio. Después asciende por el tórax (12), alcanza la faringe (13) continúa hacia la nasofaringe (14), llega hasta los ojos (15) donde emerge en la frente (16) y sigue sobre la cabeza para unirse con el meridiano VG en el vértex (17). En los ojos se origina una rama que circula por la mejilla (18), baja y circunvala los labios (19).

Una rama que se origina en el hígado (20) y atraviesa el diafragma (21), llega al pulmón para unirse con el meridiano del pulmón (22) (figura 12 del laminario de los meridianos).

MANIFESTACIONES MORBIDAS

- a) Cuando el meridiano está afectado se presentan síntomas de cefaleas, trastornos visuales, zumbido de oídos, fiebre y disurias.
- b) Cuando el órgano está afectado se observan: dolor torácico, vómitos, hipo, dolor epigástrico, íctero, deposiciones líquidas, esofagitis, hernias y dolor en el bajo vientre.

CARACTERISTICAS GENERALES

- a) Horario de energía máxima, de 1 a 3 a.m.
- b) Estación energética, primavera.
- c) Sentido de la energía, centrípeto.
- d) Pulso radial, izquierdo, profundo al nivel estiloideo.

PUNTOS MAS IMPORTANTES

(H-1) Punto *Tsing*. Localizado en la parte interna del dorso de la falangeta del dedo gordo, 1 *fen* del ángulo externo de la uña.

Anatomía regional: la arteria y la vena dorsodigitales y el nervio dorsodigital proveniente del nervio peroneal profundo.

Técnica operatoria: se inserta la aguja oblicuamente hacia arriba de 1 a 2 *fen*. Se puede moxar.

(H-2) Punto *Iong*. Localizado entre el primero y el segundo dedo del pie, 5 *fen* detrás del borde interdital.

Anatomía regional: la red de las venas dorsales del pie, la arteria y vena dorsodigitales del dedo gordo, aquí es justamente donde el nervio peroneal profundo se divide en nervios dorsodigitales.

Técnica operatoria: se inserta la aguja oblicuamente 5 *fen*. La moxibustión es adecuada.

(H-3) Punto *Iu-Yuan*. Localizado en la depresión distal en la unión del primero y segundo metatarsianos.

Anatomía regional: la red de las venas dorsales del pie, la arteria dorsometatarsiana del dedo gordo, la rama del nervio peroneal profundo.

Técnica operatoria: se inserta la aguja perpendicularmente 5 *fen*. Se puede aplicar moxibustión.

(H-4) Punto *King*. Localizado al nivel del pliegue transversal del tobillo, en el punto medio entre (BP-5) y (E-41), en una depresión entre el tendón del extensor común de los dedos y el extensor propio del dedo grueso.

Anatomía regional: la red de las venas dorsales del pie, la arteria del maléolo interno, la rama del nervio cutáneo dorsal interno del pie y el nervio safeno.

Técnica operatoria: se inserta la aguja perpendicularmente de 3 a 5 *fen*. Se puede aplicar la moxibustión.

(H-8) Punto *Ho*. Localizado en el lado interno de la articulación de la rodilla; cuando se flexiona la rodilla, el punto está por arriba del extremo interno del pliegue transversal poplíteo, posterior al cóndilo interno de la tibia, en el borde anterior de la inserción del músculo semimembranoso y el músculo semitendinoso.

Anatomía regional: anteriormente está la vena safena mayor, este punto está en el curso de la arteria suprema de la rodilla y el nervio safeno.

Técnica operatoria: se inserta la aguja perpendicularmente de 5 a 8 *fen*. La moxibustión está indicada.

(H-5) Punto *Lo*. Localizado a 5 *tsun* por arriba del ápex del maléolo interno, en el lado interno y cerca del borde posterior de la tibia.

Anatomía regional: posteriormente está la vena safena mayor y la rama del nervio safeno.

Nota: en la parte interna de la pierna, la distancia desde la punta del maléolo al punto (BP-9) es de 13 *tsun*.

Técnica operatoria: se inserta la aguja oblicuamente a 15 grados, de 3 a 5 *fen* de alante hacia atrás. La moxibustión es adecuada.

(H-6) Punto *Tsri*. Localizado a 7 *tsun* por arriba de la punta del maléolo interno, o 2 *tsun* por arriba del punto (H-5) en la parte interna y cerca del borde posterior de la tibia.

Anatomía regional: están la vena safena mayor y la rama del nervio safeno.

Técnica operatoria: se inserta la aguja oblicuamente a 15 grados, de 3 a 5 *fen*. La moxibustión es adecuada.

(V-18) Punto *Shu* de hígado. Localizado a 1,5 *tsun* hacia afuera del borde inferior de la apófisis espinosa de la novena vértebra torácica.

Anatomía regional: están las ramas internas posteriores de la arteria y vena intercostales. Las ramas cutáneas internas posteriores del noveno y décimo nervios torácicos y profundamente, las ramas externas.

Técnica operatoria: se inserta la aguja oblicuamente a 5 *fen*. La moxibustión es adecuada.

(H-14) Punto *Mo* del hígado. Localizado en la línea mamelonar, 2 costillas por debajo del pezón, en el sexto espacio intercostal.

Anatomía regional: están la sexta arteria y vena intercostales y el sexto nervio intercostal.

Técnica operatoria: se inserta la aguja oblicuamente 3 *fen*. La moxibustión está indicada.

MERIDIANO EXTRAORDINARIO DU-MO VASO GOBERNADOR (VG)

TRAYECTO

Este meridiano comienza dentro del abdomen inferior; emerge en el periné (1), de aquí asciende por la médula espinal (2) hacia la nuca, llega hasta el punto (VG-16) y entra en el cerebro (3),

después asciende al vértex (4) y continúa por la frente, la nariz y termina en el frenum (frenillo, del labio superior en el punto VG-28) (5) (figura 13 del laminario de los meridianos).

Este meridiano tiene en total 28 puntos.

(VG-1) Punto *Lo* longitudinal del meridiano vaso gobernador. Localizado entre el cóccix y el ano con el paciente en posición genupectoral.

Anatomía regional: las ramas de la arteria y vena hemorroidales inferiores, la rama posterior del nervio del cóccix y el nervio hemorroidal.

Técnica operatoria: se inserta la aguja perpendicularmente de 5 a 10 *fen*. La moxibustión es adecuada.

(VG-2). Localizado en el hiato del sacro, en la articulación sacrocoxígea.

Anatomía regional: las ramas de la arteria y vena sacras medias y la rama del nervio del cóccix.

Técnica operatoria: se inserta la aguja oblicuamente hacia arriba 5 *fen*. La moxibustión es indicada.

(VG-3). Localizado por debajo de la apófisis espinosa de la cuarta vértebra lumbar.

Anatomía regional: la rama posterior de la arteria lumbar y la rama interna de las ramas posteriores del nervio lumbar.

Técnica operatoria: se inserta la aguja perpendicularmente de 5 a 10 *fen*. La moxibustión está indicada.

(VG-4). Localizado por debajo de la apófisis espinosa de la segunda vértebra lumbar.

Anatomía regional: ver el punto (VG-3).

Técnica operatoria: se inserta la aguja perpendicularmente de 5 a 10 *fen*. Indicada la moxibustión.

(VG-20). Localizado a 7 *tsun* por arriba de la línea posterior de los cabellos, en el centro de una línea que une los ápex de las orejas.

Anatomía regional: la red anastomótica formada por las arterias y venas temporales superficiales, las arterias y venas occipitales de ambos lados y la rama del nervio occipital mayor.

Técnica operatoria: se inserta la aguja oblicuamente 15 grados de 3 a 5 *fen*. La moxibustión está indicada.

(VG-25). Localizado en la punta de la nariz.

Anatomía regional: las ramas nasolaterales de la arteria y vena faciales y la rama nasoexterna del nervio etmoidal anterior.

Técnica operatoria: se inserta la aguja perpendicularmente de 2 a 3 *fen*.

(VG-26). Localizado inmediatamente por debajo de la nariz, en el surco nasolabial, en una depresión.

Anatomía regional: la arteria y vena labiales superiores, la rama bucal del nervio facial y la rama del nervio infraorbitario.

Técnica operatoria: se inserta la aguja oblicuamente de 2 a 3 *fen* hacia arriba.

MERIDIANO EXTRAORDINARIO REM-MO VASO CONCEPCION (VC)

TRAYECTO

Este meridiano comienza en la cavidad pélvica y emerge en el perineo (1), pasa por el pubis (2) y asciende por la línea media del abdomen, pasa el punto (VC-4) y otros puntos a lo largo de la línea media anterior y asciende por el torác (3) hacia el cuello (4). Sigue ascendiendo por la parte

media de la barbilla, rodea los labios (5), sube lateralmente (6) y entra a la región infraorbitaria E-1 (7) (figura 14 del laminario de los meridianos).

Este meridiano tiene en total 24 puntos.

(VC-1). Localizado en el centro del periné. Está entre el ano y la horquilla vulvar en la mujer. Anatomía regional: las ramas de la arteria y vena perineales y la rama del nervio perineal.

Técnica operatoria: se inserta la aguja perpendicularmente de 5 a 8 *fen*. La moxibustión está indicada.

(VC-6). Localizado en la línea media del abdomen, a 1,5 *tsun* por debajo del centro del ombligo.

Anatomía regional: ver el punto (VC-5).

Técnica operatoria: se inserta la aguja perpendicularmente de 8 a 12 *fen*. La moxibustión frecuente y prolongada está indicada.

(VC-8). Localizado en el centro del ombligo.

Anatomía regional: la arteria y vena inferiores epigástricas y la rama cutánea anterior del décimo nervio intercostal.

Técnica operatoria: la moxibustión indirecta o directa sin cicatriz, o con cigarrillos de moxa está indicada. La acupuntura está contraindicada.

(VC-15). Punto *Lo* longitudinal del meridiano (vaso concepción). Localizado por debajo de la apófisis xifoide, a 7 *tsun* por arriba del ombligo. Este punto se encuentra cuando se coloca al paciente en posición decúbito supino con los brazos hacia arriba.

Anatomía regional: ver el punto (VC-12).

Técnica operatoria: se inserta la aguja oblicuamente 5 *fen* hacia abajo.

(VC-22). Localizado en el centro de la fosa supraesternal.

Anatomía regional: superficialmente está el arco yugular y la rama de la arteria tiroidea inferior; profundamente la tráquea, las venas anónimas están por debajo de ésta y el arco aórtico en la parte posterior del esternón, también la rama anterior del nervio supraclavicular.

Técnica operatoria: se inserta la aguja oblicuamente de 5 a 7 *fen* hacia la parte posteroinferior del esternón. La inserción profunda está contraindicada. La moxibustión está indicada.

MERIDIANO TCHONG-MO

Este meridiano se origina en la cavidad pélvica, desciende y emerge en el periné (1), después asciende y corre por dentro de la columna vertebral (2), mientras su parte superficial pasa por el hemiabdomen inferior donde coincide con el meridiano del riñón y asciende superficialmente por ambos lados del abdomen (3), para llegar a la garganta (4) y dar una vuelta alrededor de los labios (5) (figura 15 del laminario de los meridianos).

Los puntos que integran este meridiano son (VC-1), (R-11), (R-12), (R-13), (R-14), (R-15), (R-16), (R-17), (R-18), (R-19), (R-20) y (R-21).

MERIDIANO DAI-MO

Este meridiano comienza por debajo de la región del hipocondrio (1), corre oblicuamente hacia abajo atravesando (VB-26), (VB-27) y (VB-28) y rodea la cintura transversalmente (2) (figura 16 del laminario de los meridianos).

Los puntos que integran este meridiano son (VB-26), (VB-27) y (VB-28).

MERIDIANO YANG-TSLAO-MO

Este meridiano comienza en el lado externo del talón (V-62) y (V-61) (1). Ascende por el maléolo externo (2) y pasa por el borde posterior del peroné, la cara externa del muslo y la parte posterior del hipocondrio hacia la línea axilar posterior. De aquí, llega al hombro y asciende por el cuello, cruza la comisura labial hasta el ángulo interno del ojo (V-1), donde se reúne con el meridiano *Yan-Tsiao-Mo*. Después corre hacia arriba por el meridiano de la vejiga, hasta la frente donde se reúne con el meridiano de la vesícula biliar en el punto (VB-20) (3) (figura 17 del laminario de los meridianos).

Los puntos que integran este meridiano son (V-62), (V-61), (V-59), (VB-29), (ID-10), (IG-15), (IG-16), (E-4), (E-3), (E-1), (V-1) y (VB-20).

MERIDIANO INN-TSLAO-MO

Este meridiano comienza en la parte posterior del hueso navicular (R-6) (1), asciende a la parte posterior del maléolo interno (2) y por el lado interno del muslo (3) hasta los genitales externos (4); sigue ascendiendo por el tórax (5) y entra en la fosa supraclavicular (6). Sube y pasa por fuera de la nuez delante del punto (E-9) (7) y por el arco cigomático (8) llega al ángulo interno del ojo (V-1) donde se une con el meridiano *Yang-Tsiao-Mo* (figura 18 del laminario de los meridianos).

Los puntos que integran este meridiano son (R-6) y (R-8).

MERIDIANO INN-OE-MO

Este meridiano comienza en la porción media de la cara interna de la pierna en (R-9) (1) y asciende a lo largo de la cara interna del muslo al abdomen (2), se comunica con el meridiano del bazo-páncreas (3). Luego corre a lo largo del tórax y se comunica con el meridiano *Rem-Mo* en los puntos (VC-22) y (VC-23) (5). Ascende por el cuello (7) y la cara (8) para concluir en el ángulo interno del ojo (9) (figura 19 del laminario de los meridianos).

Los puntos que lo integran son: (R-9), (BP-13), (BP-15), (BP-16), (H-14), (VC-22) y (VC-23).

MERIDIANO YANG-OE-MO

Comienza en el talón (1), asciende por el maléolo externo (2), corre por el meridiano de la vesícula biliar, pasa la región de la cadera (3), la parte posterior de hipocondrio (4) y la parte posterior de la axila hacia el hombro (5). Luego asciende hacia la frente (6) y vuelve a la parte posterior del cuello, donde se comunica con el meridiano *Du-Mo* (7) (figura 20 del laminario de los meridianos).

PUNTOS FUERA DE MERIDIANOS (PFM)

Yintang. Localizado entre los extremos internos de las cejas, en la glabella.

Técnica operatoria: se inserta la aguja oblicuamente a 15 grados de 3 a 5 *fen* con la punta hacia abajo, o se sangra con la aguja de 3 filos.

Taiyang. Localizado en la depresión que está a 1 *tsun* posterior al punto medio entre el extremo de la ceja y el ángulo externo del ojo.

Técnica operatoria: se inserta la aguja perpendicular u oblicuamente hacia la parte posterior de 3 a 4 *fen*, o sangría.

Sischencing. Localizado a 1 *tsun* anterior, posterior y lateral del punto más prominente de la cabeza (VG-20). Son 4 puntos.

Técnica operatoria: se inserta la aguja oblicuamente de 5 a 10 *fen*.

Huatuo Jiaji. Localización: es un grupo de puntos que se hallan a cada lado de la columna vertebral, en los bordes externos de cada apófisis espinosa, desde la primera vértebra torácica hasta la quinta vértebra lumbar. Se dice que estos puntos eran utilizados como puntos *Shu*-espalda por Huatuo, el famoso médico de la antigua China. Por debajo de los puntos *Huatuo Jiaji* están los puntos *Baliao*, que son los (V-31), (V-32), (V-33) y (V-34).

Técnica operatoria: se inserta la aguja perpendicularmente a lo largo del lado lateral de la apófisis espinosa, de 5 a 10 *fen* para los puntos que están al lado de las vértebras torácicas, y de 15 a 20 *fen* para los que están al lado de las vértebras lumbares y para los puntos *Baliao*. La moxibustión está indicada.

Shixuan. Localizado en la punta de los dedos, a un *fen* de las uñas.

Técnica operatoria: sangrar con la aguja de 3 filos.

Baxie. Localizado sobre el dorso de la mano ligeramente cerrada y en las comisuras entre los dedos. Existen 8 puntos en las 2 manos.

Técnica operatoria: se inserta la aguja oblicuamente de 3 a 5 *fen* con la punta hacia los interespacios de los huesos metacarpianos.

Xiyan. Localización: son 2 puntos que están en las depresiones interna y externa del ligamento de la rótula. Se les denominan como *Xiyan* interno y *Xiyan* externo. Se localizan estos puntos con la rodilla flexionada.

Técnica operatoria: se inserta la aguja oblicuamente de 5 a 10 *fen*, con la punta de la aguja hacia el centro de la rótula. La moxibustión está indicada.

Lanwei (apéndice). Localizado a 2 *tsun* por debajo del punto (E-36).

Técnica operatoria: se inserta la aguja perpendicularmente de 5 a 13 *fen*.

Bafeng. Localizado en el dorso del pie, un poco posterior a las comisuras entre los 5 dedos.

En total son 8 puntos en los 2 pies.

Técnica operatoria: se inserta la aguja oblicuamente 5 *fen* con la punta hacia arriba.