

# RODILLA DOLOROSA

Federico Rondón

## INTRODUCCION

El dolor de la rodilla es muy frecuente en la consulta médica; en adolescentes y en adultos jóvenes predominan las lesiones de tipo traumático y los procesos inflamatorios y degenerativos en el adulto mayor.

Las rodillas proporcionan un soporte estable para el cuerpo y permiten los movimientos de flexión y extensión de las piernas. La flexión y la estabilidad son necesarias para permanecer en posición erguida, permitir el movimiento, caminar, correr, saltar, rotar, etc. La articulación está conformada por huesos, cartílagos, músculos, tendones y ligamentos especializados en soportar peso y proporcionar estabilidad. Sin embargo, algunas de sus estructuras son fácilmente vulneradas y causan dolor y disfunción. El dolor articular o de los tejidos blandos extraarticular casi siempre es debido a una patología local y rara vez es referido. El conocimiento de la anatomía y de la mecánica articular son necesarios para hacer el diagnóstico correcto. Conceptualmente la rodilla se puede separar en tres compartimientos: el tibiofemoral medial, el tibiofemoral lateral y el patelofemoral.

Muchas de las causas de dolor de rodillas, son de origen mecánico como consecuencia de trauma directo o por movimientos súbitos con estiramiento de sus estructuras, más allá de su rango de movimiento normal. Otra causa frecuente son las patologías de origen inflamatorio como ocurre en algunas enfermedades reumáticas, como la artritis reumatoide, la artritis por microcristales, las espondiloartropatías, etc.

Algún tipo de imagen se debe incluir en la evaluación de la mayoría de los pacientes con dolor de rodilla (se refiere al lector a consultar la sección III de este libro): someramente los estudios más importantes son: radiografía simple, ultrasonido, y resonancia magnética. La

sospecha clínica y la opinión del radiólogo ayudan en la selección del estudio apropiado.

## HISTORIA Y EXAMEN FÍSICO

La historia clínica es la parte esencial en el diagnóstico de los diferentes procesos que pueden afectar a la rodilla y el patrón de la enfermedad cambia según la edad y los mecanismos del trauma.

### Anamnesis

En la anamnesis es importante precisar antecedentes familiares de enfermedades articulares como gota, hiperuricemia, litiasis renal, trastornos de la coagulación, etc; con relación a los antecedentes personales se debe investigar sobre infecciones recientes o antiguas del tracto respiratorio superior, amigdalitis a repetición, faringoamigdalitis aguda, sinusitis, derrame pleural, neumonía, TBC, valvulopatía, soplos cardíacos, etc. Es también muy importante investigar sobre traumas recientes o antiguos y actividades deportivas.

Con relación al dolor se debe determinar el tiempo de aparición (súbito o gradual), si ha sido precedido de inflamación, si se relaciona con el ejercicio como caminar, saltar, correr, agacharse, permanecer de rodillas, subir o bajar escaleras o si solo ocurre en posición de pie, si existe bloqueo, crujido a la marcha, si aparece en determinadas posiciones de la rodilla, como flexión, extensión, inversión o aversión o si existen otras articulaciones dolorosas, en especial, la cadera.

### Examen físico

Es de gran importancia iniciar con el examen de la marcha para observar si existe cojera, bloqueo o incapacidad. El examen físico de la rodilla se debe efectuar con el paciente cómodo y bien relajado; la exploración inicial

de la rodilla normal sirve como comparación. La rodilla y sus estructuras extraarticulares se deben examinar con relación a deformidades, anormalidades o derrame articular. Es importante determinar si existen signos de inflamación articular (rubor, calor, tumefacción y dolor), identificar los puntos dolorosos, presionando digitalmente la interlínea articular con o sin movimiento de la pierna, evaluar la intensidad del dolor a la palpación, si existe crepitación y limitación al movimiento y comprobar y cuantificar el derrame articular, existencia de quiste poplíteo, o inflamación de bursas.

También se debe verificar la presencia de hipertrofia ósea en los cóndilos femorales o tibiales y en manos (nódulos de Heberden o Bouchard), cuando se sospecha osteoartritis; identificar deformaciones y posición en varo (piernas en o) o en valgo (piernas en x) y hacer una palpación adecuada del tendón patelar y el área parapatelar.

Algunas maniobras son de gran utilidad en el examen de la rodilla (figuras 104.1– 104.4B). Es necesario evaluar los movimientos activos y pasivos; el rango normal oscila entre 0-135°. Además, es importante recalcar que el examen de la rodilla debe incluir la exploración de la cadera, pues con relativa frecuencia el dolor de rodilla suele ser referido por patologías de la cadera.

## SÍNDROMES DOLOROSOS DE RODILLA

### Luxación rotuliana

La luxación recurrente o la subluxación de la patela son consideradas, en conjunto, como inestabilidad patelar; son padecimientos frecuentes en jóvenes, principalmente mujeres y se relacionan con una gran variedad de alteraciones del desarrollo, como los síndromes de hiperlaxitud articular, patela alta e hipoplasia de los cóndilos femorales laterales, genu valgo y torsión tibial externa.

Los episodios agudos de subluxación patelar suelen ser ocasionados por trauma y, si bien, la luxación se logra reducir localmente, se produce una inflamación alrededor del retináculo medial con inflamación de la rodilla y ocasionalmente se puede encontrar una fractura osteocondral o del cóndilo lateral femoral.

El dolor en la rodilla se manifiesta a la flexión, correr, saltar o iniciar movimientos luego de largos períodos de quietud de la rodilla en flexión; existe dificultad para bajar escaleras, crepitación rotuliana y al examen el dolor suele aparecer al presionar o desplazar la rótula lateralmente; el derrame articular es pequeño.<sup>1</sup>

Los Rx simple de rodilla y la TAC son de ayuda en el diagnóstico (figura 104.5).

Con relación al tratamiento, un plan de terapia física de ejercicios isométricos para restaurar la fuerza del

cuádriceps y el basto medial y oblicuo son medidas muy importantes; también medios físicos locales, AINE y analgésicos.

Algunos pacientes ocasionalmente requieren cirugía para realineamiento rotuliano.

### Condromalacia rotuliana

También conocida con el nombre de condromalacia patelar; es una lesión del cartílago articular de la rótula y usualmente se acompaña de edema, fibrilación, fisuras y rupturas dependiendo del estadio evolutivo de la lesión. Ocurre, por lo general, en adultos jóvenes y puede ser causada por trauma o por síndromes de mal alineamiento, o debilidad de los músculos de las rodillas.

Es causa frecuente de dolor en la región anterior de la rodilla principalmente a la extensión y movimiento de la rótula. Suelen aparecer pseudobloqueos y con frecuencia derrame articular.

La TAC y la resonancia magnética son de gran utilidad para el diagnóstico puesto que la radiología simple no demuestra la lesión. La artroscopia<sup>2</sup> es un método invasivo, que nos permite ver la calidad y estado del cartílago y al mismo tiempo realizar maniobras de abrasión y afeitado de las lesiones fibrilares, con miras a la cicatrización del cartílago lesionado.

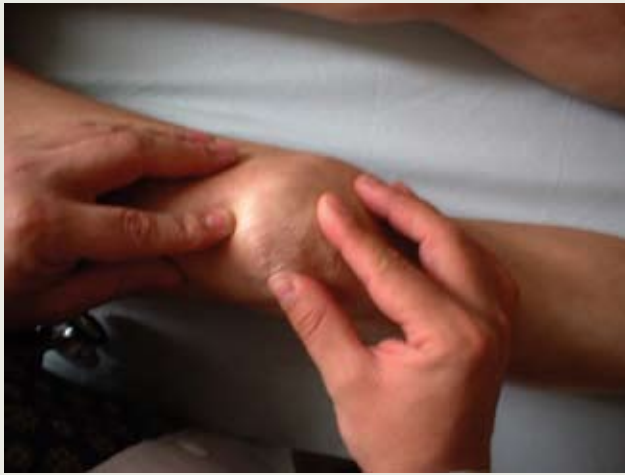El tratamiento está encaminado a controlar el dolor y la inflamación mediante el uso de AINE, analgésicos y el apoyo de terapia física con un plan de ejercicios de fortalecimiento del cuádriceps. La cirugía es opcional, en los casos de severa limitación física.

### Lesiones de los meniscos

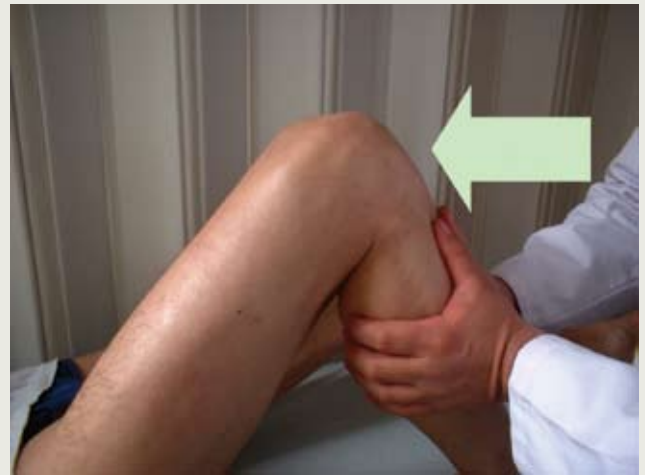Si bien los tejidos blandos y los ligamentos que rodean la rodilla se traumatizan con mayor frecuencia, los meniscos se lesionan fácilmente por las fuerzas de rotación forzada de la rodilla en extensión, ya sea en rotación interna o externa. Existen diferentes tipos de lesión según la edad del paciente.

El menisco interno se lesiona más frecuentemente,<sup>3</sup> la rotación interna provoca la lesión y la rotación externa lesiona el menisco externo. La mayoría de las lesiones agudas se presentan después de un traumatismo y son comunes en deportistas y con frecuencia asociadas con lesiones de ligamentos principalmente ruptura del ligamento cruzado anterior; generalmente es una ruptura longitudinal o vertical; las lesiones de tipo crónico son degenerativas, menos importantes, afectan el tercio posterior del menisco<sup>4</sup> y son transversales.

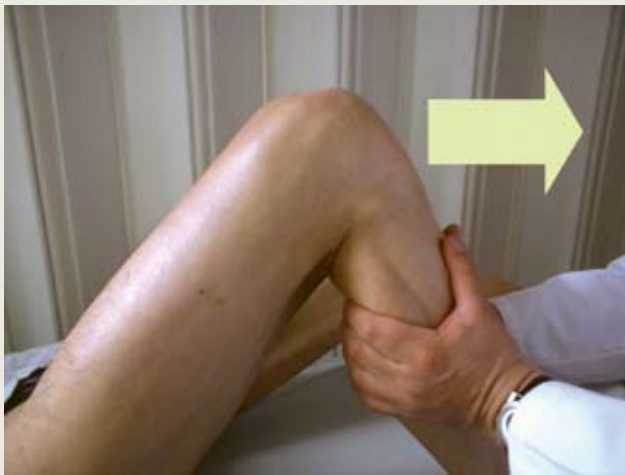Los síntomas relacionados con la injuria de los meniscos están marcados por diferentes grados de dolor asociado con bloqueo de la rodilla en extensión por la presencia intraarticular de fragmentos meniscales. La inflamación se puede presentar rápidamente en lesiones



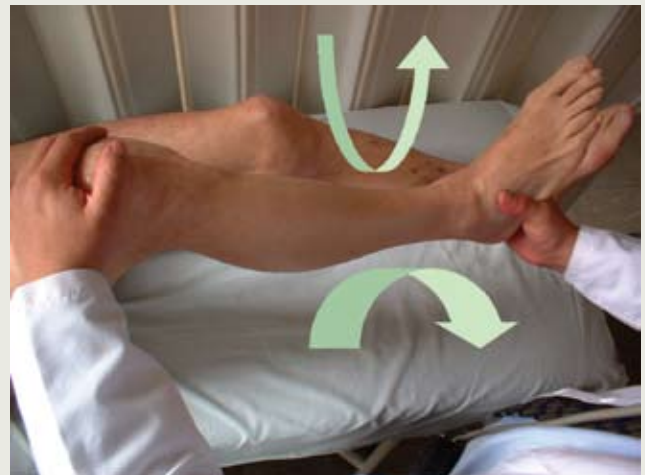**FIGURA 104.1.** Maniobra de choque rotuliano: fijar la rótula con los dedos medio y pulgar, el índice presiona la rótula y si hay derrame articular se siente baloteo.



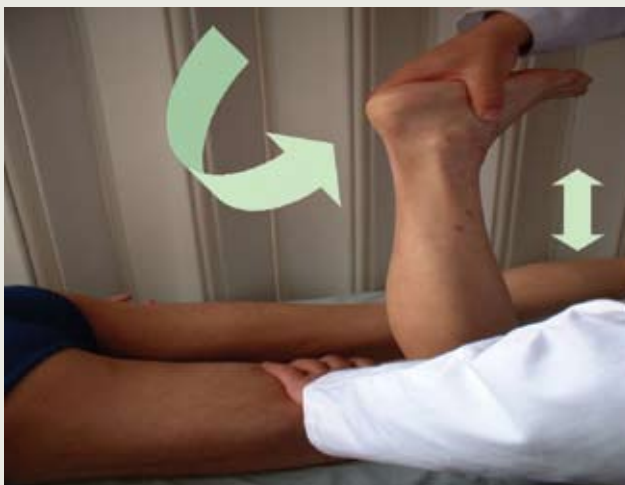**FIGURA 104.2.** Maniobra de cajón posterior: deslizamiento hacia atrás; signo positivo de desgarro ligamento cruzado posterior.



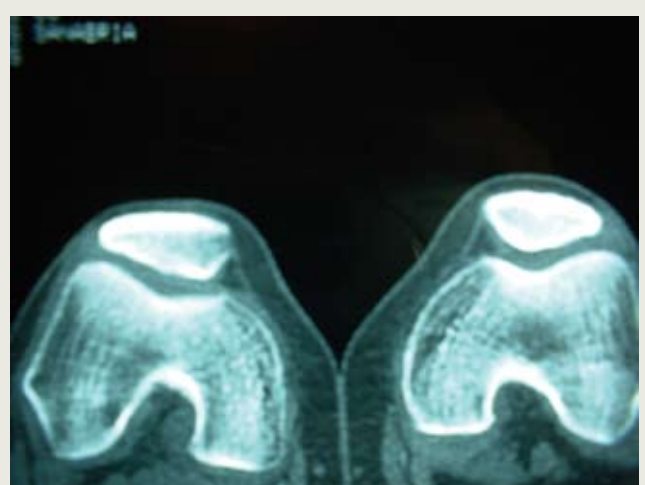
**FIGURA 104.3.** Maniobra de cajón anterior: deslizamiento hacia delante; signo positivo de desgarro ligamento cruzado anterior.



**FIGURA 104.4A.** Pierna en rotación externa y en valgo, hacer extensión con lentitud y si hay chasquido y dolor, prueba positiva para lesión del menisco lateral.



**FIGURA 104.4B.** Prueba de compresión y distracción de Apley para desgarro del menisco.



**FIGURA 104.5.** TAC simple de rodillas. Síndrome de hiperpresión lateral; lateralización rótula derecha con edema asociado.

graves o tardíamente con inflamación de la sinovial como mecanismo reparador de la lesión. Algunas veces una lesión previa del menisco puede pasar desapercibida por algún tiempo hasta que sucede un segundo trauma que precipita la sintomatología.

Al examen físico, generalmente, se encuentra derrame articular en los casos agudos, dolor en la interlínea articular, y las maniobras de compresión de Apley<sup>5</sup> y McMurray's<sup>6</sup> son positivas.

El diagnóstico se hace mediante la historia y el examen físico incluyendo las maniobras clínicas. De las ayudas diagnósticas, la resonancia nuclear es la técnica de elección (figura 104.6); permite una resolución exacta de los meniscos con un aproximación diagnóstica del 80%-90%. La artrografía y la artroscopia son pruebas invasivas que, a veces, ayudan a establecer el diagnóstico<sup>7</sup> y a través de la última se pueden practicar reparaciones quirúrgicas.

Con relación al tratamiento se recomienda el uso de los AINE combinado con un plan de fisioterapia en casos de ruptura sin desplazamiento; en presencia de rupturas desplazadas, es necesario recurrir a la cirugía, tendiendo a adoptar una conducta conservadora con la utilización de la menisectomía parcial y reparación meniscal, más que la menisectomía total por las consecuencias que esta técnica genera, principalmente cambios degenerativos.<sup>8,9</sup>

### Lesiones de los ligamentos

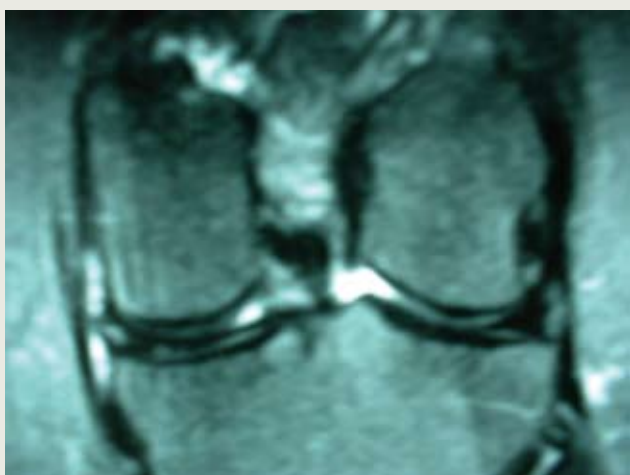
La estabilidad de la rodilla y su movimiento dependen de la integridad de los ligamentos colaterales (medial y lateral) y de los cruzados (anterior y posterior).

Los ligamentos mediales son los que impiden la deformidad o angulación de la rodilla en varo o valgo y se afectan frecuentemente en la lesión de meniscos por su fuerte asociación; el medial se compromete más frecuentemente que el lateral.

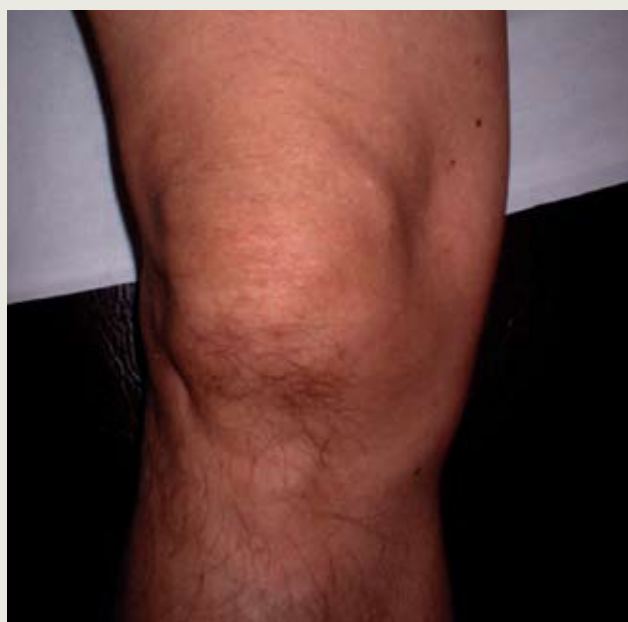La causa más común de lesión es un trauma en el lado externo de la rodilla lo que estira y rompe el ligamento en el lado interno de la rodilla.<sup>10,11</sup> Esto ocurre principalmente en deportistas. Con frecuencia, sin embargo, no se recuerda el episodio traumático y dependiendo del tiempo que lleve la lesión hay diferentes manifestaciones: en la fase aguda, el examen suele ser difícil debido al dolor y la hinchazón; el dolor es localizado con inflamación lineal siguiendo el ligamento y puede haber derrame articular hemático; a veces se confunde con bursitis la cual se puede asociar. En lesiones de larga evolución hay limitación al caminar por dolor, angulación de la rodilla y las pruebas de abducción-aducción son positivas.

### Lesiones de los ligamentos cruzados

Las lesiones de los ligamentos cruzados generalmente son referidas por los pacientes como torcedura de la rodilla. El cruzado anterior con más frecuencia padece traumas de estiramiento, desgarró o ambos. La lesión se produce por torsión súbita en movimiento, por ejemplo cuando el pie está plantado en una vía, y la rodilla gira en vía contraria, o por colisiones con contacto corporal. La ruptura aguda, generalmente, se asocia con hemartrosis. El ligamento cruzado posterior es menos vulnerable y su lesión ocurre por un impacto directo sobre la rodi-



**FIGURA 104.6.** Resonancia nuclear magnética de rodilla T-2: se evidencia edema y lesión combinada de ligamento lateral y menisco del mismo lado.



**FIGURA 104.7.** Bursitis anserina.

lla como en accidentes de automóvil o en colisiones con contacto corporal.

La evaluación de la lesión del ligamento anterior, se realiza mediante la “prueba de Lachmann” o su similar del cajón anterior (figura 104.2); la primera se realiza con la rodilla flexionada a 20° y la segunda a 90°; en ambas la tibia se tracciona hacia adelante y cuando existe una lesión del ligamento anterior se produce un desplazamiento de la tibia.<sup>12</sup>

Para lesión del ligamento cruzado posterior se realiza la prueba de Lachmann posterior o cajón posterior (figura 104.3); se realiza con la rodilla en flexión de 90° pero en translación posterior con rotación neutra, interna o externa de la pierna y al aplicar una fuerza sobre la tibia se produce su desplazamiento posterior sobre los cóndilos femorales.<sup>13</sup>

El estudio paraclínico que mejor detecta la lesión es la resonancia magnética; este método suplanta la artrografía y permite visualizar la magnitud del daño. La artroscopia también es de gran ayuda y además de poder observar las lesiones directamente, también permite apreciar las lesiones sobre otras estructuras de la rodilla como los meniscos.

El tratamiento se basa fundamentalmente en el reposo inmediato, uso de AINE, plan de fisioterapia dirigido con fortalecimiento intenso del cuádriceps y utilización de ortesis estabilizadora de la rodilla; esta terapia conservadora se reserva para los pacientes que no requieren una actividad física mayor y que tienen una lesión leve del ligamento. Cuando la lesión ocurre en un paciente con

una actividad física competitiva como en deportistas, se requiere el tratamiento quirúrgico; las lesiones de ambos ligamentos también requieren tratamiento quirúrgico convencional o artroscópico.<sup>14</sup>

### Bursitis

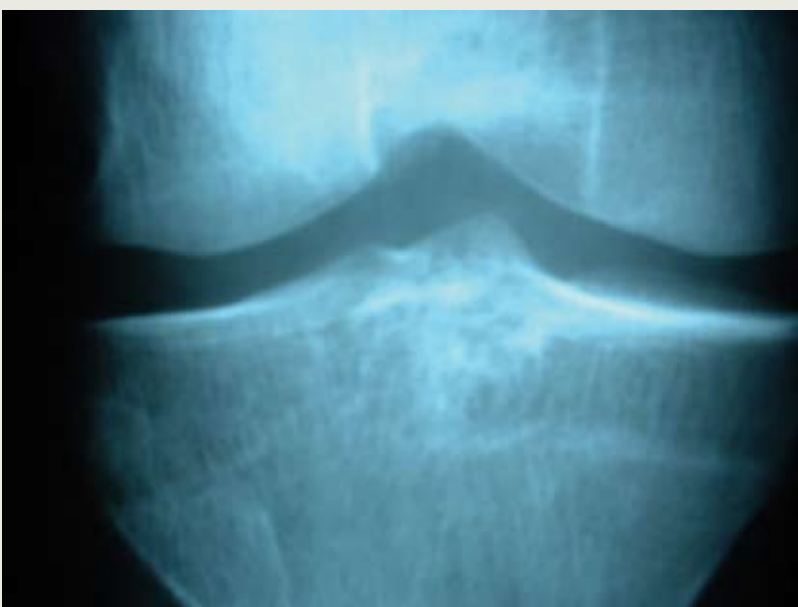
El conocimiento anatómico de las bursas es muy importante para el diagnóstico correcto; la inflamación de las bursas alrededor de la rodilla es muy frecuente y, a veces, causa dificultad diagnóstica.

### Bursitis prepatelar

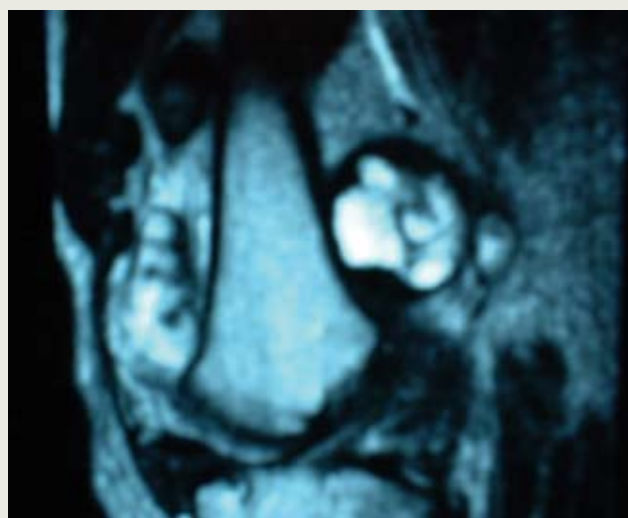
Es un padecimiento frecuente y generalmente ocurre por trauma repetitivo sobre las rótulas; se presenta especialmente en personas que tienen que permanecer de rodillas por largos períodos de tiempo, lo que genera inflamación de la bursa localizada superficialmente por debajo de la piel y anterior a la rótula; se manifiesta como una tumefacción (higroma) dolorosa que impide el movimiento de flexión de la rodilla.<sup>15</sup>

La punción de la bursa con aguja además de ser un procedimiento terapéutico, permite examinar microscópicamente el contenido para descartar gota, infección o trauma. Un líquido amarillo claro se obtiene de las bursitis no complicadas y un líquido hemorrágico es frecuente en traumas repetitivos.

La presencia de fiebre, rubor, dolor y líquido de aspecto turbio, sugiere infección que ocurre por la migración transdérmica de bacterias como estafilococo o lesión o laceración de la piel. La extirpación total de la bursa puede



**FIGURA 104.8A.** Rx simple: sinovitis villonodular pigmentada: se observan erosiones subcondrales femorotibiales.



**FIGURA 104.8B.** RM: se observa masa lobulada extensa con áreas de alta señal de intensidad que representan líquido, y congestión sinovial, y áreas de mediana a baja intensidad caracterizando los depósitos de hemosiderina.

ser necesaria, en algunos casos, pero en la mayoría de las veces el tratamiento es conservador con reposo, AINE y en ocasiones antibióticos.

### **Bursitis infrapatelar**

También conocida como la rodilla de Parson's, es una inflamación de esta bursa localizada inferior a la rótula y posterior al tendón rotuliano; puede ser de origen traumático y su presentación y tratamiento son similares a los de la bursa prepatelar.

### **Bursitis anserina**

Es la inflamación de la bursa que separa el tendón de la pata de ganso conformada por unión e inserción de los músculos semitendinoso, membranoso y sartorio; se localiza en el lado medial por debajo de la tibia, en la región anserina. Usualmente se debe a mal apoyo de la rodilla, principalmente en la osteoartritis, mal alineamiento femorotibial y obesidad. Se manifiesta por dolor con el ejercicio, alteración de la marcha e inflamación localizada sobre la región anatómica de la bursa (figura 104.7). Si se acompaña de fiebre se debe descartar infección sobre agregada.

En general, suele mejorar con la utilización de AINE, medios físicos locales y en algunas ocasiones, infiltración con glucocorticoides. Ante la sospecha clínica de infección asociada, se debe iniciar tratamiento antibiótico.

### **Quiste poplíteo**

El quiste poplíteo o "quiste de Baker" se puede desarrollar a partir de alguna de las bursas existentes en el hueco poplíteo (semimembranoso de los gemelos); con frecuencia es secundario a artritis reumatoide, osteoartritis o padecimientos inflamatorios de la rodilla.

Estas bursas pueden estar comunicadas con la rodilla en un 30% de los casos; por tanto, los procesos inflamatorios repetitivos que afecten tanto a la sinovial de la rodilla como a las bursas, pueden inducir la producción de exudado, y en consecuencia el crecimiento progresivo del quiste, a través de un mecanismo valvular desde la cavidad articular.

Este quiste puede ser de gran tamaño y se hace visible en la región poplíteo; a veces ocasiona compresión en las estructuras vasculares o nerviosas vecinas y con frecuencia crece en sentido caudal causando un cuadro compresivo de la masa muscular de ambos gemelos (síndrome de pseudotromboflebitis).<sup>16</sup> El líquido, que se puede extraer de la rodilla o del propio quiste generalmente es de tipo inflamatorio, en las entidades reumáticas crónicas y hemático en los procesos traumáticos.

La ecografía es un método diagnóstico importante para diferenciar el quiste de un aneurisma o una masa sólida; la resonancia magnética es útil cuando el diag-

nóstico es dudoso o se piensa en cirugía. Es necesario un Duplex venoso o arterial cuando existe sospecha de trombosis venosa o arterial profunda. Con la ayuda del ecografista está indicado el drenaje del quiste por la región posterior y, algunas veces, amerita completarlo con punción en la articulación de la rodilla. La cirugía está reservada para casos con complicaciones iatrogénicas, de difícil abordaje por punción directa, o en los quistes grandes recidivantes.

### **Síndrome de plica sinovial**

Se denomina plica a la formación de una banda de tejido sinovial inflamado o fibroso principalmente en la parte interna de la rodilla ocasionada por roces o traumas, repetitivos. Esta anomalía está relacionada a una expresión anormal de la membrana sinovial y de la cavidad articular durante el estado fetal.

Clínicamente se manifiesta por dolor e inflamación, sensación de crujido articular, y bloqueo con la marcha; los síntomas pueden ser similares a los de otros padecimientos de la rodilla por lo cual es frecuentemente subdiagnosticada. El diagnóstico se establece bajo visualización artroscópica la cual se aprovecha para seccionar las bandas fibrosas.<sup>17</sup>

En el tratamiento se utilizan AINE, limitación de la actividad física, medios físicos y en ocasiones la aplicación de estabilizador de rodilla; si la plica es recidivante, se recomienda el abordaje quirúrgico para remover el tejido fibroso.

### **Enfermedad de Pellegrini-Stieda**

Se caracteriza por una calcificación del ligamento colateral interno de la rodilla; generalmente es post-traumática con o sin la preexistencia de hematoma regional. El dolor es variable y en ocasiones llega a ser limitante para la función de la rodilla. El diagnóstico se establece radiológicamente con la presencia de una calcificación del ligamento colateral medial en el sitio de inserción.

Si bien el dolor puede ceder sin tratamiento específico, cuando se presentan episodios de dolor intenso, inflamación y limitación del ejercicio, hay que recurrir a los AINE, medios físicos locales e infiltración local con glucocorticoides.

### **Enfermedad de Osgood-Schlatter**

Es una apofisitis por tracción de la tuberosidad anterior de la tibia, más frecuente en adolescentes del sexo masculino. Se manifiesta por dolor principalmente relacionado con el ejercicio; al examen físico es frecuente encontrar un engrosamiento doloroso del relieve de la tuberosidad anterior de la tibia. Si bien los rayos X pueden ser normales, ocasionalmente se observa fragmentación

de la tuberosidad en el área de crecimiento. El tratamiento indicado es el uso de AINE, reposo y evitar deportes rigurosos. El pronóstico es favorable; pasado algún tiempo se produce osificación de la apófisis fragmentada y entonces el dolor y la molestia desaparecen.

### **Osteocondritis disecante**

Es una necrosis avascular de una porción del hueso subcondral, que puede desprenderse parcialmente y liberar fragmentos óseos o cartilagosos en la articulación. Ocurre con mayor frecuencia en jóvenes adolescentes; generalmente es de aparición espontánea y puede ser debida a una obstrucción arterial pequeña o a un trauma insipiente; la lesión se presenta en la superficie articular del fémur y empieza como una fractura pequeña que llega a lesionar el cartílago.

El dolor, durante o después de la actividad física, es el síntoma principal; si existe fragmentación, puede caer dentro de la articulación y producir bloqueo, inflamación y dolor intenso de la rodilla. Con el tiempo la lesión puede evolucionar a una osteoartritis. El diagnóstico se puede hacer con Rx o resonancia magnética, pero la artroscopia puede determinar la lesión y confirmar el diagnóstico.

Además de los AINE y los analgésicos, la intervención del ortopedista es necesaria para la fijación del fragmento lesionado; los que no pueden ser fijados deben ser removidos de la cavidad articular. Futuros tratamientos están

dirigidos al injerto de células cartilaginosas o trasplante de fracciones de cartílago.

### **Sinovitis villonodular pigmentada**

Esta condición clínica, que afecta a pacientes adultos jóvenes, se caracteriza por una hiperplasia de la membrana sinovial con presencia de grandes vellosidades de color púrpura; para algunos es considerada como un tumor benigno de la sinovial.<sup>18</sup> Su etiología es desconocida y si bien se puede presentar en cualquier articulación, la rodilla es la más comúnmente afectada. Clínicamente se manifiesta por dolor articular con limitación al movimiento y la presencia de gran inflamación y derrame articular de tipo hemarrático. A los Rx se observan lesiones líticas a nivel articular, pero la resonancia magnética es quizás el estudio, no invasivo, por excelencia que permite hacer el diagnóstico. A la artroscopia se observa una sinovial hiperplásica y congestiva con grandes vellosidades sinoviales a manera de dedos de guante. Los cambios histopatológicos muestran un estroma de fibras reticulares y colágeno con células gigantes multinucleadas, células espumosas y depósito de hemosiderina.

Con relación al tratamiento se recomienda sinovectomía artroscópica complementada con sinovectomía química con ácido osmico al 1% o con radioisótopos para prevenir la recurrencia de las lesiones.

### Referencias

1. Papagelopoulos PJ, Sim FH. Patellofemoral pain syndrome: Diagnosis and management. *Orthopedics* 1997;20:148-157.
2. González Griego J. Diagnóstico y tratamiento de condromalacia patellar. En: *Artroscopia de la rodilla. Experiencia de un Reumatólogo*. Ecimed edit, 1 La Habana Cuba 1991. Cap. 2.
3. Gómez AP. Disfunción de las estructuras internas de la rodilla. En: *Manual de enfermedades reumáticas*. Andreu Sánchez JL. Madrid: Sociedad Española de Reumatología, 1996:784-789.
4. Noble J, Hamblen DL. The pathology of the degenerative meniscus lesions. *J Bone Surg* 1975;57:180-186.
5. Apley AG. The diagnosis of injuries. Some new clinical methods. *J Bone Joint Surg* 1947;29:78-84.
6. McMurray The semilunar cartilages. *Br J Surg* 1941;29:407.
7. Polly DW, Callaghan JJ, Sises RA et al. The accuracy of selective magnetic resonance imaging compared with the findings of arthroscopy of the Knee. *J Bone Surg* 1988;70JA:192-198.
8. Fairbank TJ. Knee joint changes alter meniscectomy. *J Bone Surg* 1948;30:664-670.
9. Jackson JP. Degenerative changes in the knee alter meniscectomy *Br Med J* 1968;2:525-527.
10. Noyes FR, Grood ES, Torzilli PA. The definition of terms for motion and position of the knee and injuries of the ligaments. *J Bone Joint Surg* 1989;71(A):465-471.
11. Boulaware DW. Mechanical disorders of the knee. En *arthritis and allied conditions*. Koopeman WJ (ed). Baltimore: Williams and Wilkins, 1997:1779-1987.
12. Torg JS, Conrad W, Kalen V. Clinical diagnosis of anterior cruciate ligament instability in the athlete. *Am J Sports Med* 1976;4:84-93.
13. González Griego J. Artroscopia de la rodilla. Experiencia de un Reumatólogo Ecimed edit, 1 La Habana Cuba 1991.
14. Sheon RP, Moskovitz RW, Goldberger VM. The knee. En: *Soft Tissue Rheumatic Pain*. Philadelphia, Lea And Febiger, 1987:217-236.
15. Raddatz DA, Hoffman GS, Frnack WA. Septic bursitis: presentation, treatment and prognosis. *J Rheumatol* 1987;14:1160-1163.
16. Kraag G, Thevathasan EM, Gordon DA, Walter IH. The hemorrhagic crescent signs of acute synovial rupture. *Ann Intern Med* 1976;85:477-478.
17. Wang JC, Shapiro MS. Pllegrini-Stieda Syndrome. *Am J Orthop* 1995;24:493-497.
18. Scharzt HS, Unni KK, Pritchard DJ. Pigmented villonodular synovitis. A retrospective review. *Clin Orthop* 1989;247:243-255.