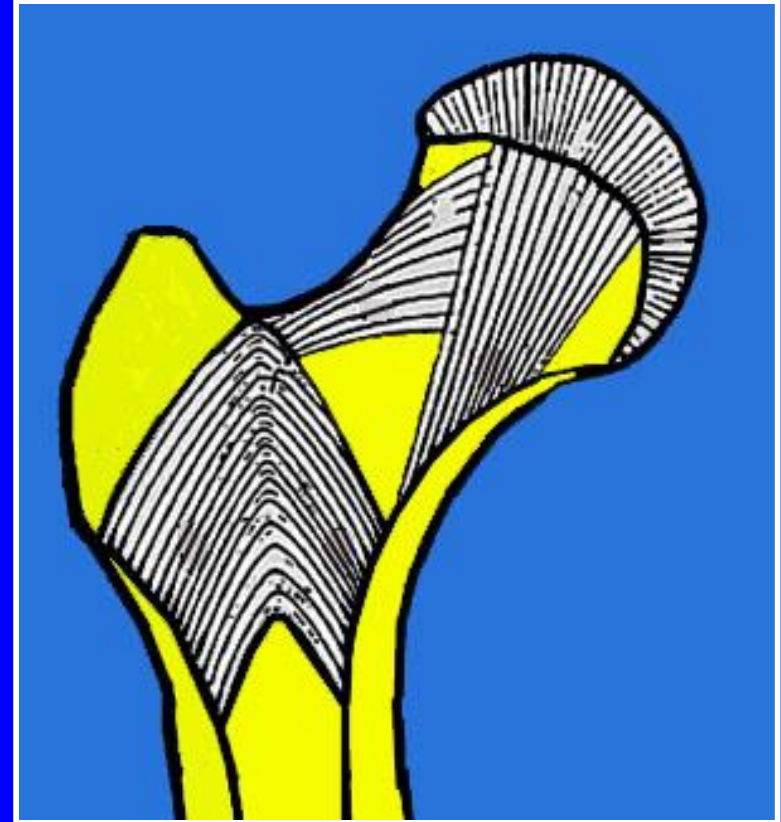
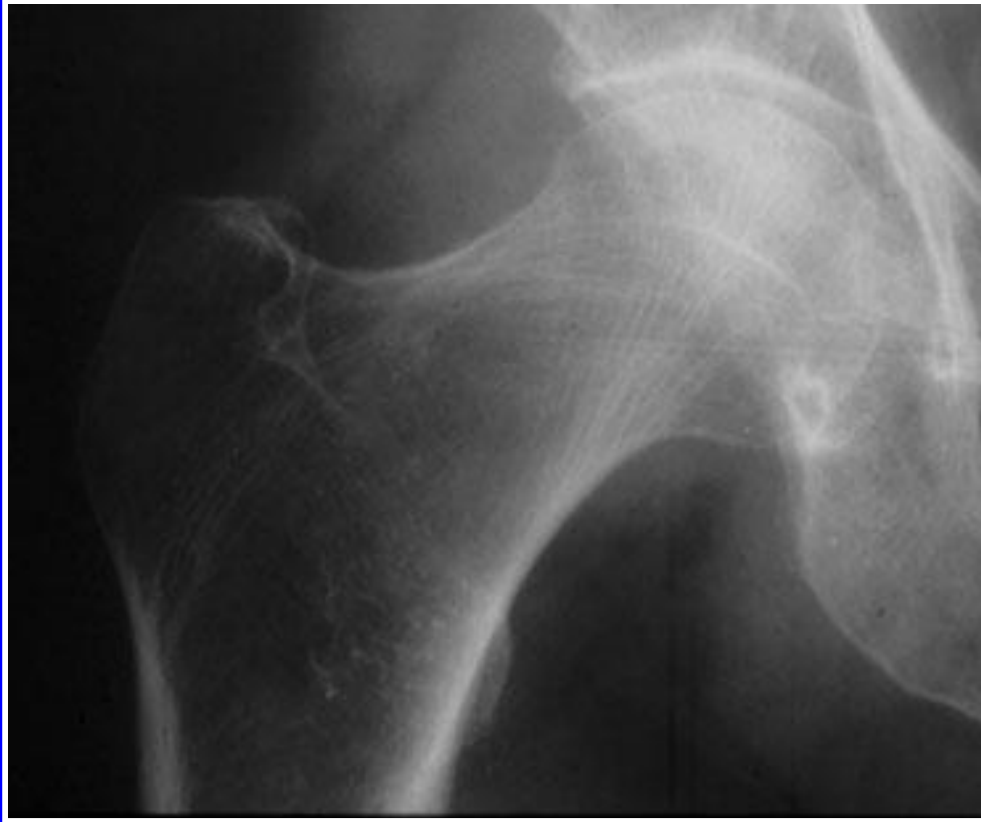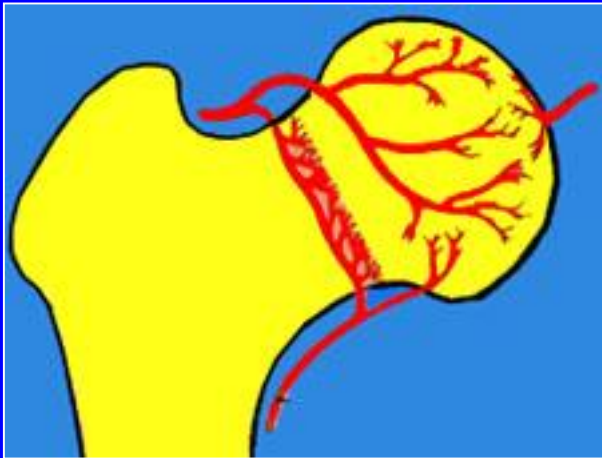
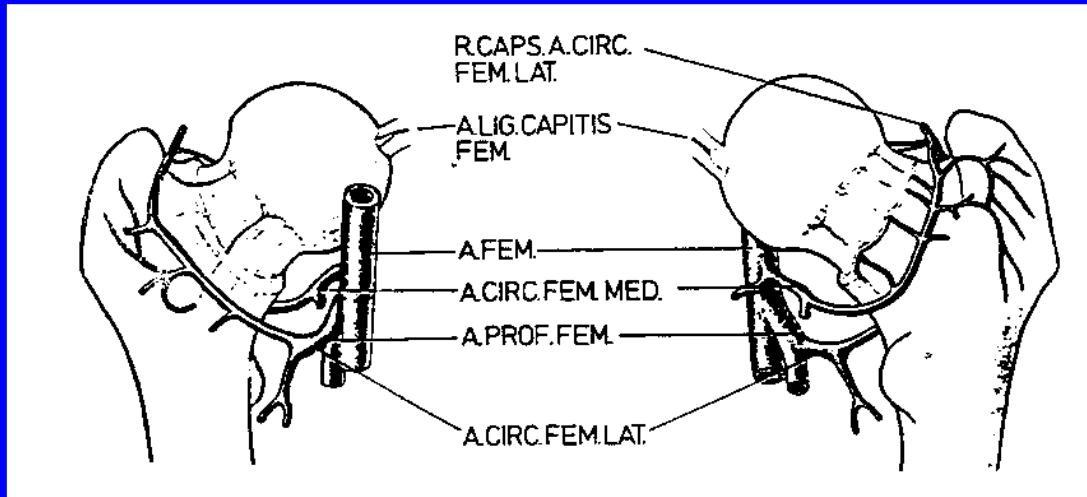


FRACTURAS DEL CUELLO FEMORAL

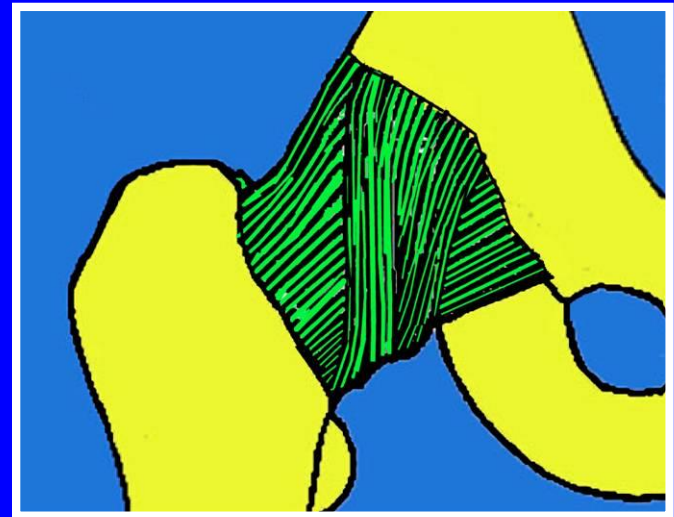
CADERA NORMAL



Los trabeculados oseos dan la solidez del cuello femoral



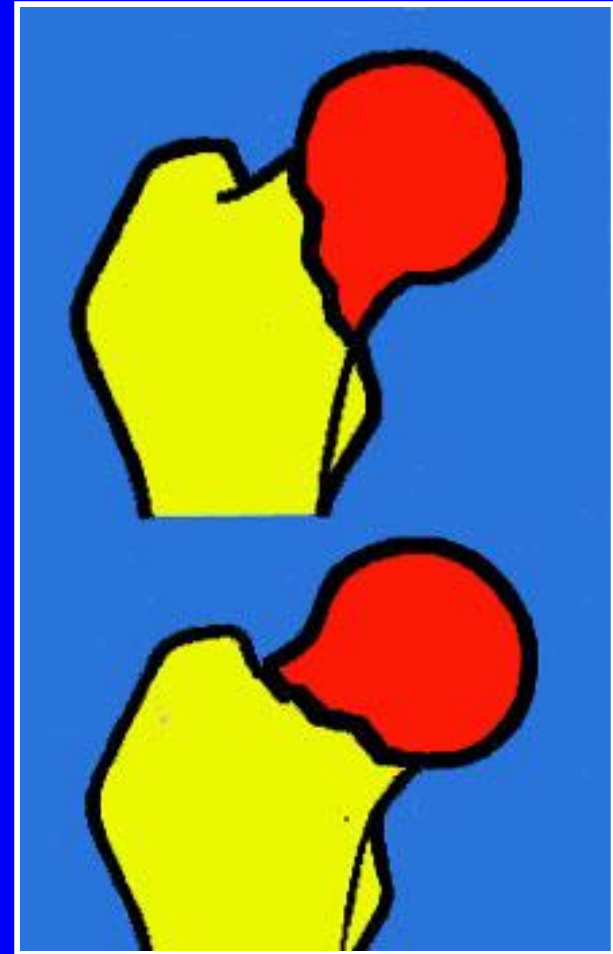
Vascularización



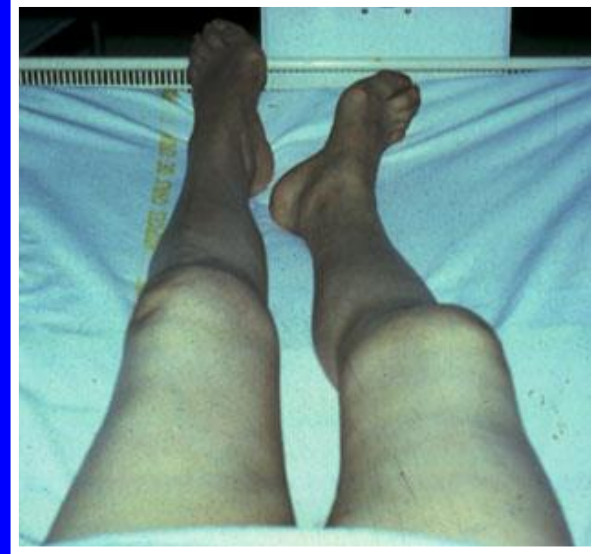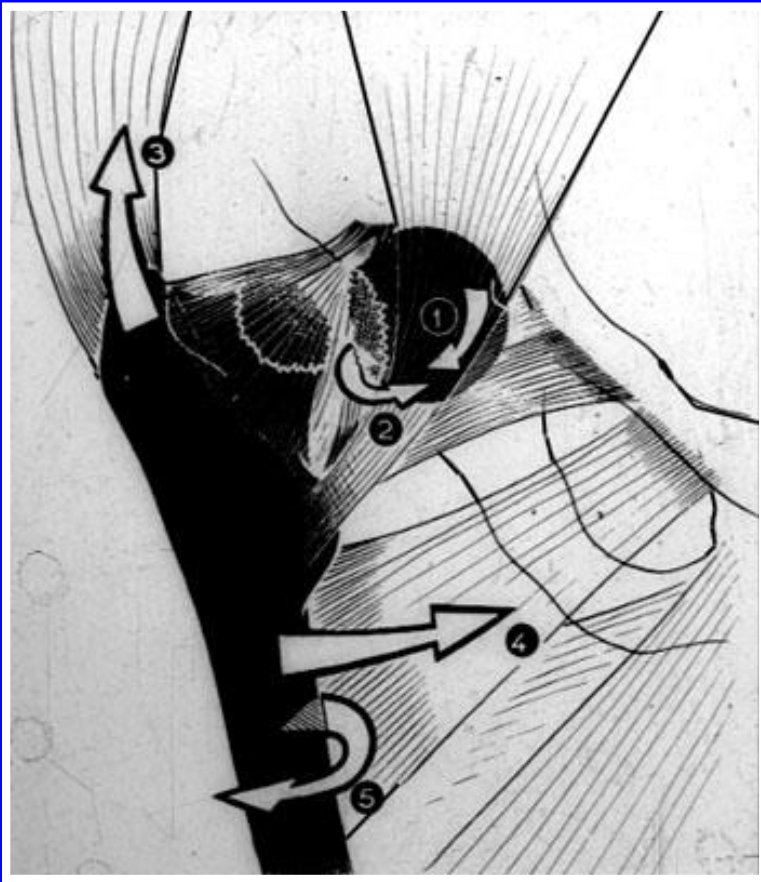
Cápsula y ligamentos

Fracturas del cuello femoral: Fractura del paciente senil

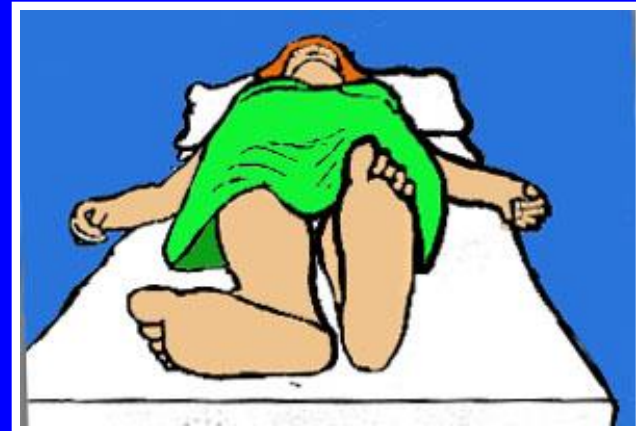- Fractura oblicua vertical (a pico cefálico):
Inestable
- Fractura horizontal (a pico cervical) : **estable**



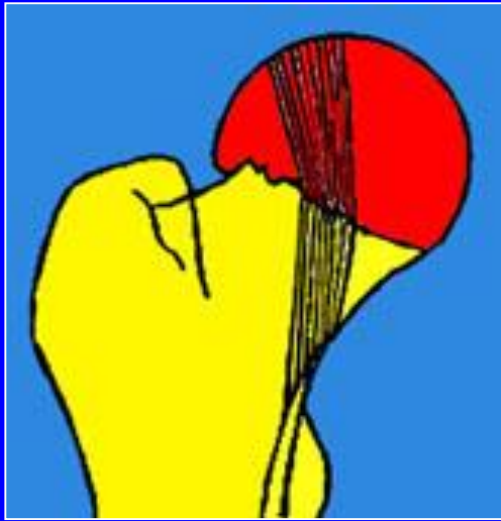
Desplazamientos



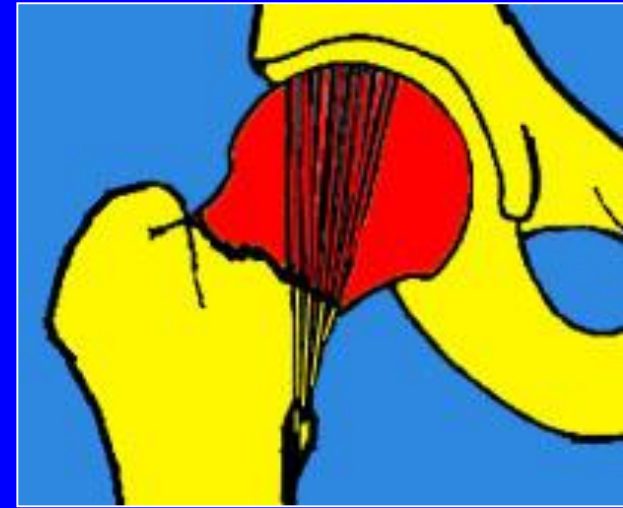Acortamiento
Abducción
Rotación externa



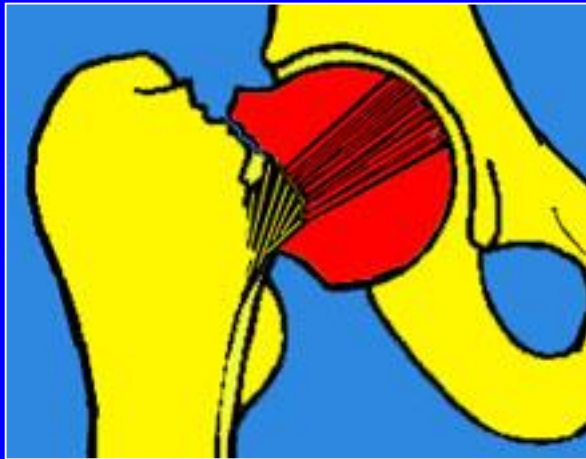Clasificación de Garden



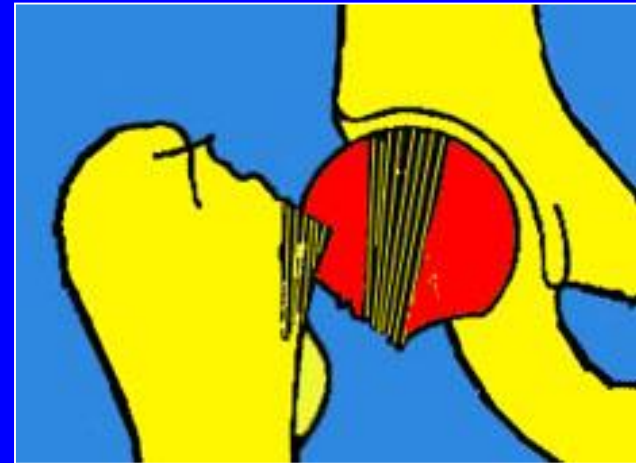
Garden I



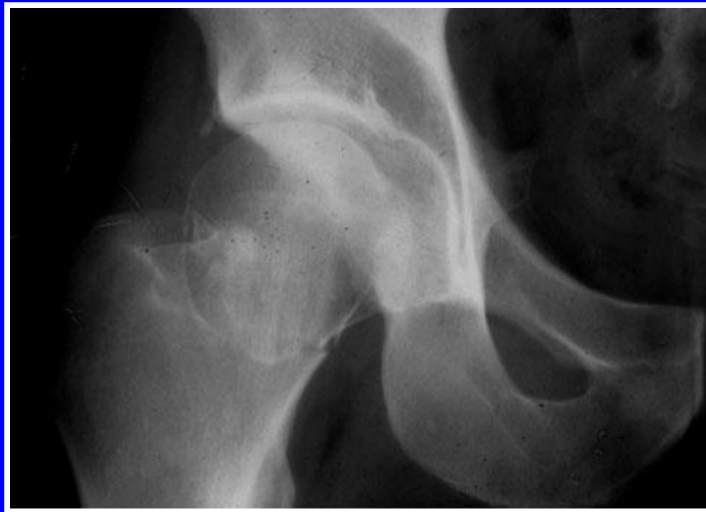
Garden II



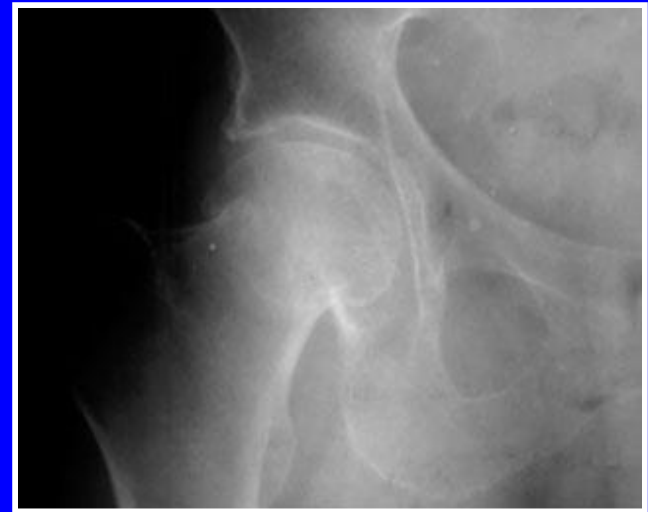Garden III



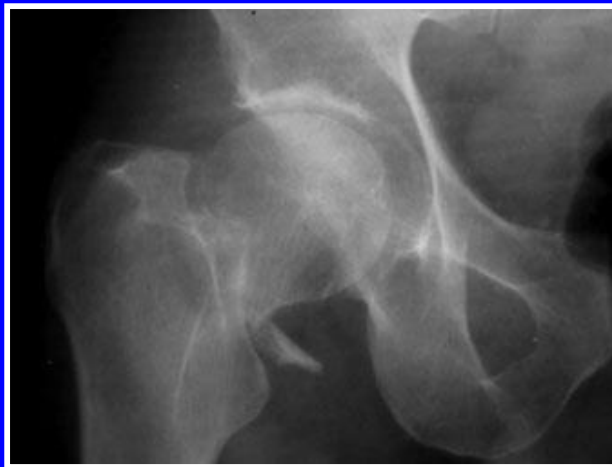
Garden IV



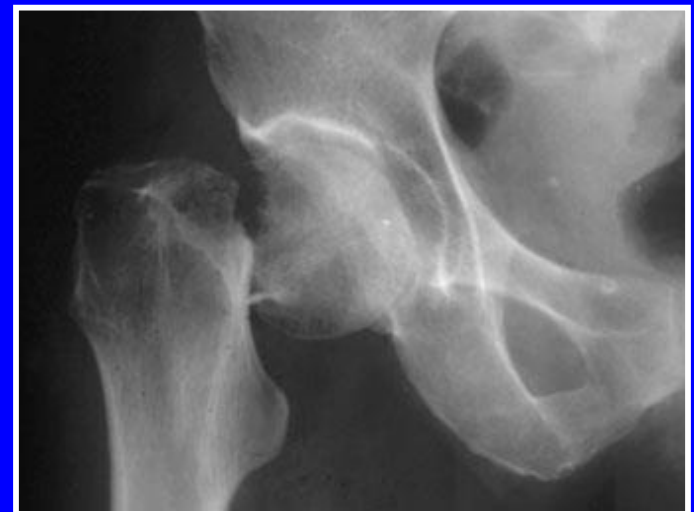Garden I



Garden II

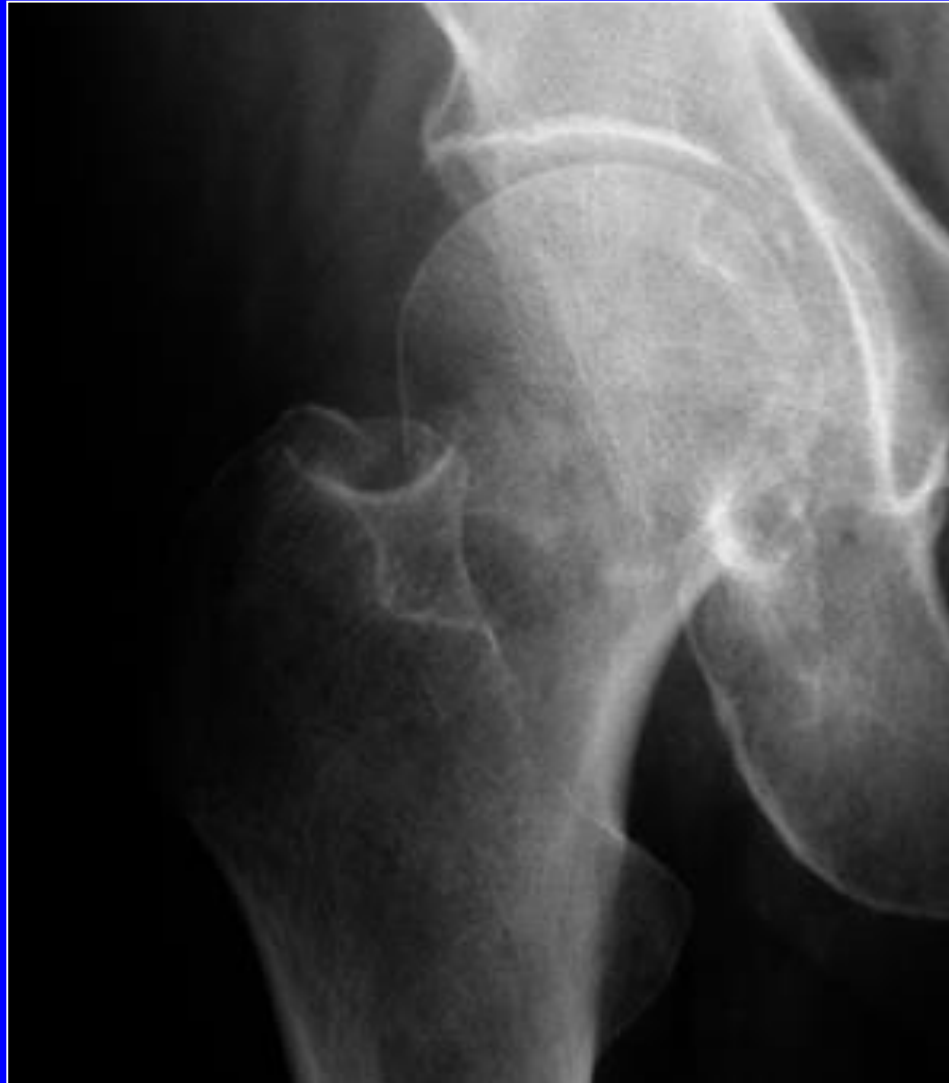

Garden III

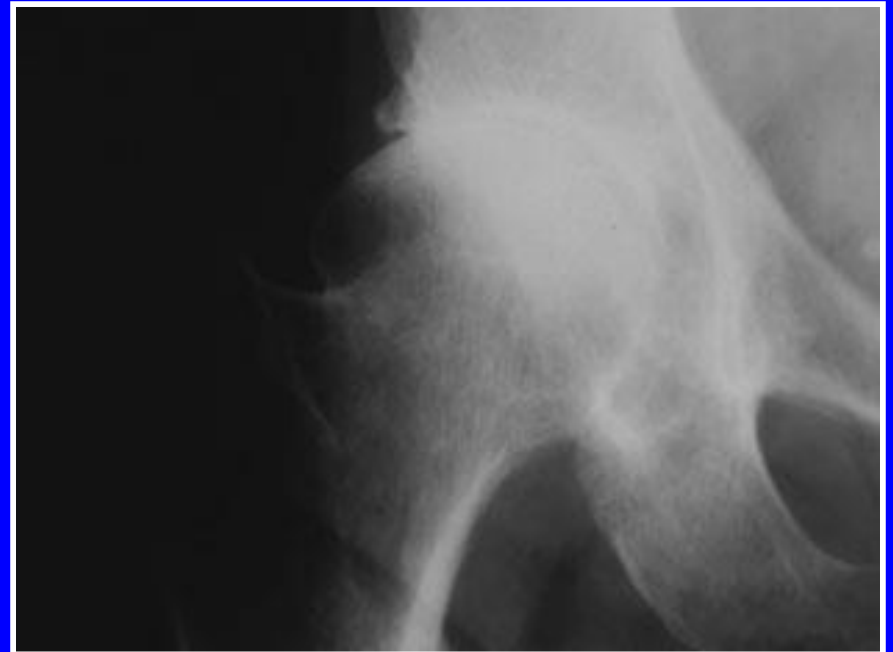
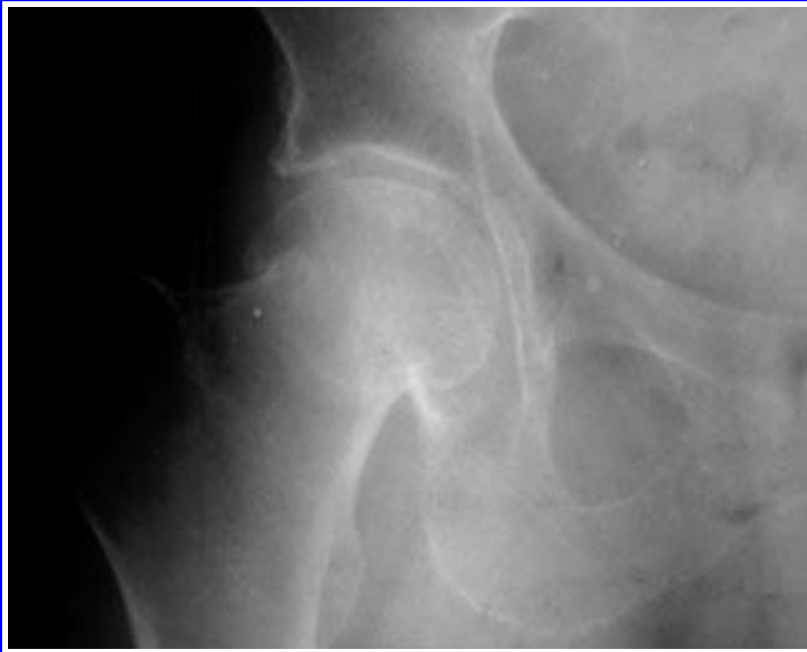
Garden IV

Tratamiento ortopédico posible en las fracturas del cuello de fémur estadio I

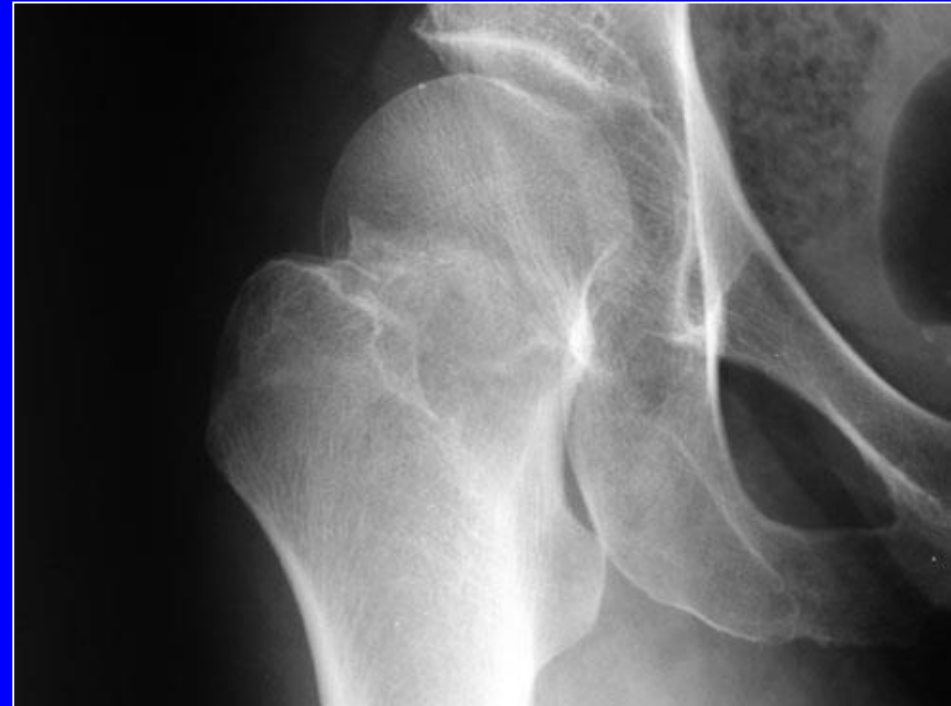
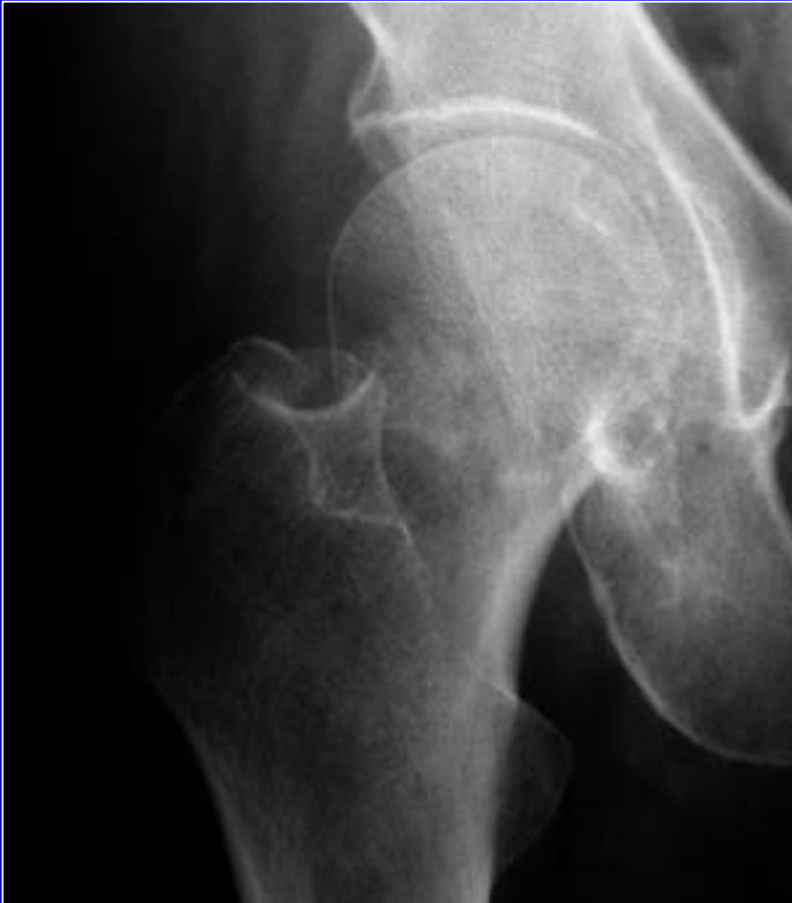
Tratamiento ortopédico posible en la fractura del cuello del fémur estadio I



Consolidación posible de las fracturas en valgo

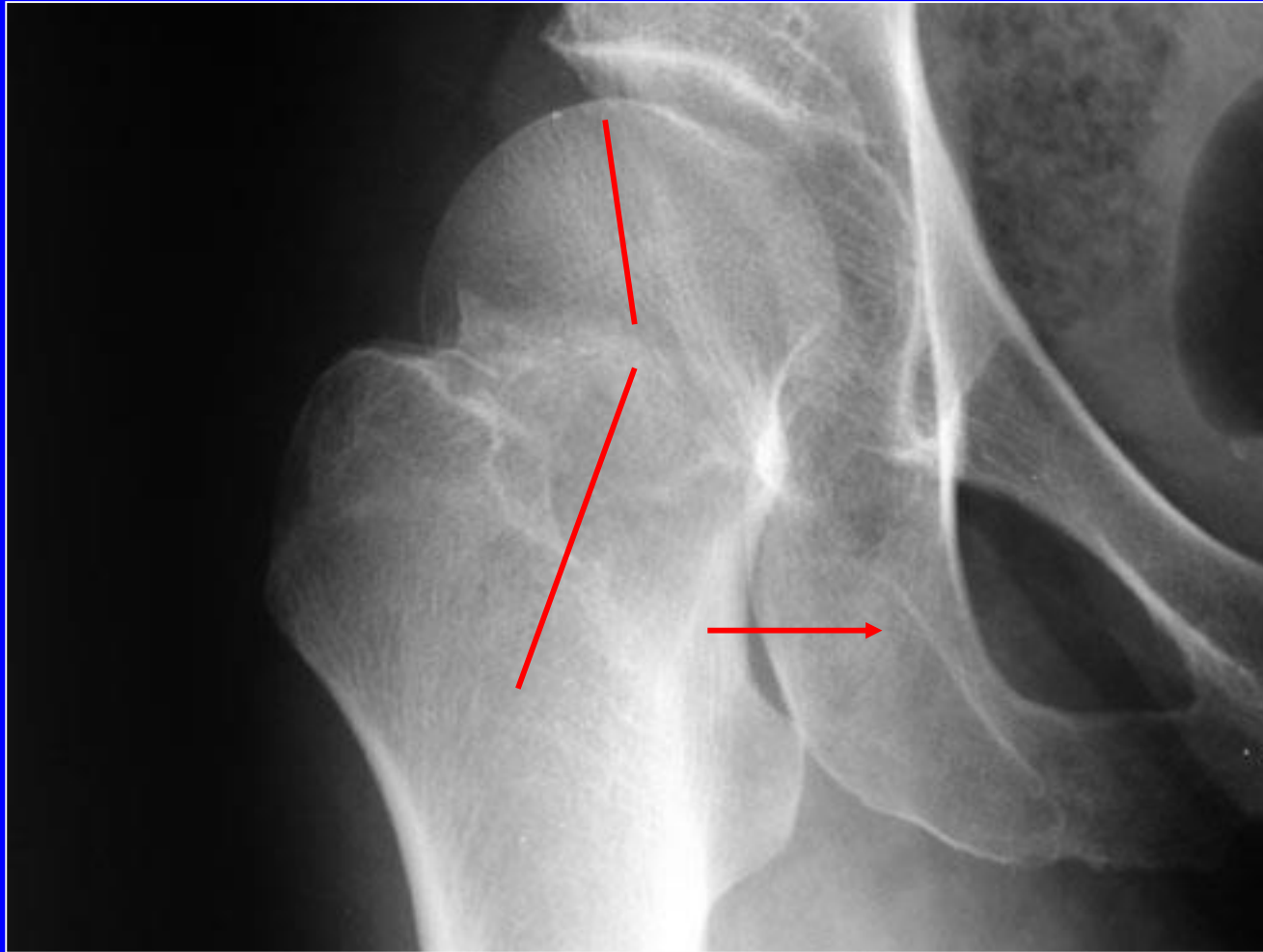
El tratamiento ortopédico es posible en el estadio I



Estas fracturas pueden consolidarse si no están desplazadas

Sin apoyo

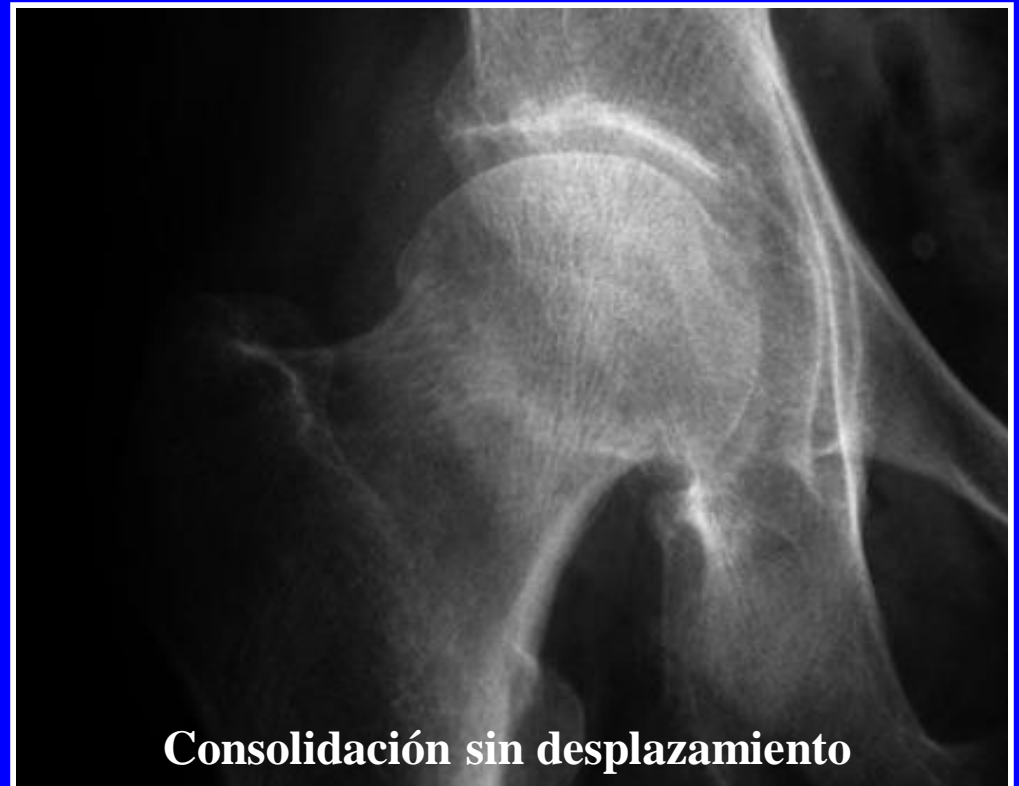Rx de control



En este caso, la cabeza femoral está en valgus excesivo y la congruencia es imperfecta, el fémur está medializado

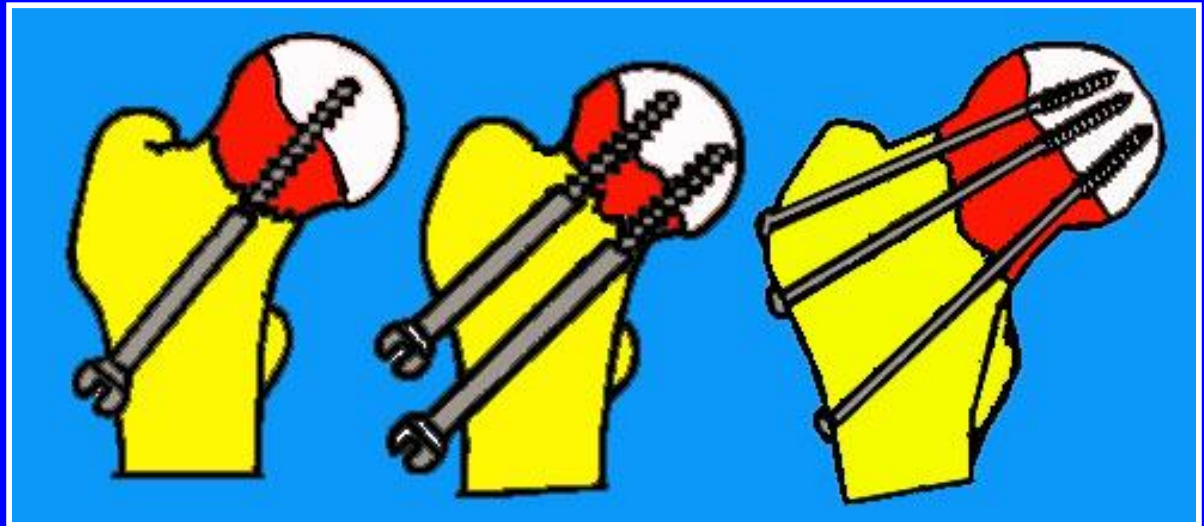
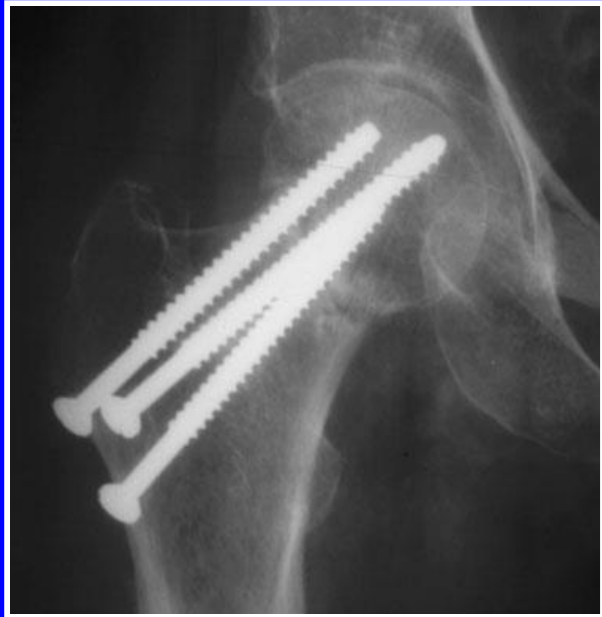**Fractura encajada en
varo**

**Atención al posible
desplazamiento
secundario !**



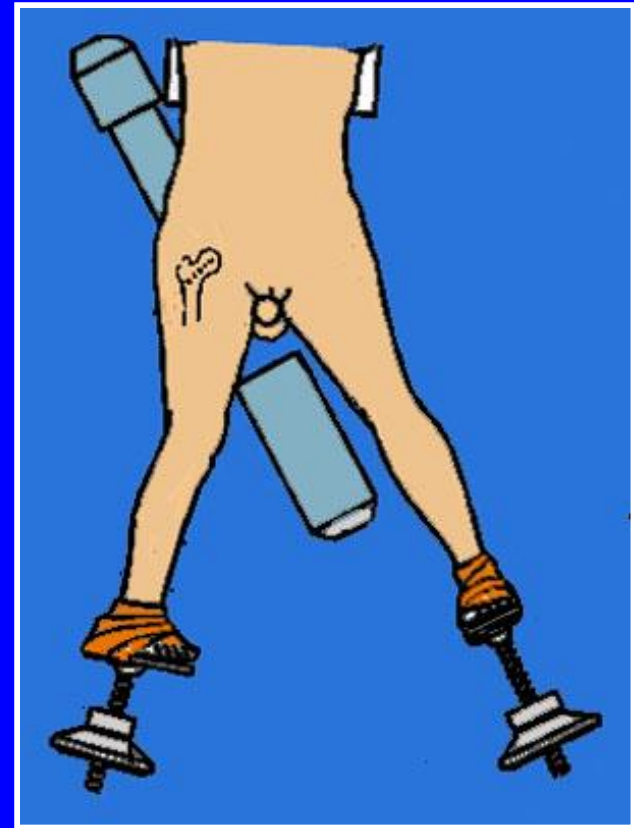
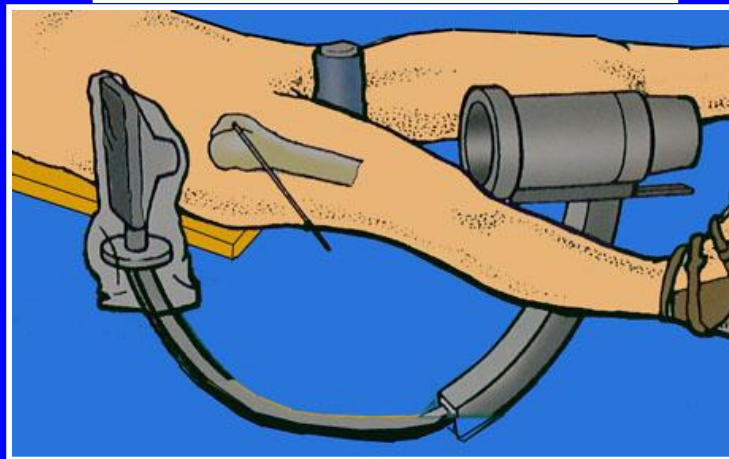
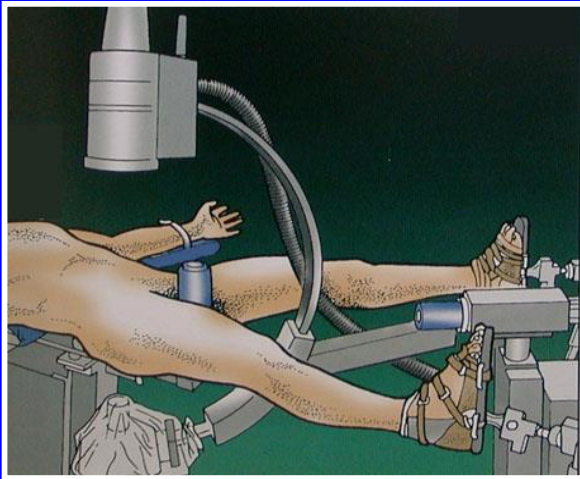
Consolidación sin desplazamiento

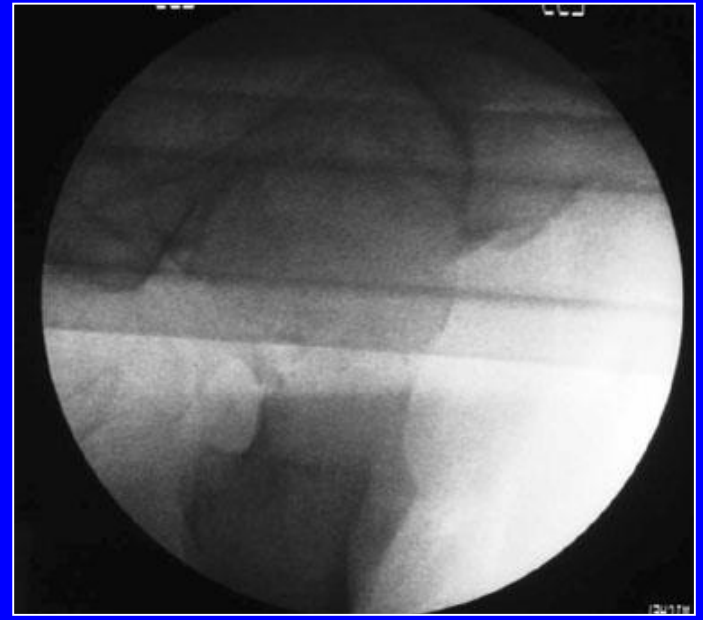
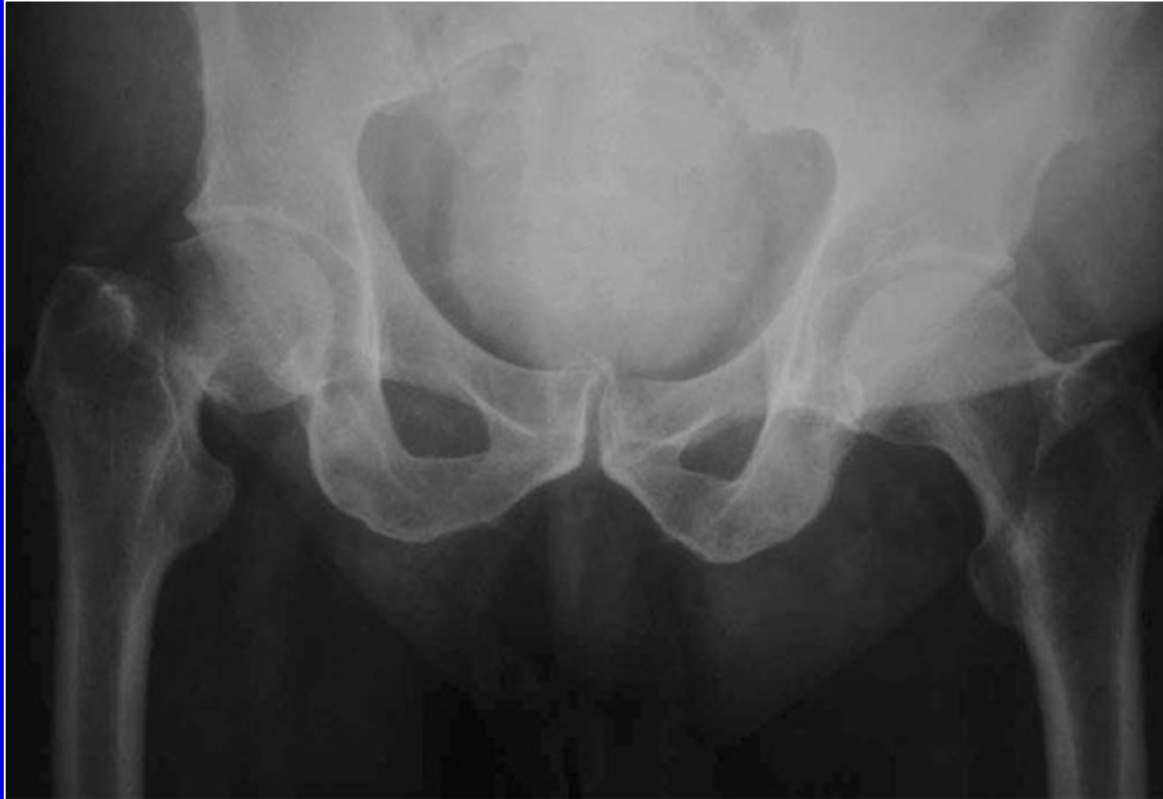Tornillos tradicionales



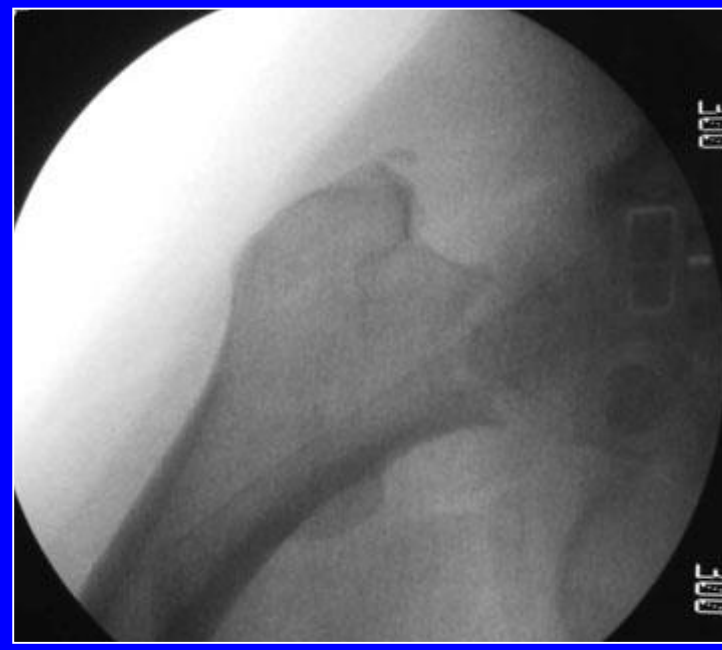
Generalmente 3 tornillos aportan una buena estabilidad

Tratamiento quirúrgico: reducción sobre mesa ortopédica



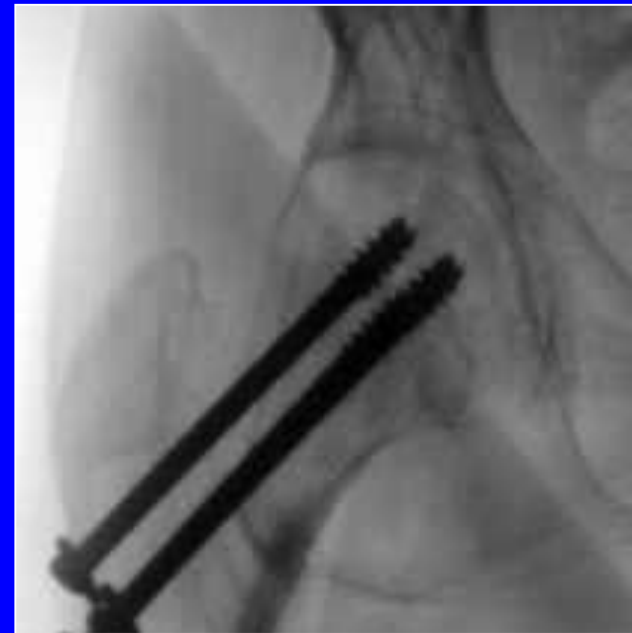
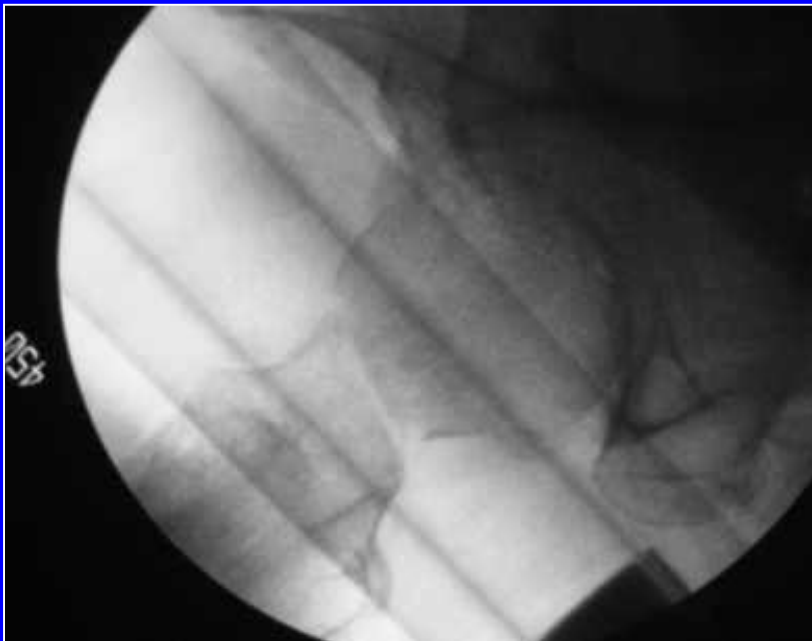
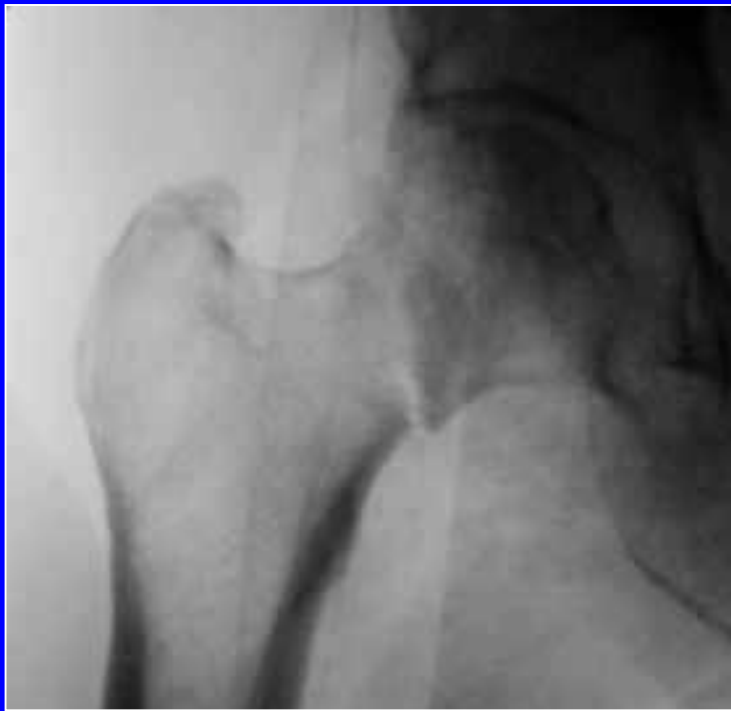
Reducción por tracción: control AP/lat

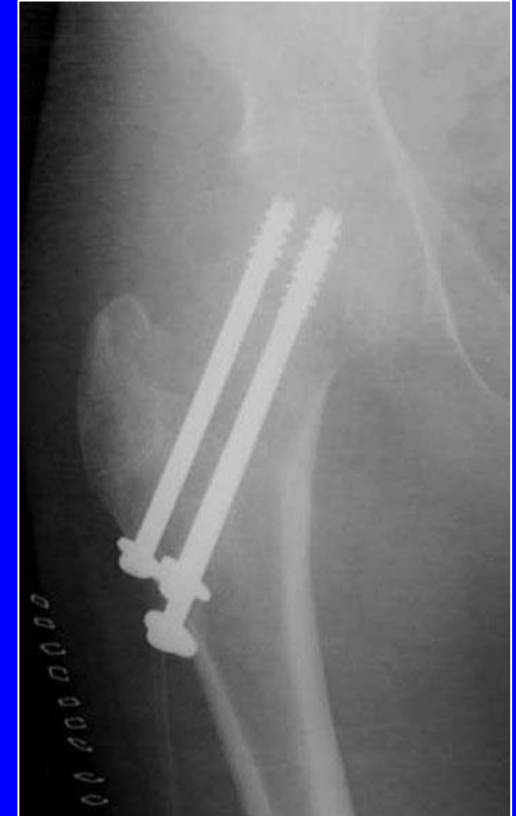
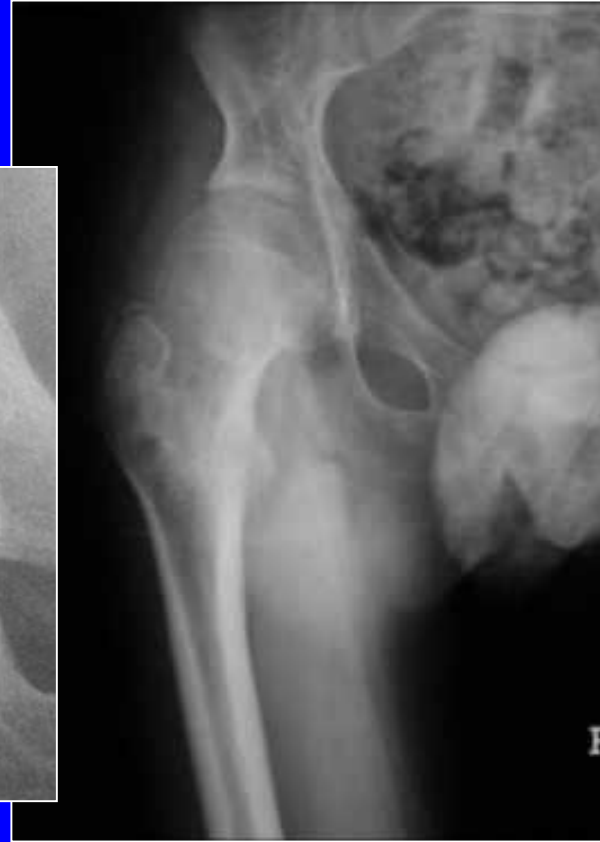
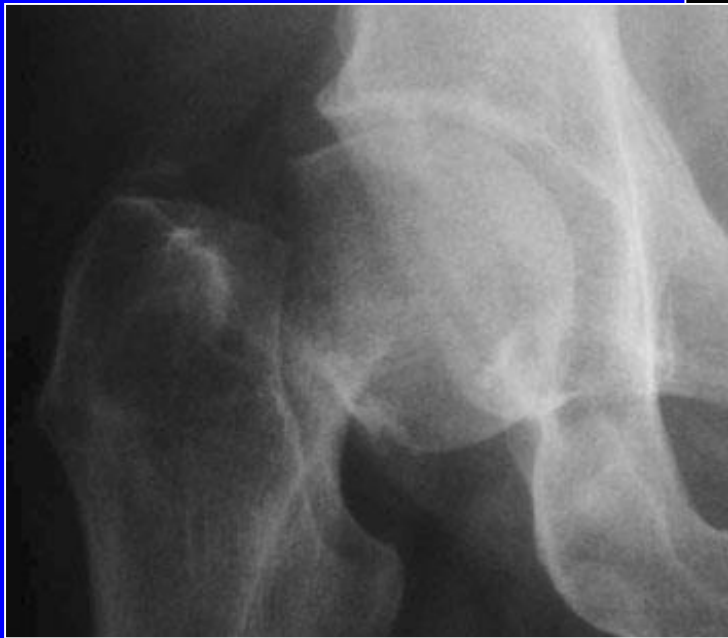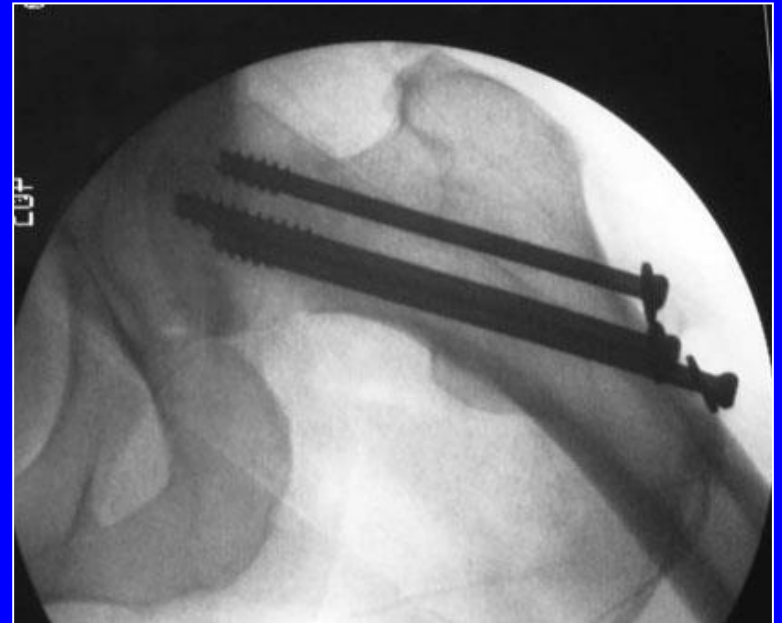
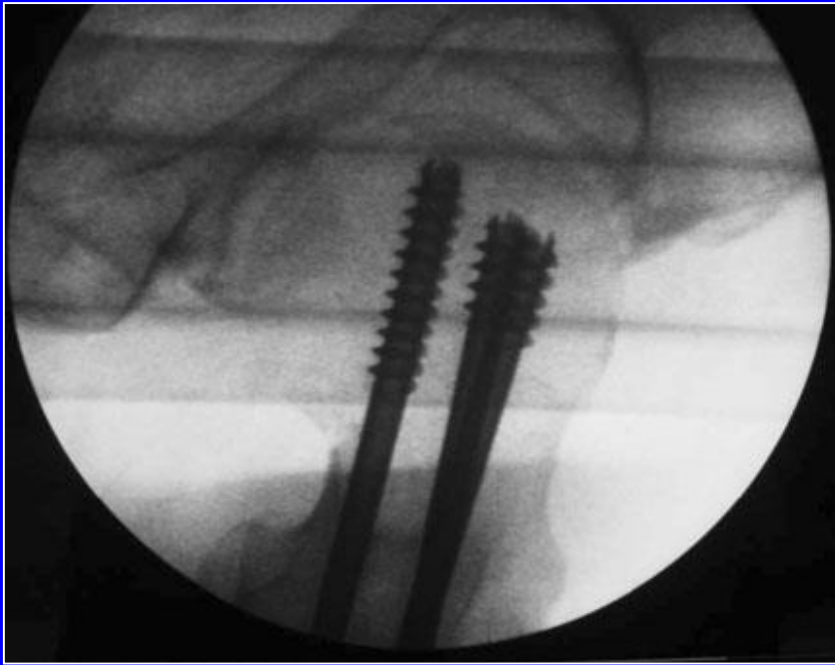
Fractura Garden 4

Control de la
reducción por
radioscopia antes
de colocar los
tornillos

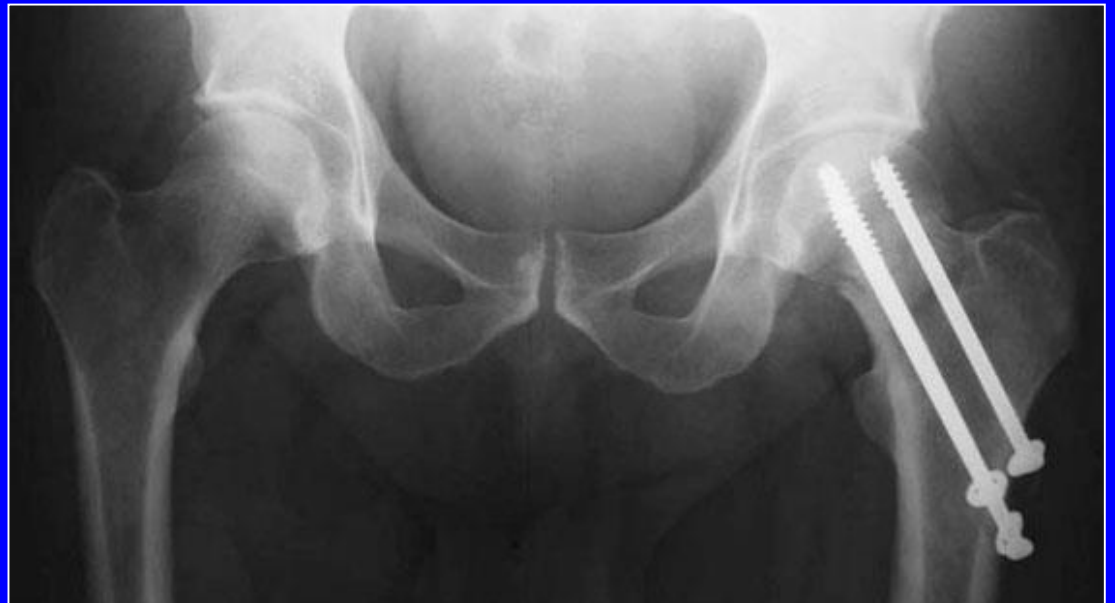

Control por radioscopia antes de colocar los tornillos

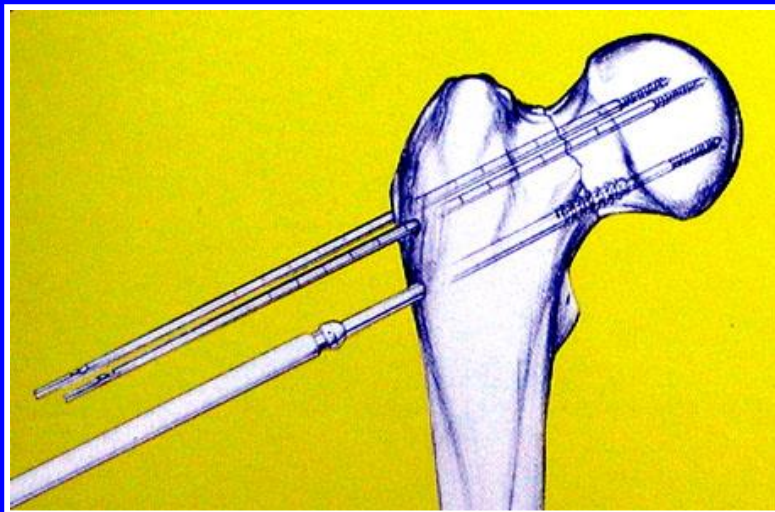
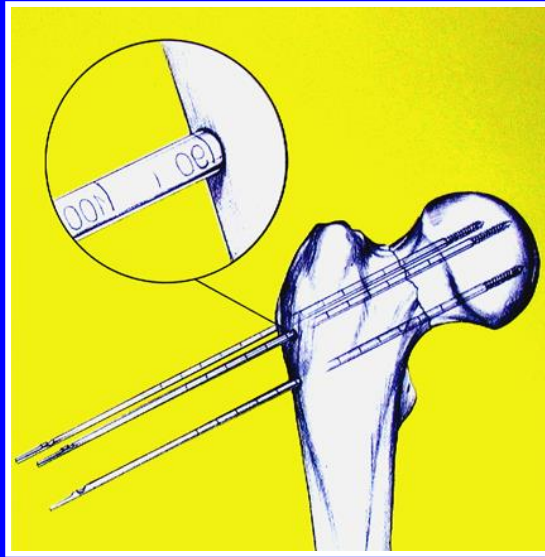




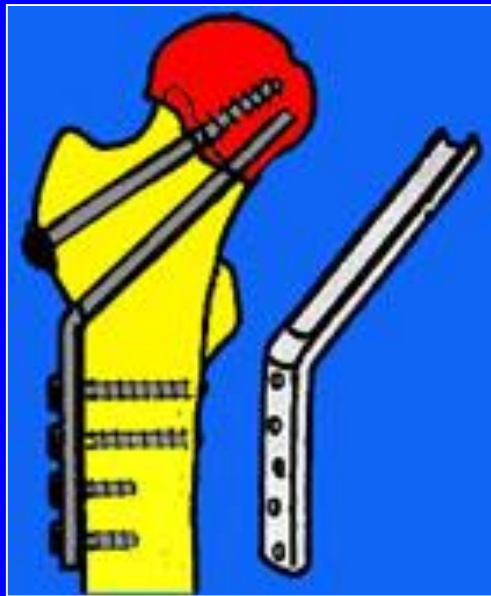
Control de los
tornillos por
radioscopia
(Frente y perfil)



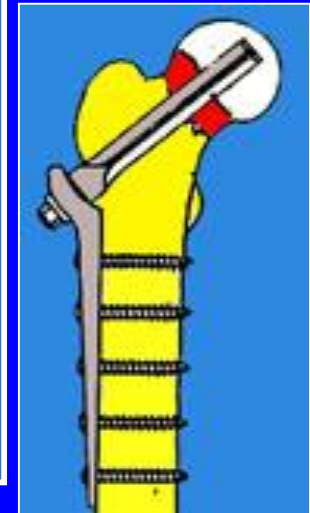
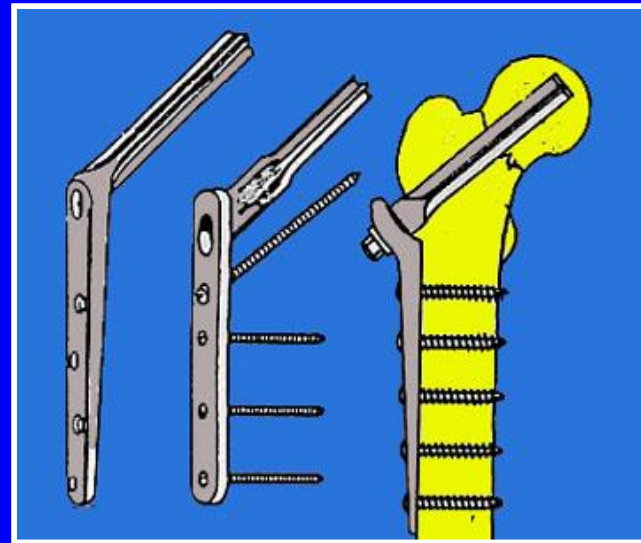
Tornillos canulados guiados por clavijas percutáneas



Osteosíntesis del cuello femoral por medio de un clavo-placa

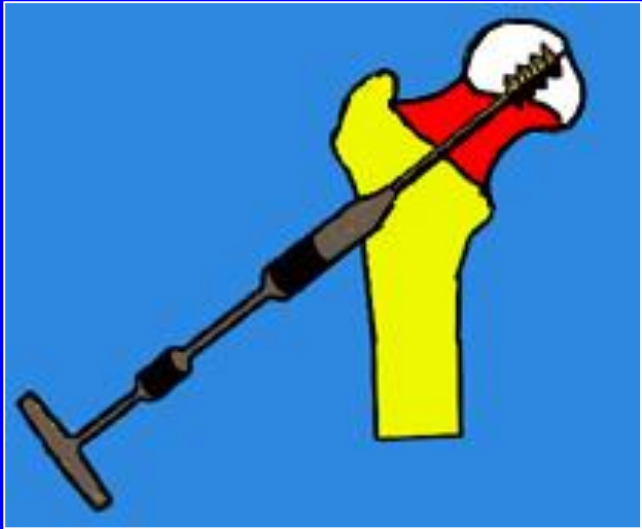

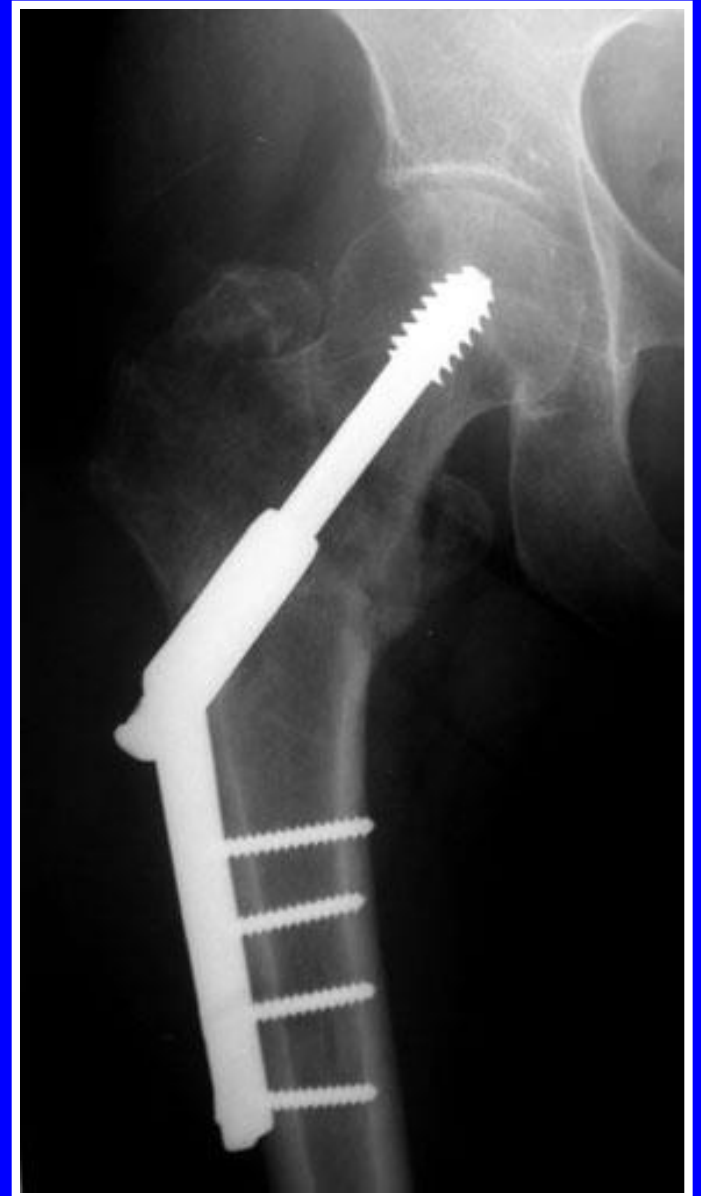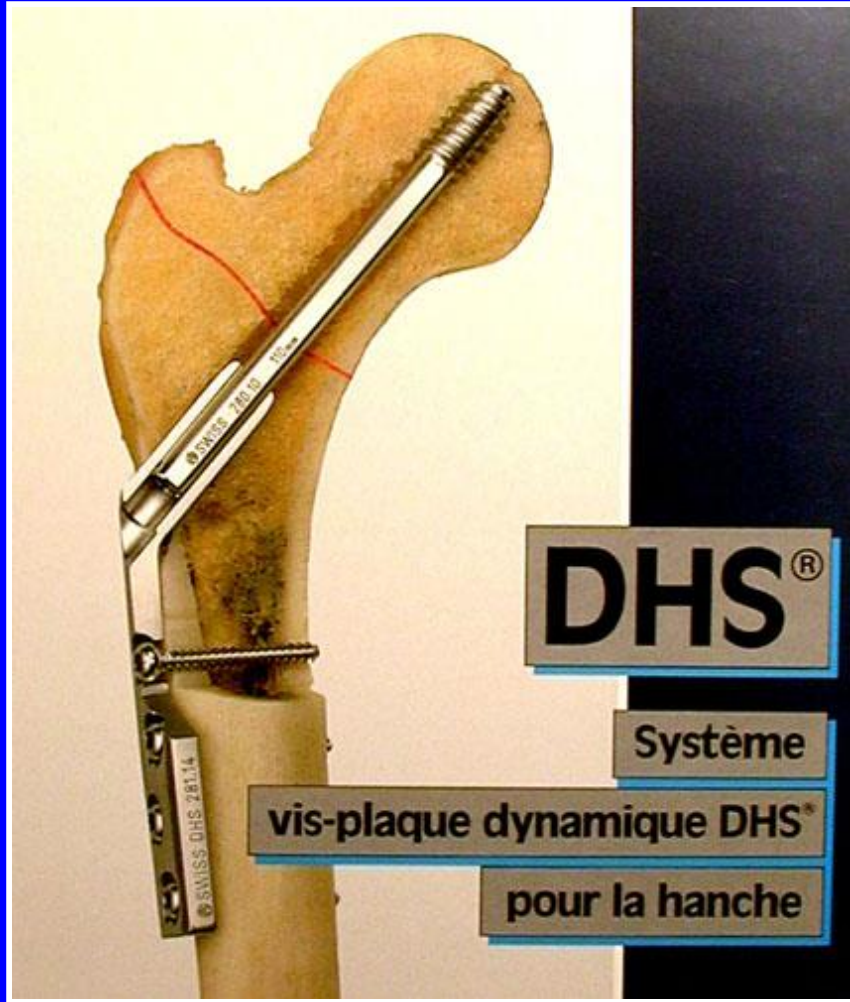
Placa AO



Clavos-placas

Tornillo-placa

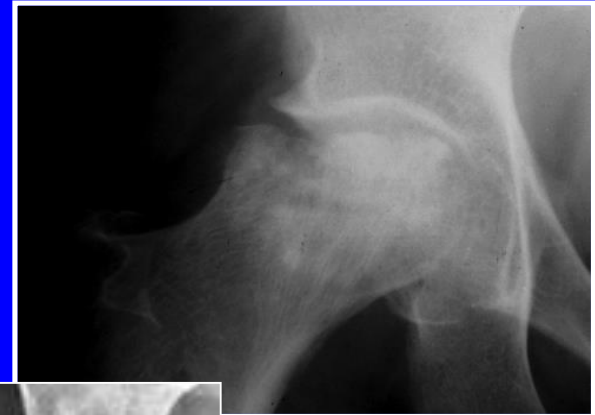



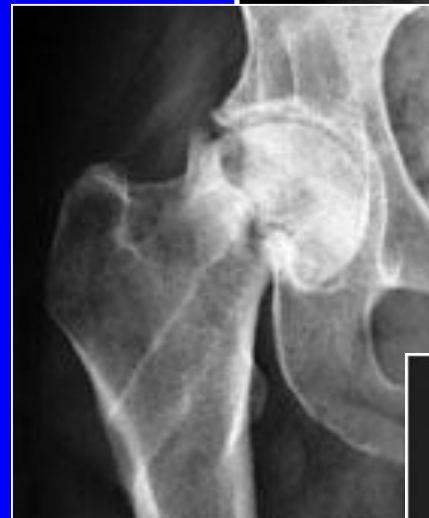Evolución de las fracturas del cuello femoral

Existe un riesgo importante de:

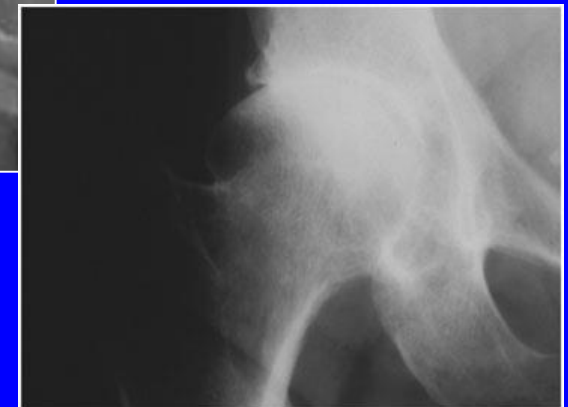Necrosis

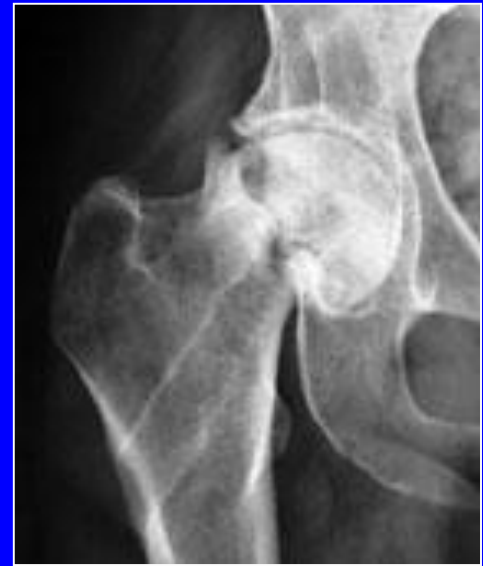
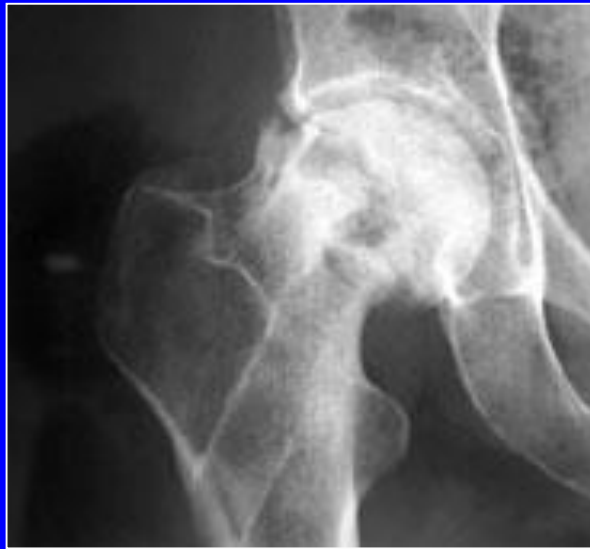
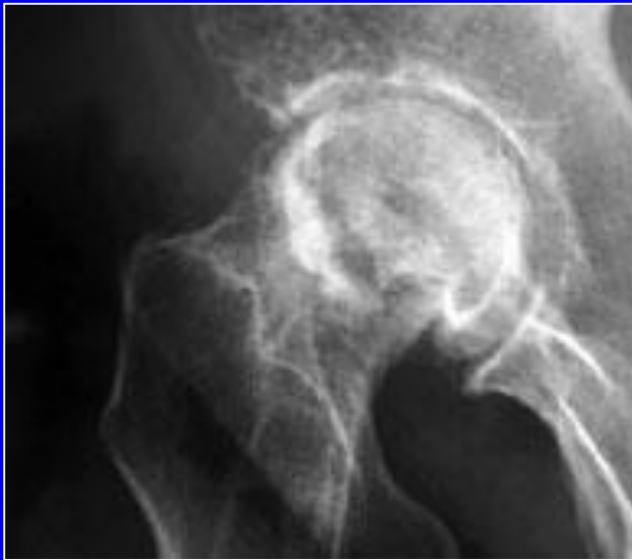Pseudoartrosis

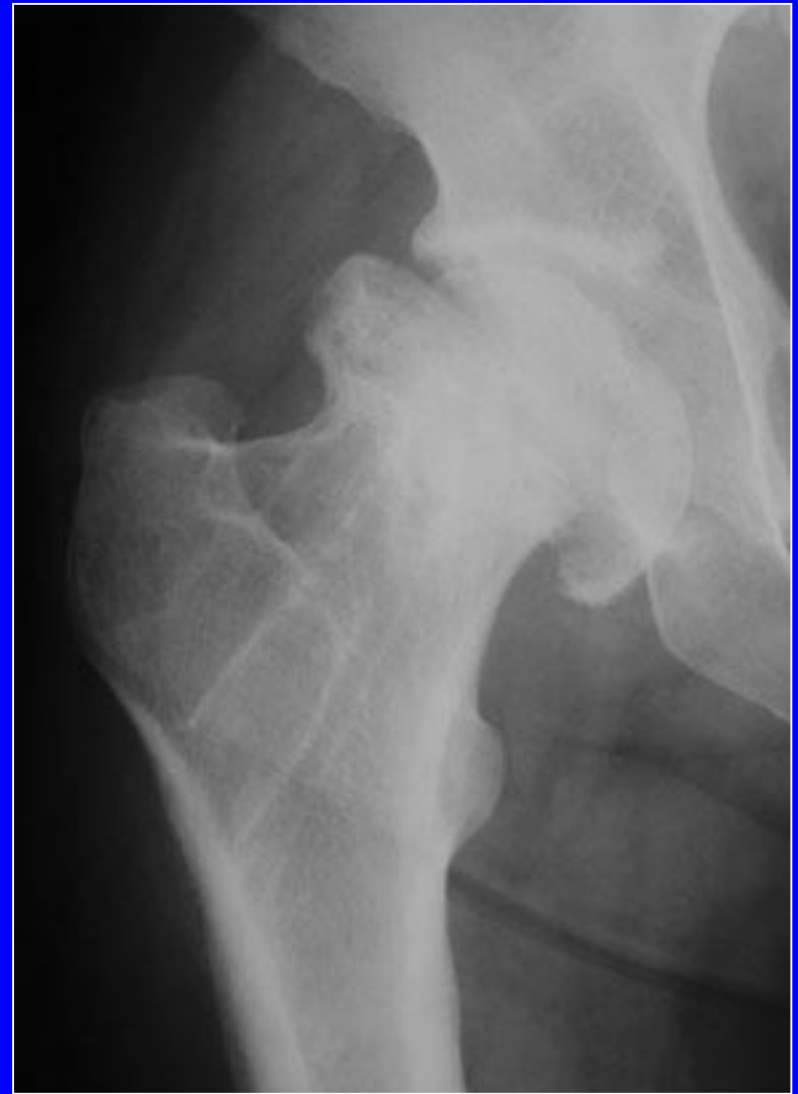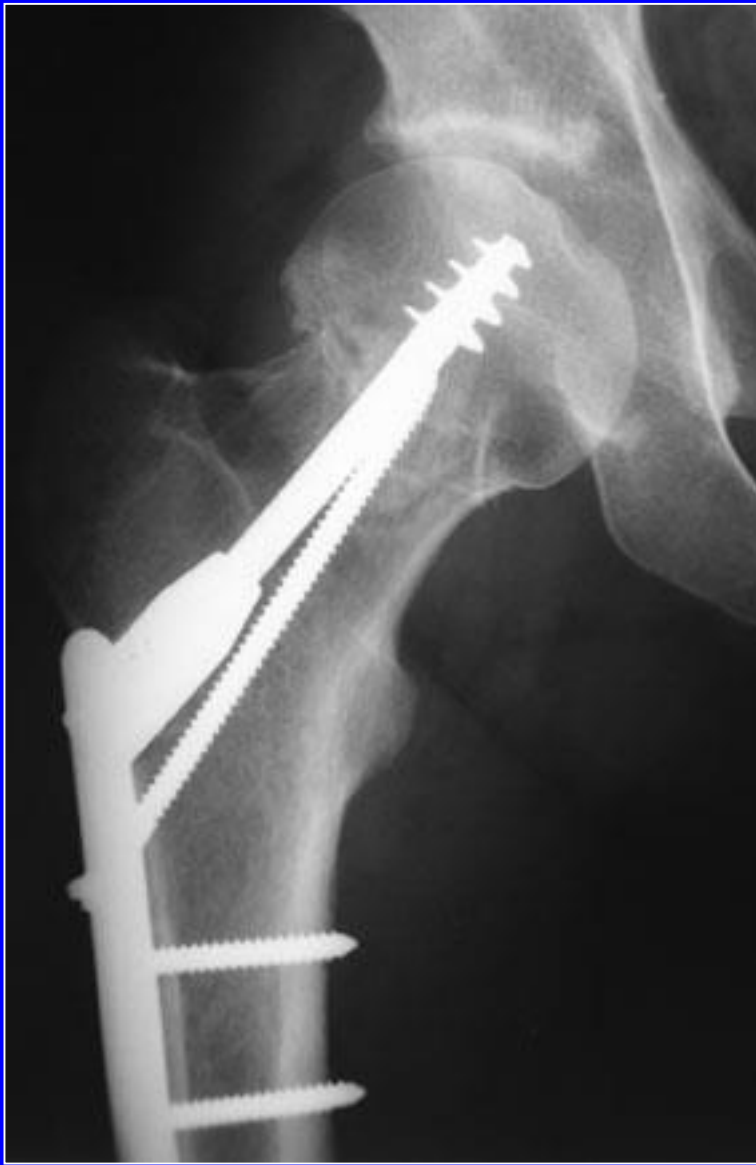


Coxartrosis

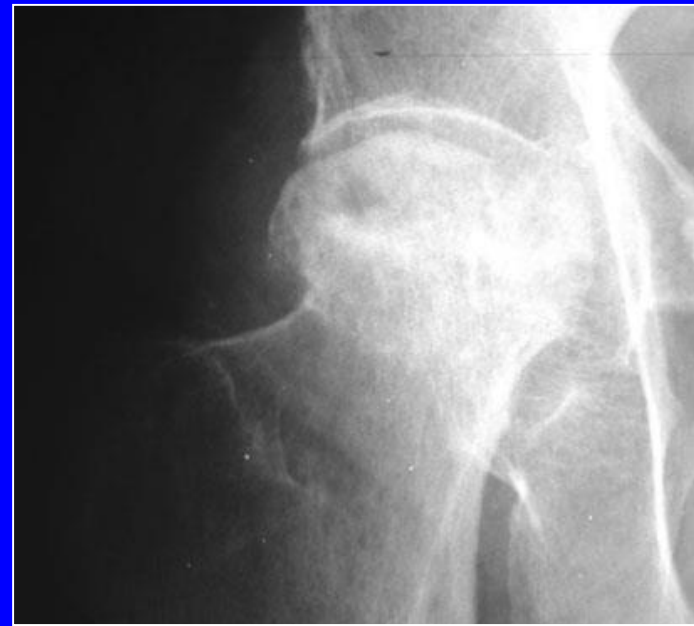
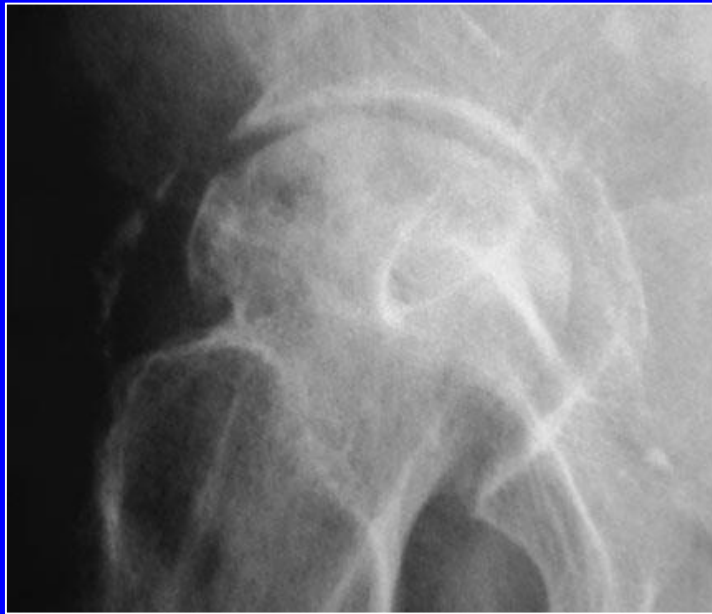
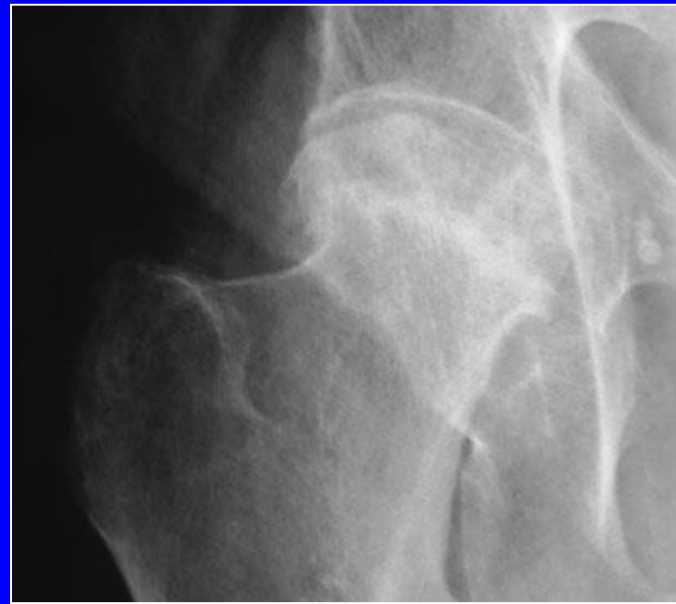
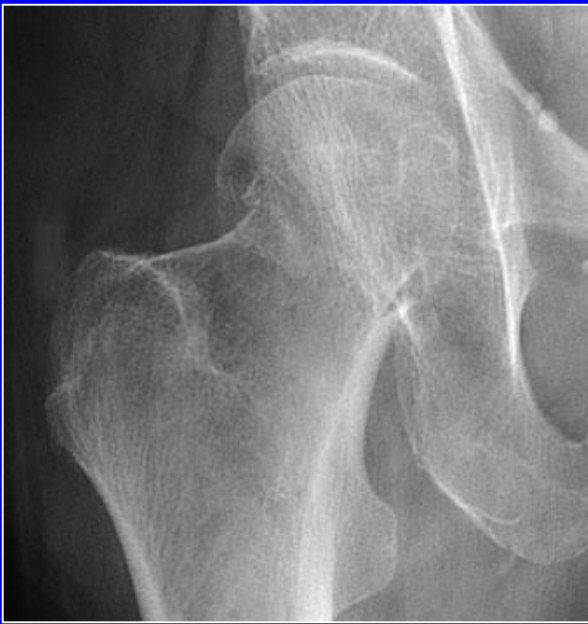

**Pseudoartrosis del cuello luego
de una osteosíntesis**



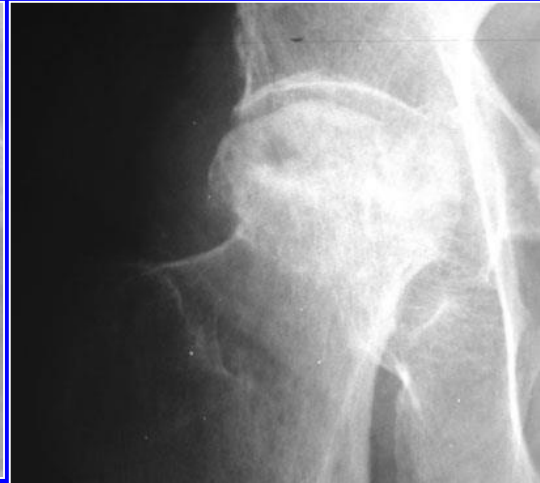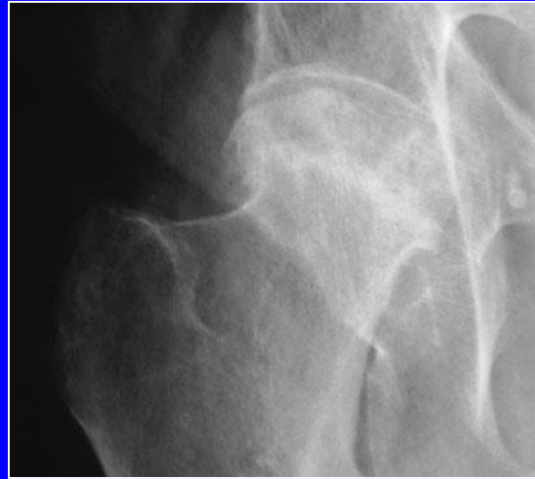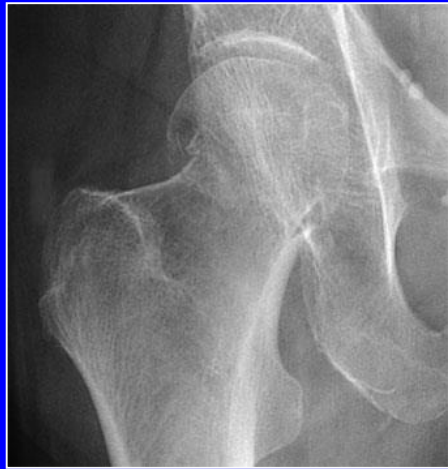Pseudoartrosis y necrosis a pesar de una buena osteosíntesis



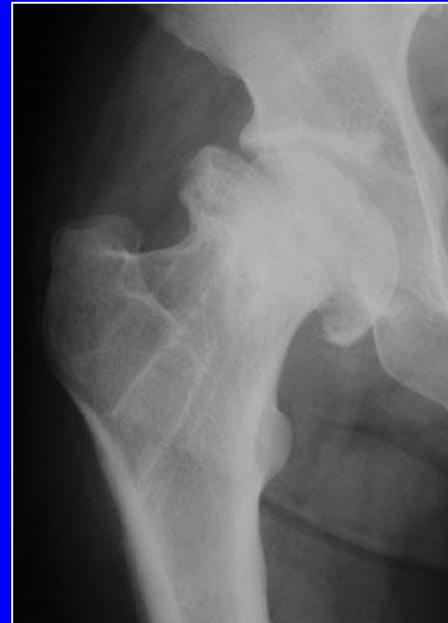
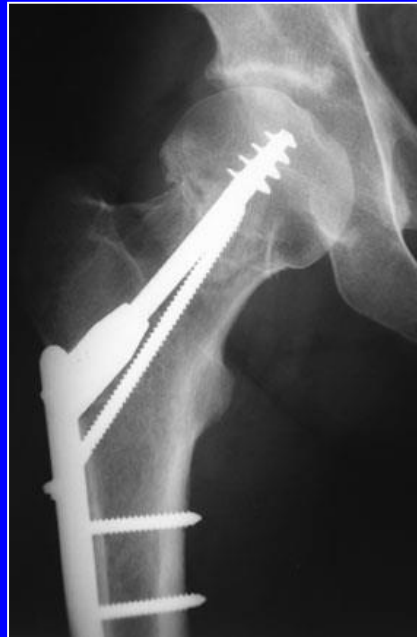
Osteonecrosis aséptica de la cabeza femoral sobrevinida sobre una fractura Garden I post-consolidación

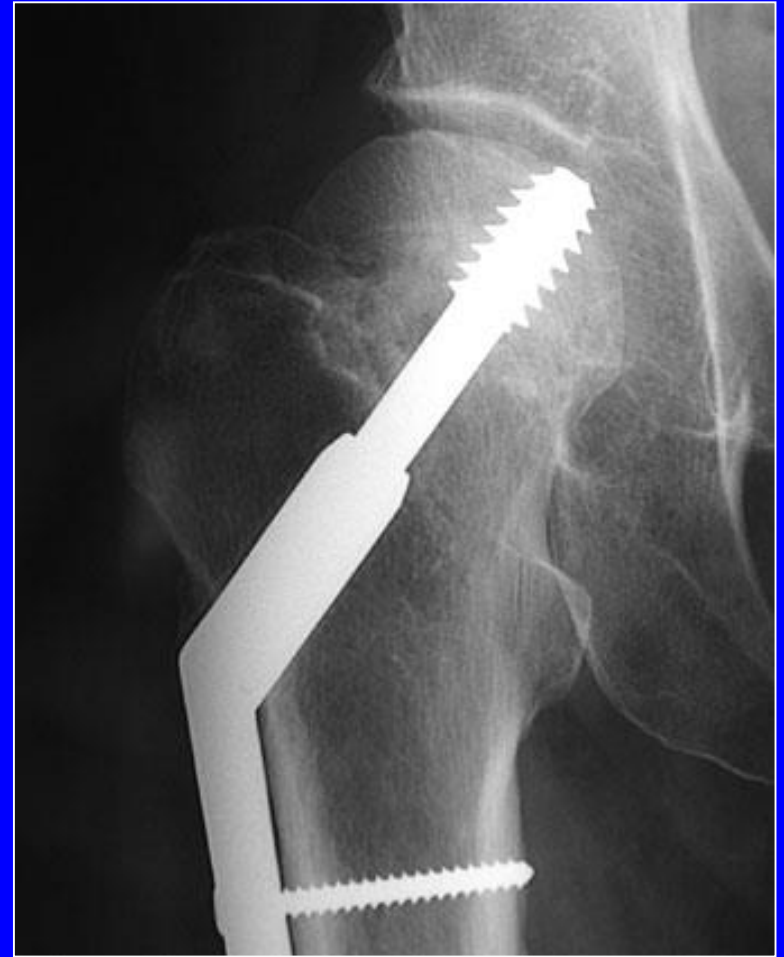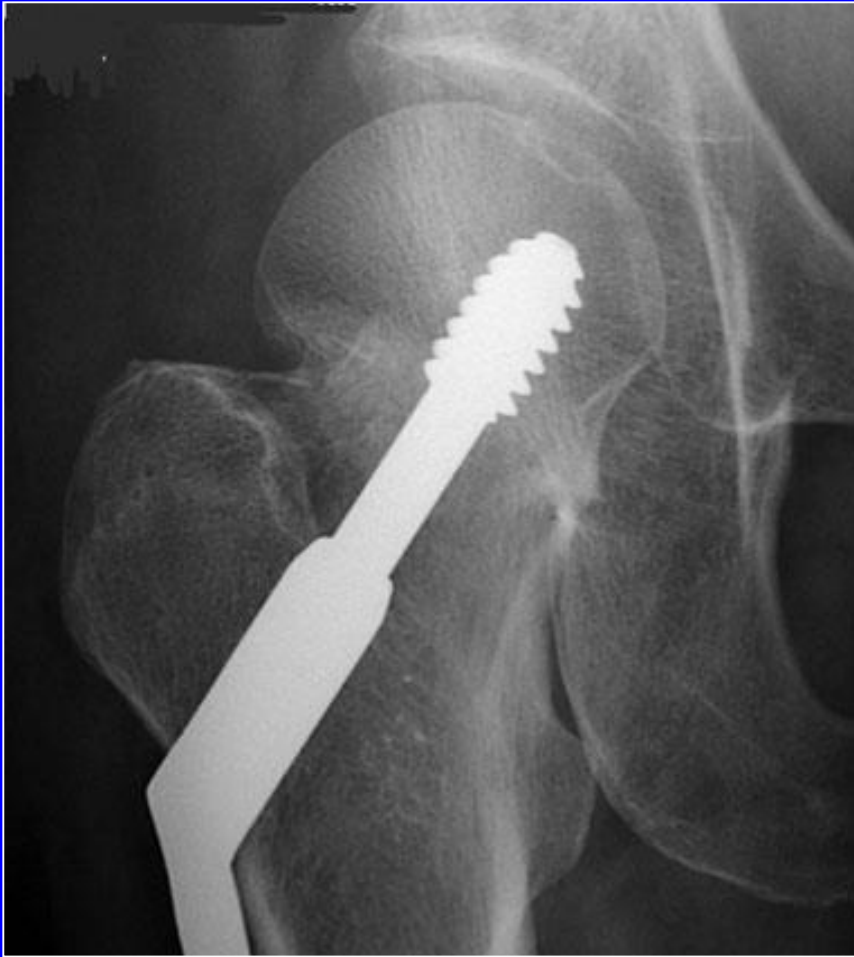El riesgo de necrosis existe post-tratamiento ortopédico como post-tratamiento quirúrgico

Tratamiento
ortopédico



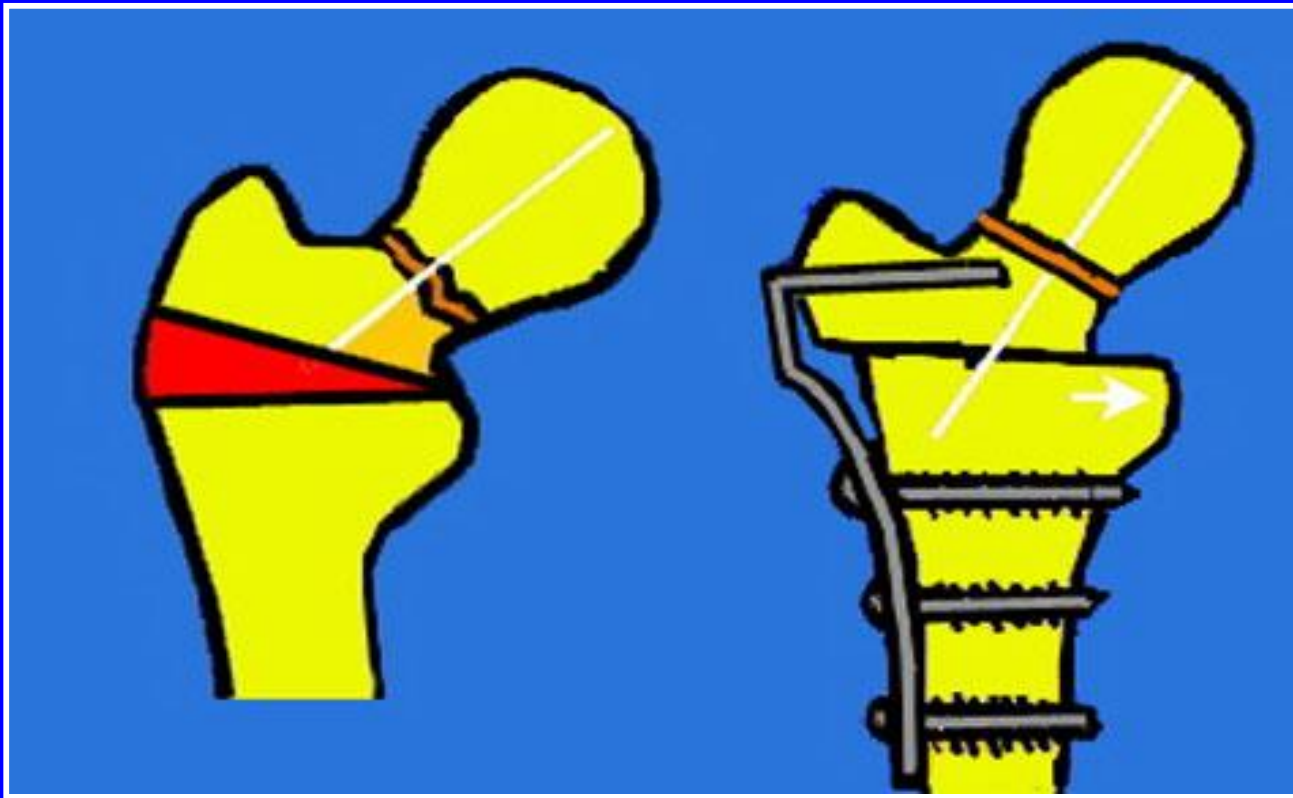
Tratamiento
quirúrgico






Ejemplo de desplazamiento de la cabeza a pesar de una placa con tornillo

Tratamiento de las pseudoartrosis del cuello femoral en los pacientes jóvenes



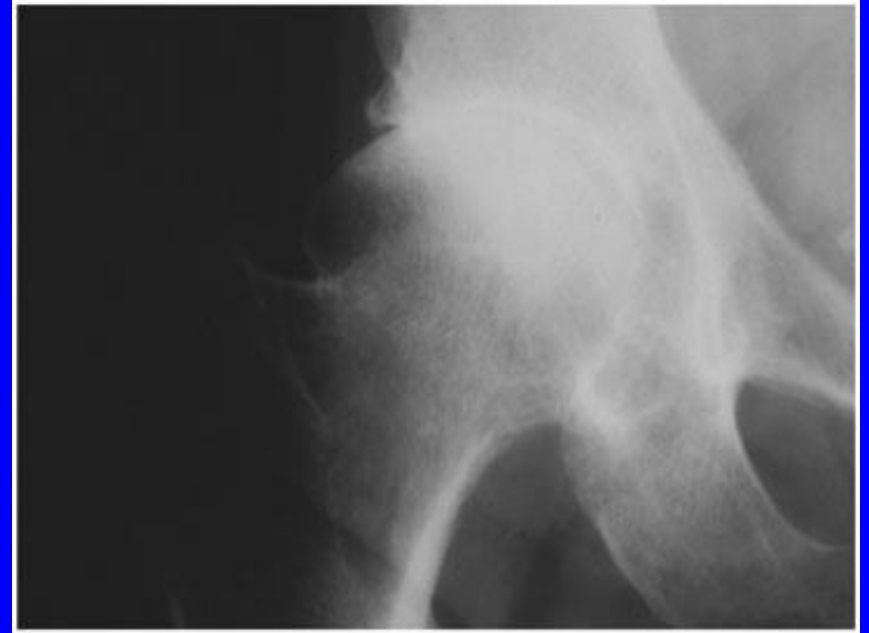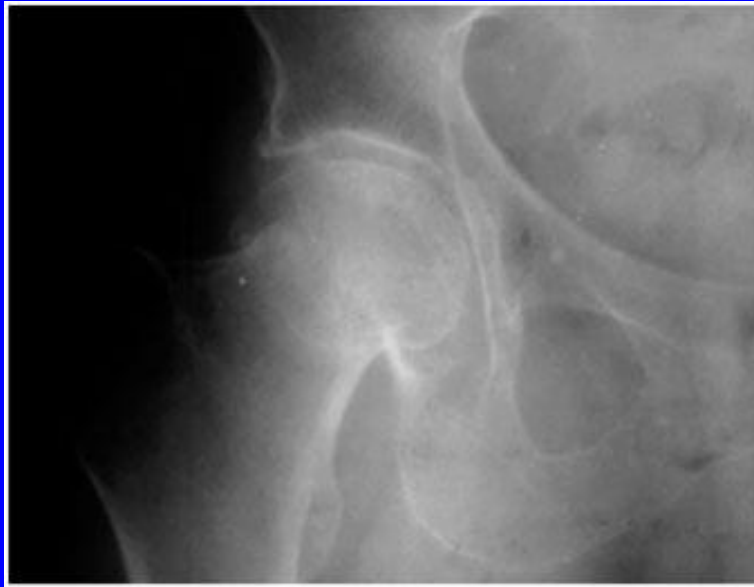Osteotomía inter-trocantérica de valguización afín de horizontalizar el trazo de pseudoartrosis (\pm injerto)

Tratamiento de las pseudoartrosis del cuello femoral en los pacientes jóvenes



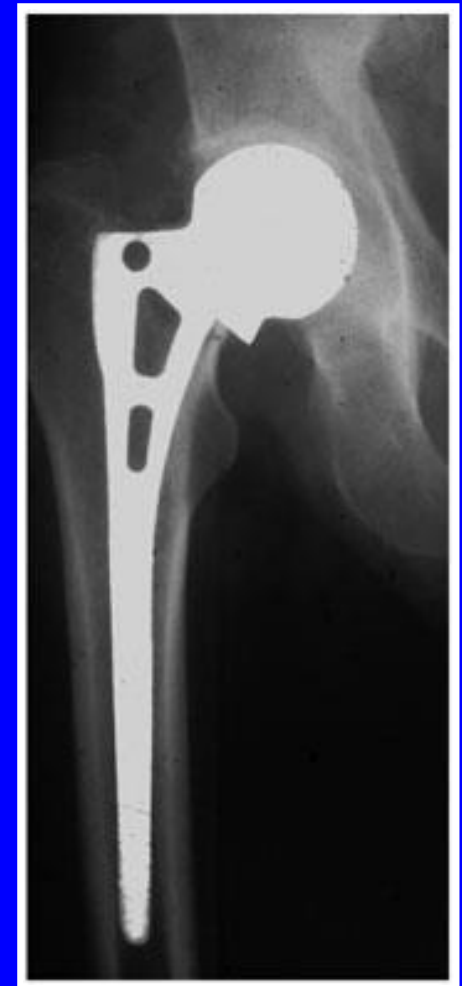Uno de los métodos consiste en hacer un injerto pediculado proveniente del trocánter mayor (Judet) y montarlo sobre la pseudoartrosis

La coxartrosis puede desarrollarse luego de las fracturas del cuello del fémur



Fractura consolidada en coxa valga: coxartrosis con pinzamiento de la interlínea

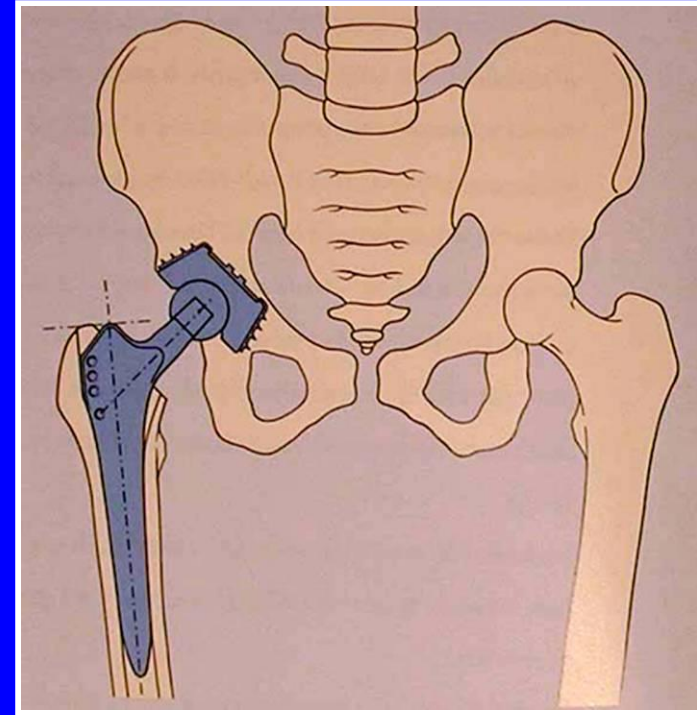
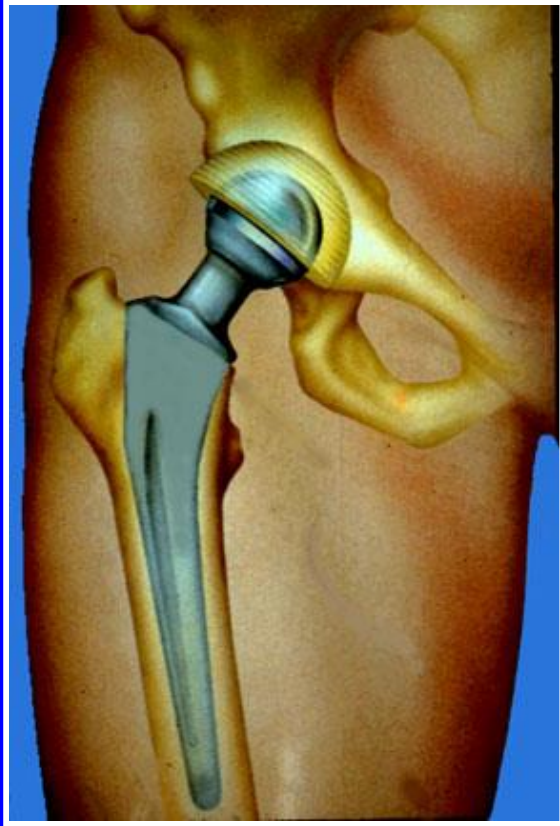
Otro tratamiento posible para las fracturas de cuello femoral en pacientes ancianos: las prótesis parciales



La cabeza de la prótesis se articula directamente con el acetábulo, lo que produce un riesgo mayor de desgaste del cartílago

Prótesis totales de cadera

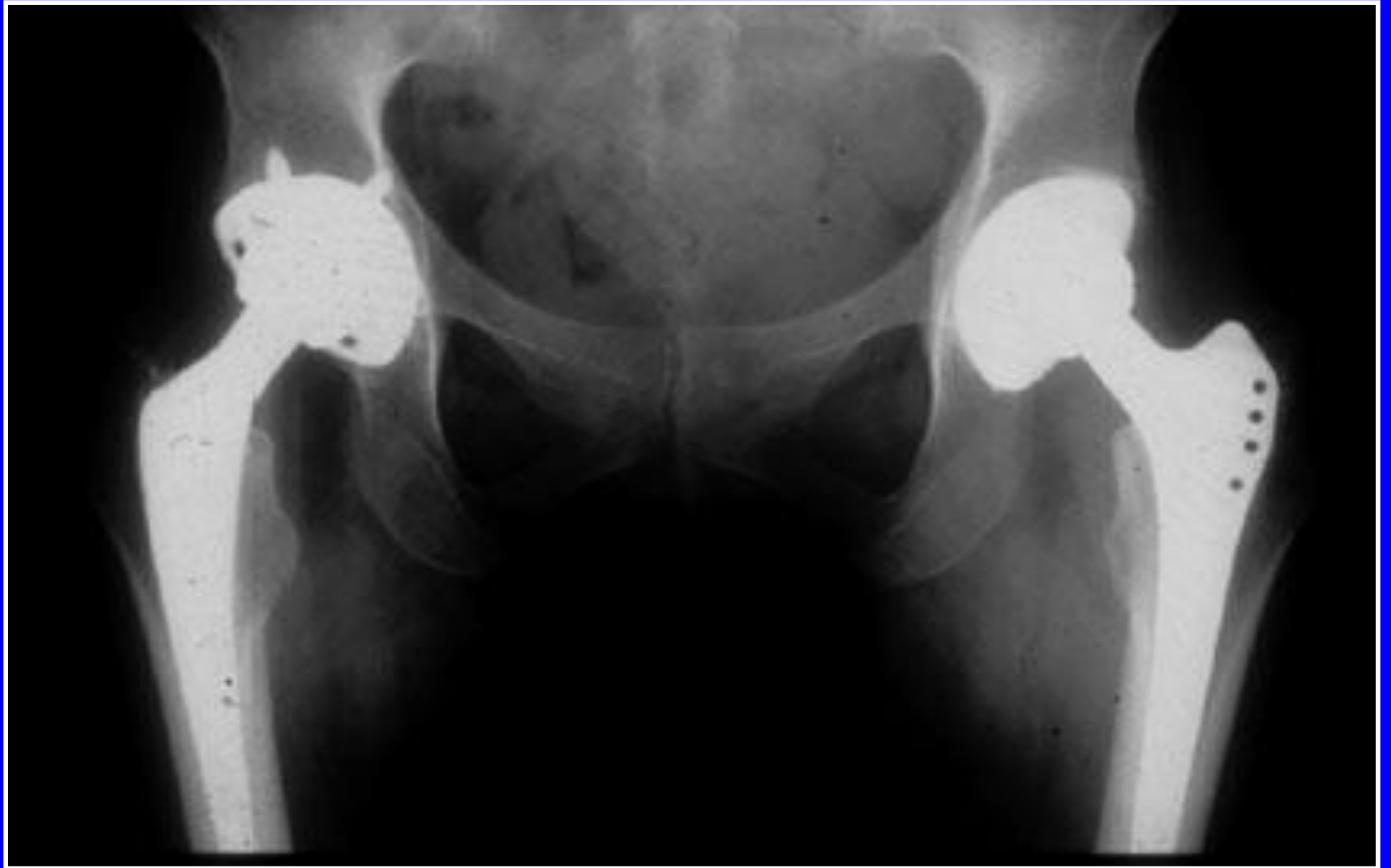
Se utilizan en las fracturas y en las coxartrosis



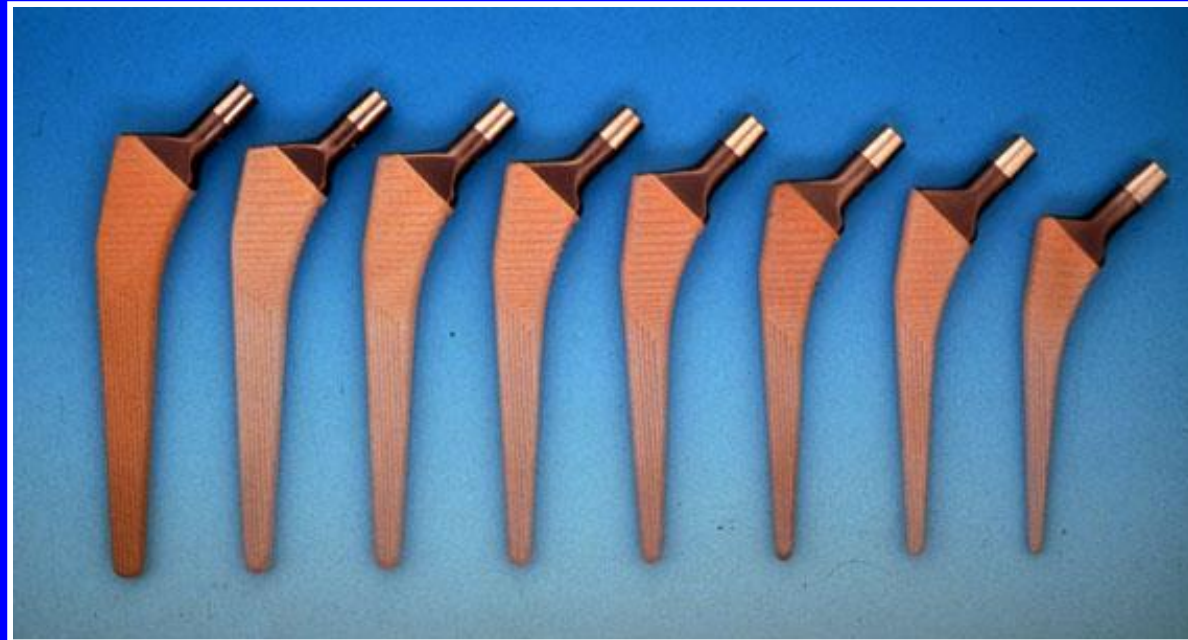Un vástago en el fémur

Una cúpula en el acetábulo

Con o sin cemento



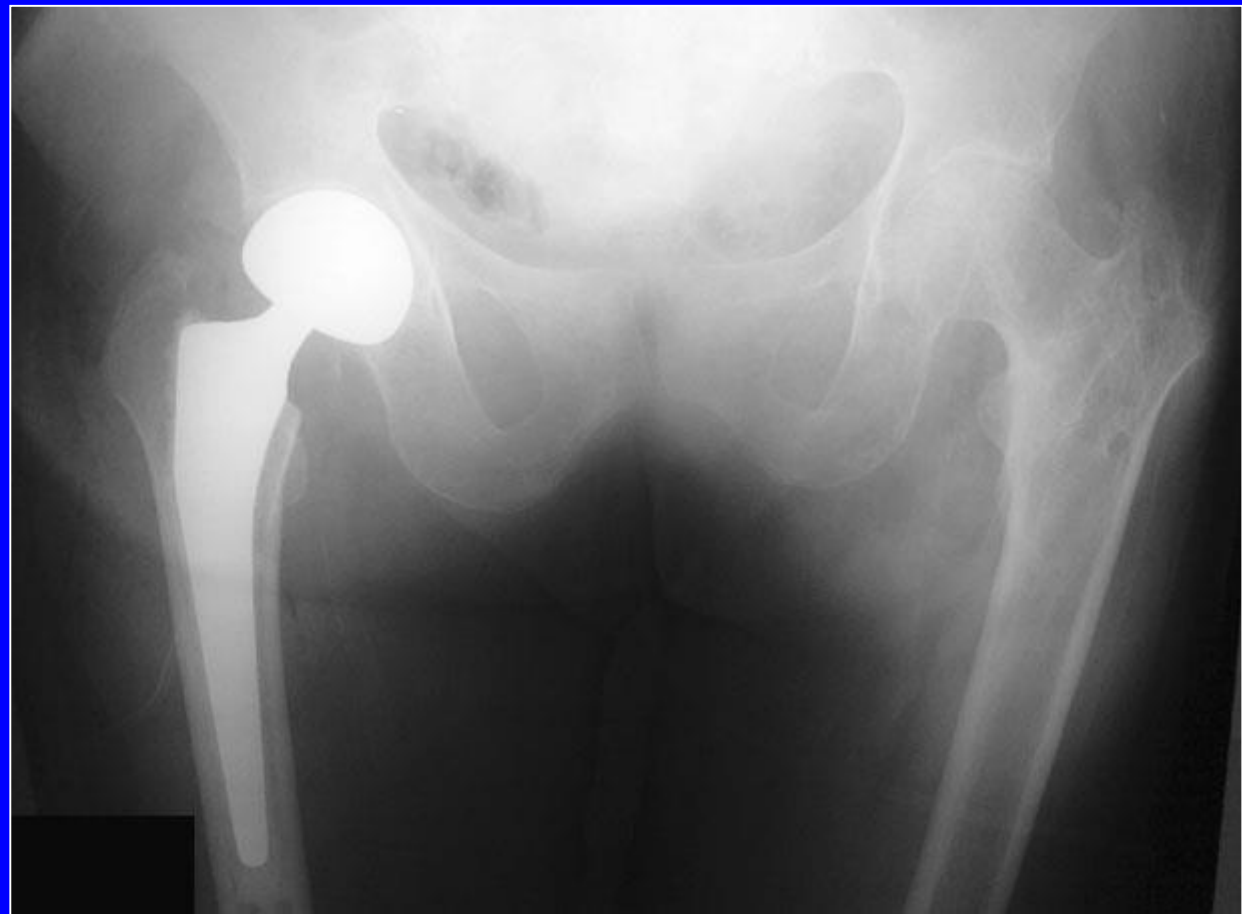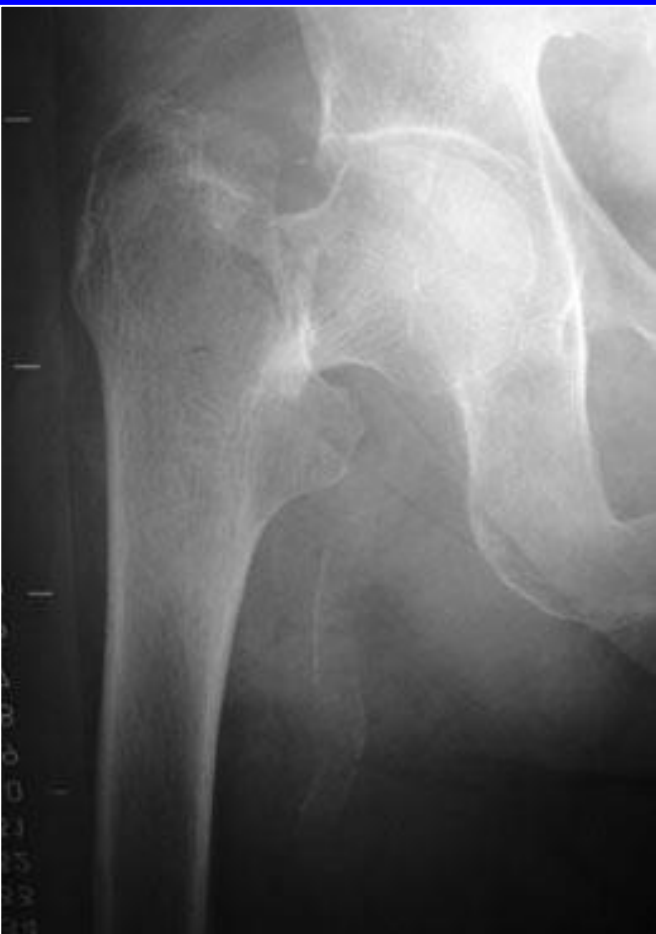Prótesis de diferentes tallas



Las prótesis llamadas “intermediarias”

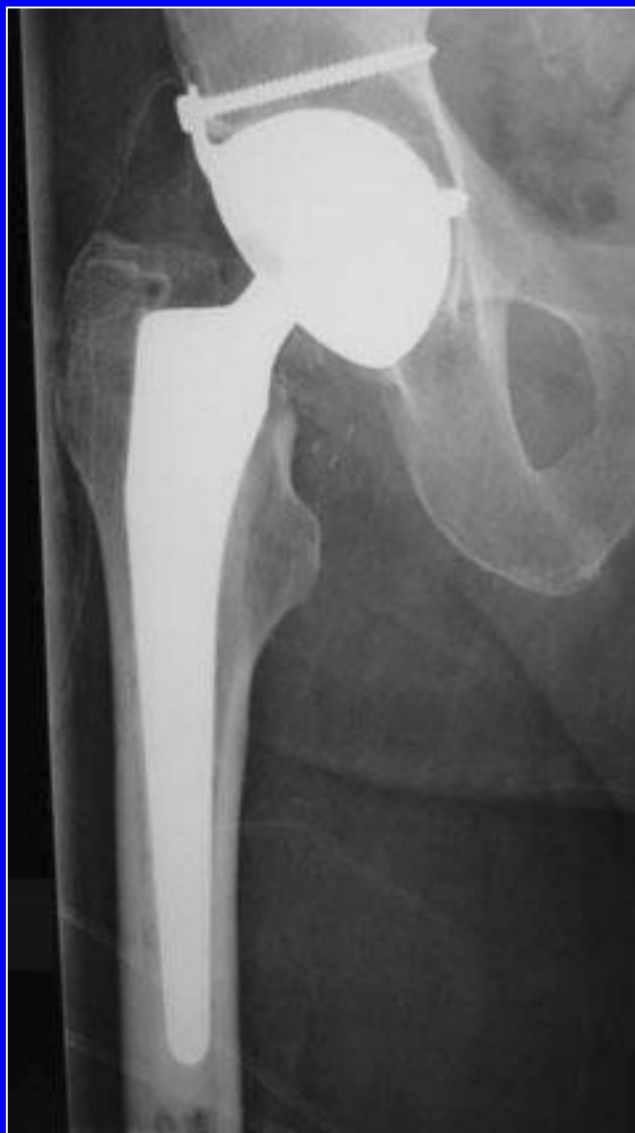

Bola de 28 mm dentro de una cúpula blindada que se articula con el cartílago del acetábulo.



Prótesis de cadera llamada "intermediaria"

Prótesis total con cúpula de doble movilidad "anti-luxación"

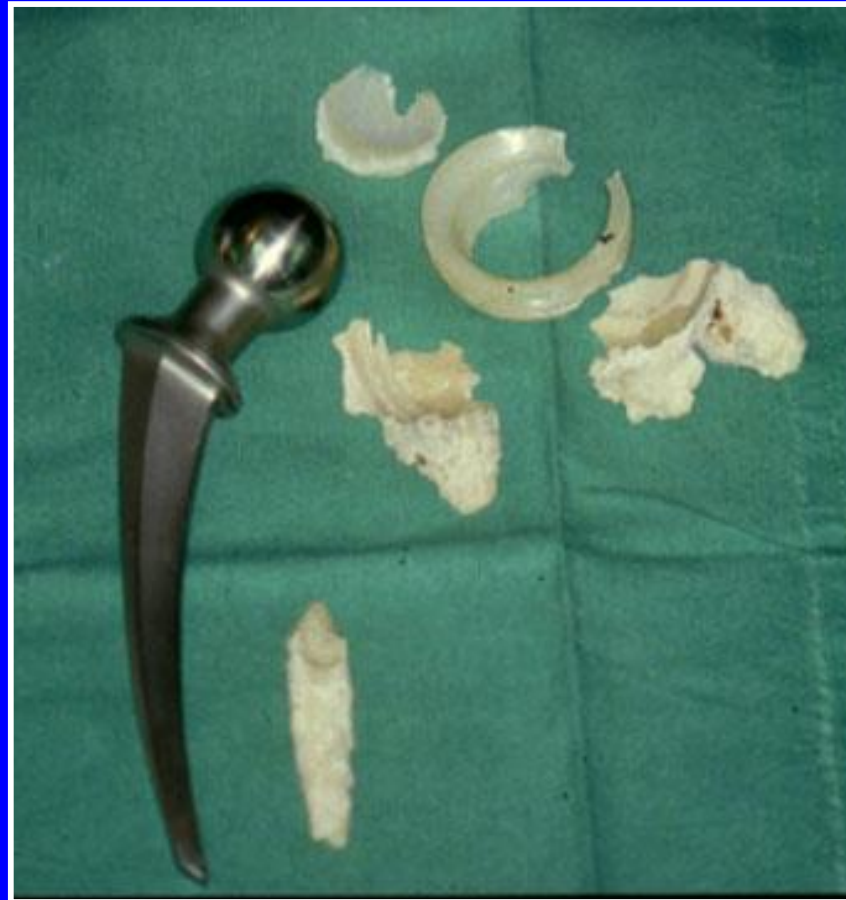

Complicaciones de las prótesis




Fracturas del vástago o del cuello

Complicaciones de las prótesis

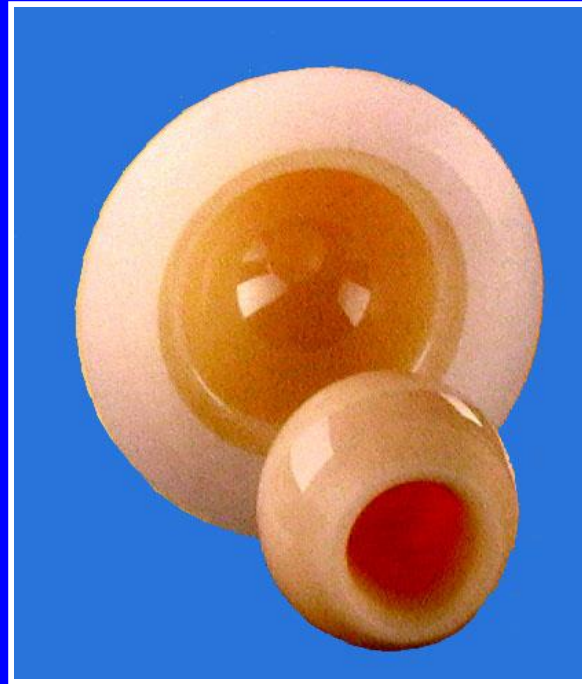

Desgaste metal-polietileno

Diferentes materiales de la articulación protésica



Metal

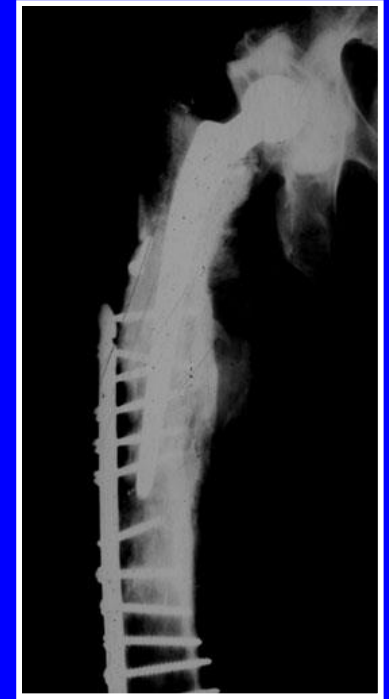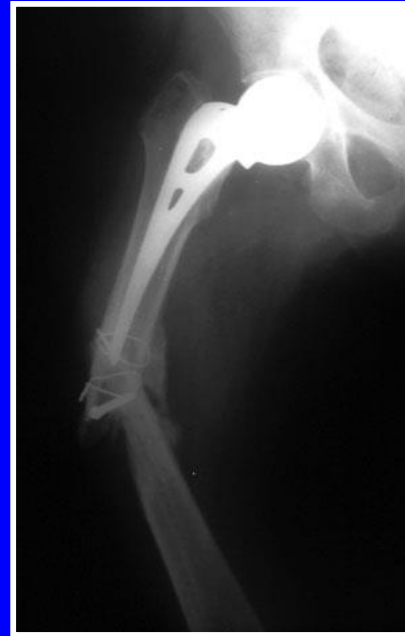
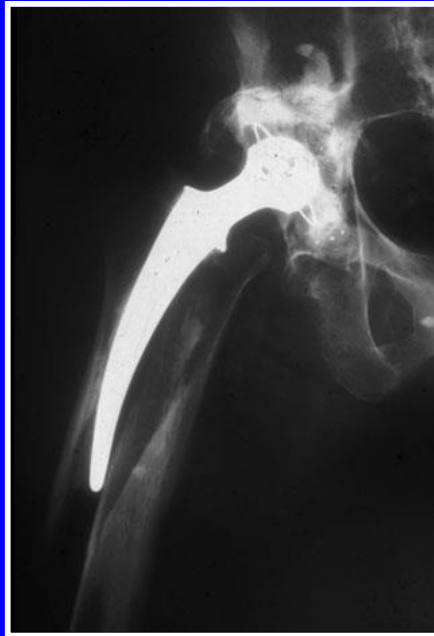
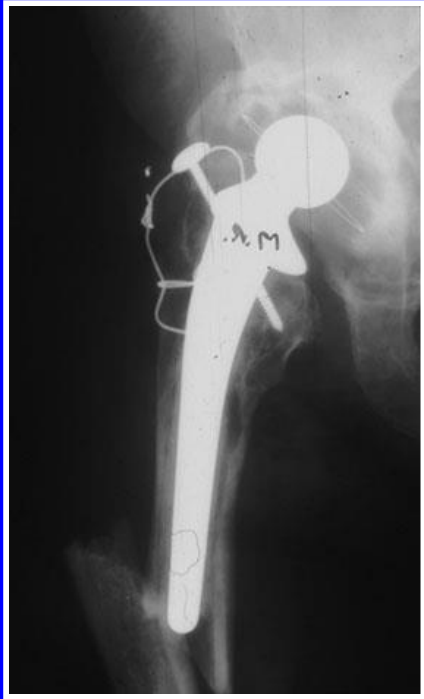


Cerámica



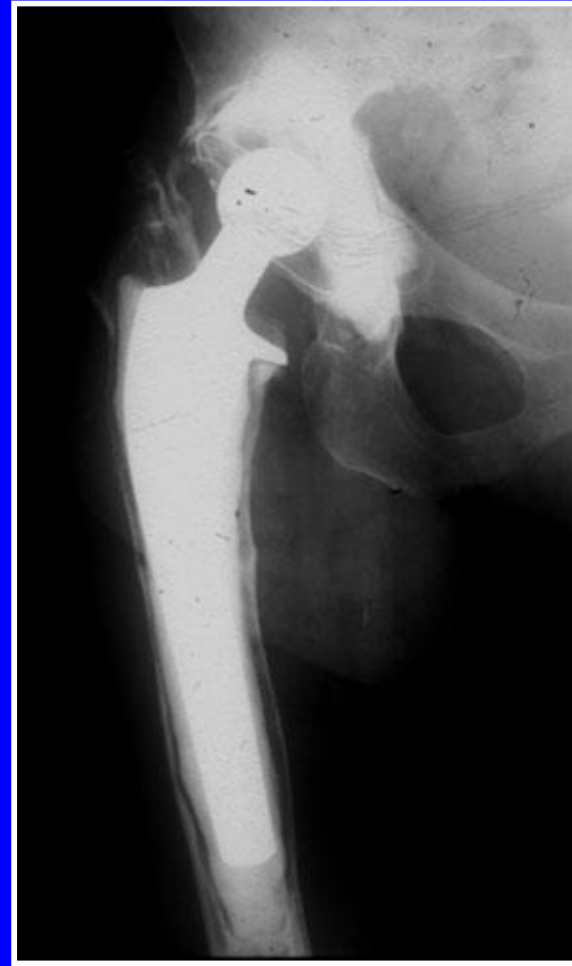
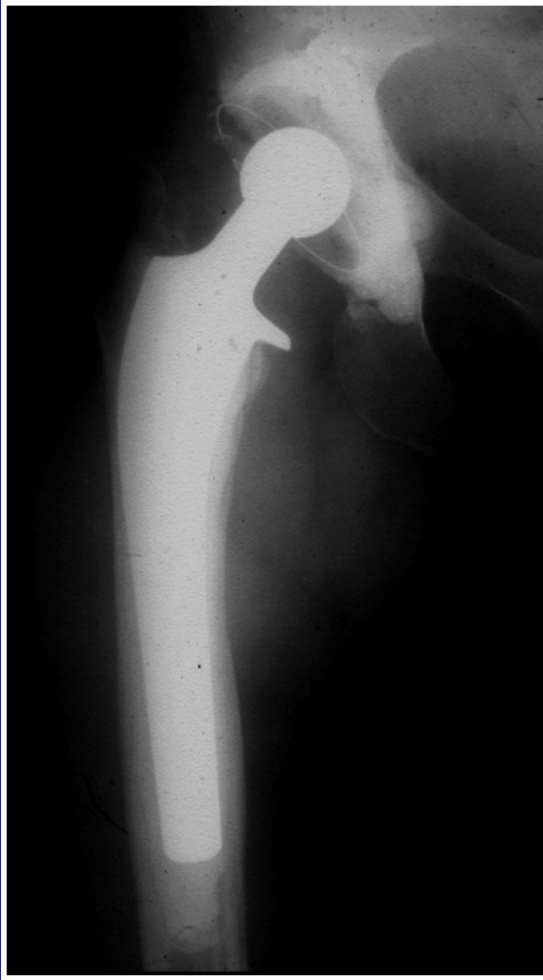Circon

Complicaciones de las prótesis



Fracturas a nivel de los vástagos

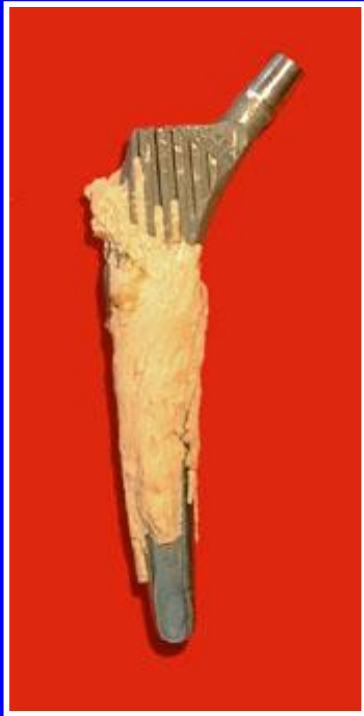Complicaciones de las prótesis



Aflojamiento del vástago

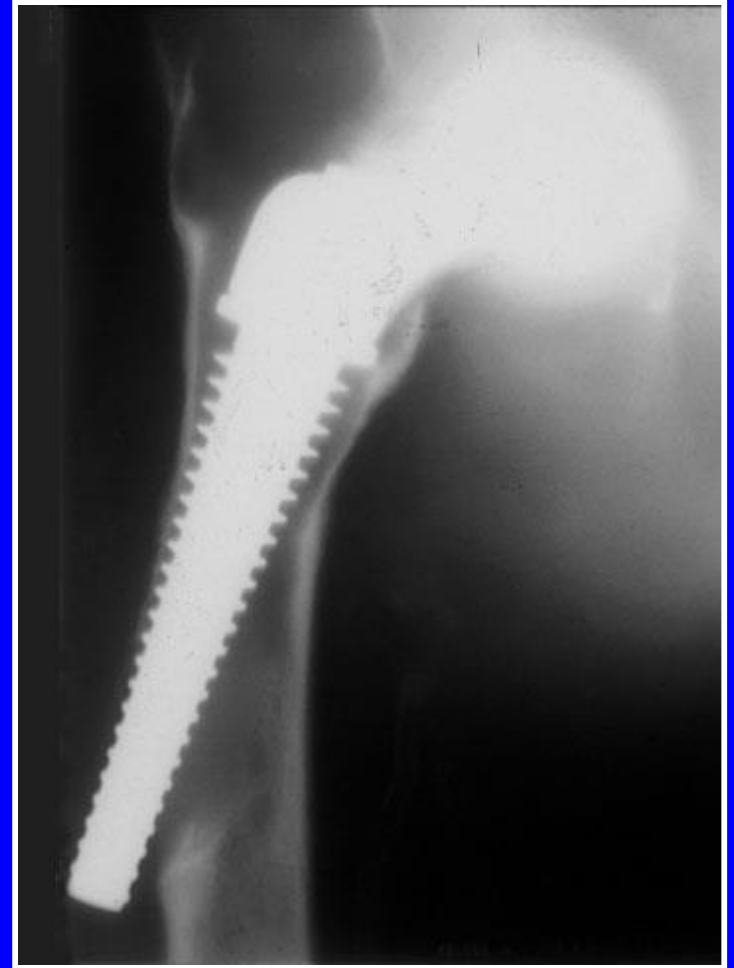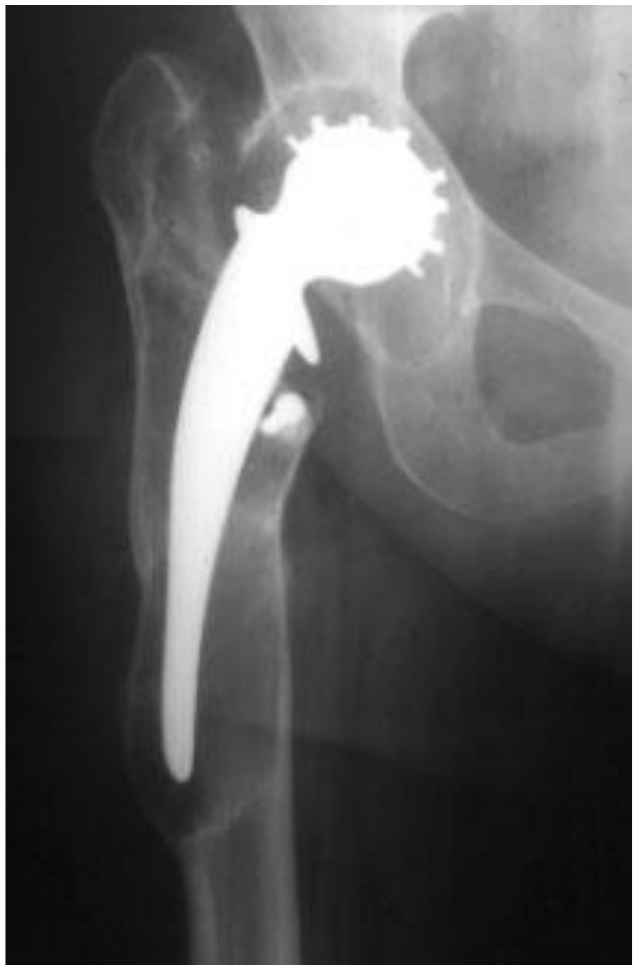Desprendimiento del tallo femoral: línea de separación entre el hueso y el cemento

Complicaciones de las prótesis



Descementado femoral: el vástago y su cemento se separan del hueso


Complicaciones de las prótesis

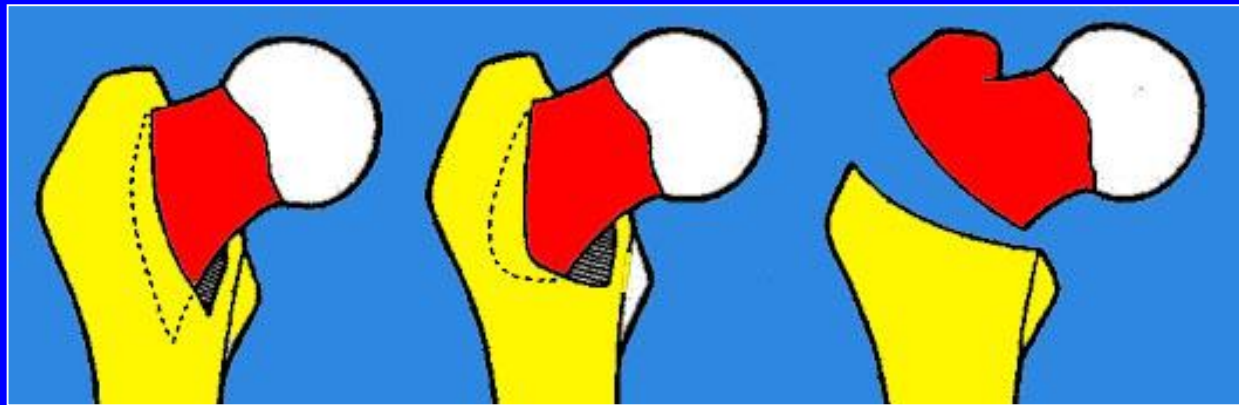


Migración


FRACTURAS TROCANTERIANAS

FRACTURAS TROCANTERIANAS

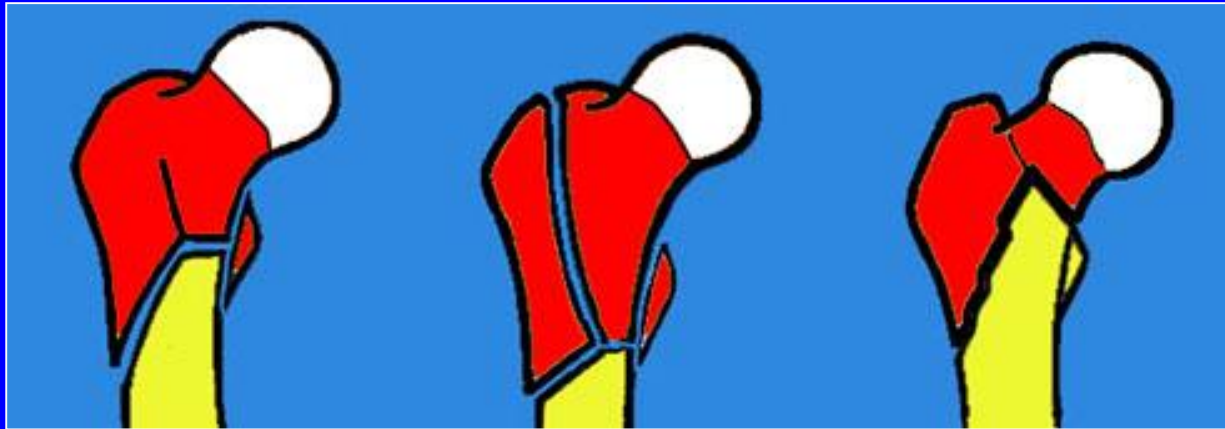



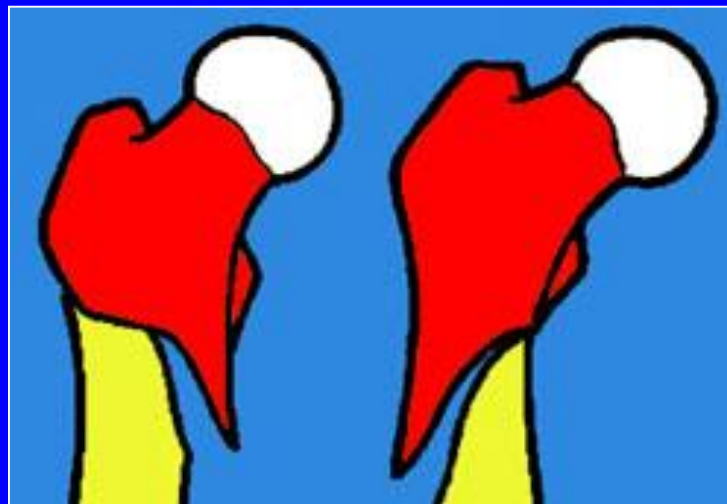Fracturas cérvico-trocantéricas



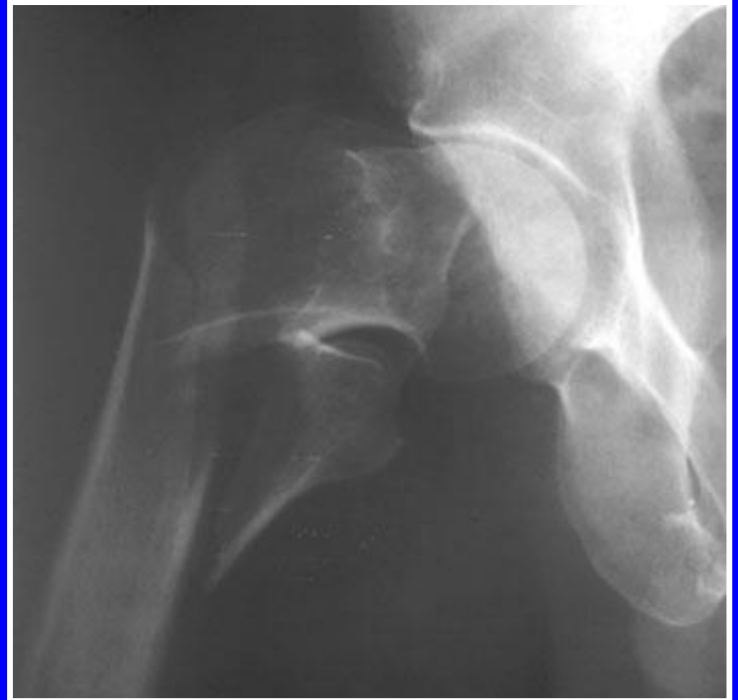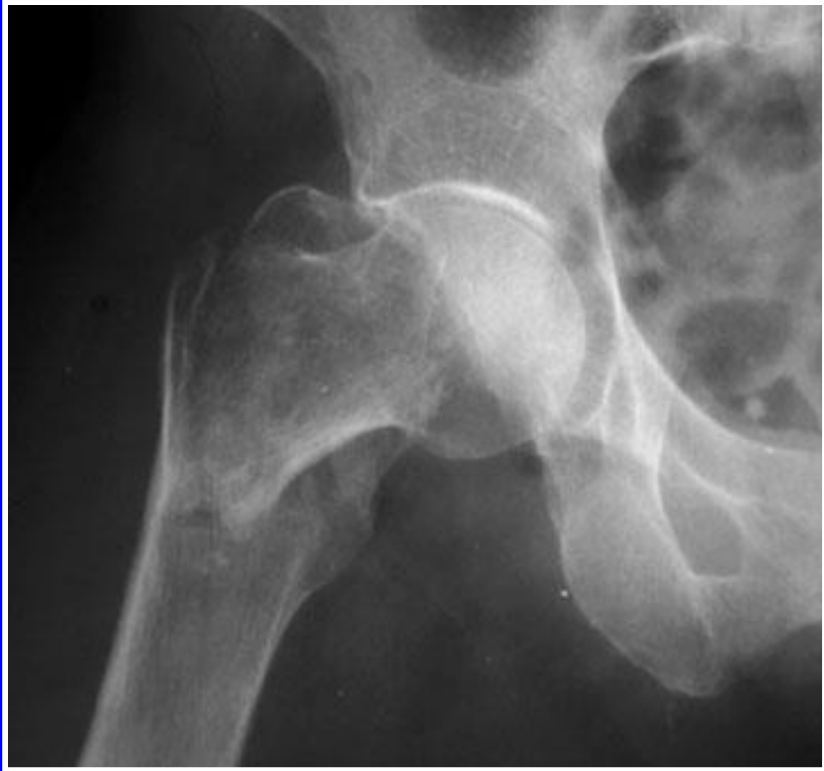Fracturas per-trocantéricas complejas



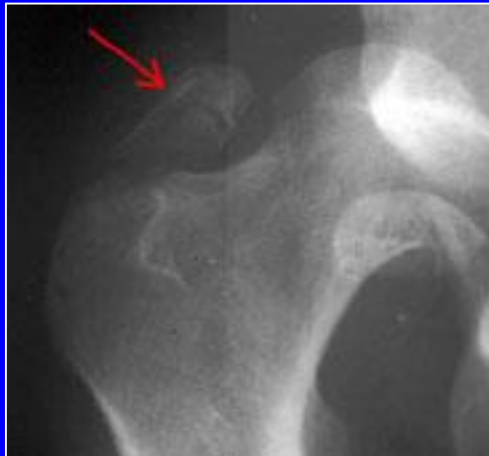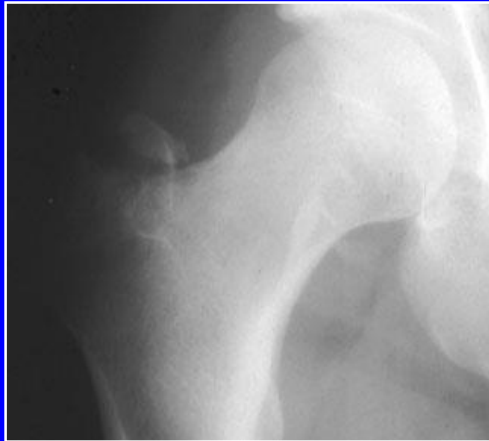Fracturas trocántero-diafisiarias



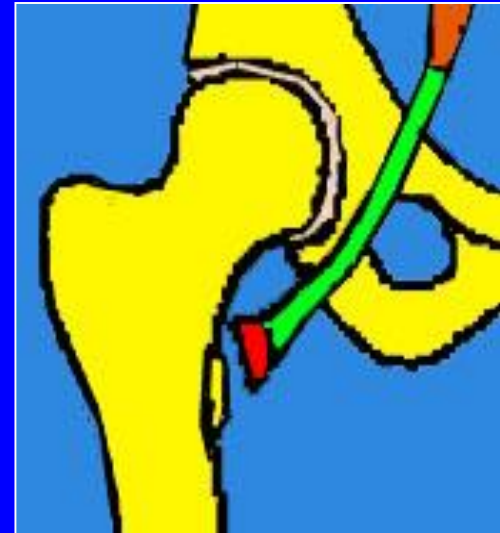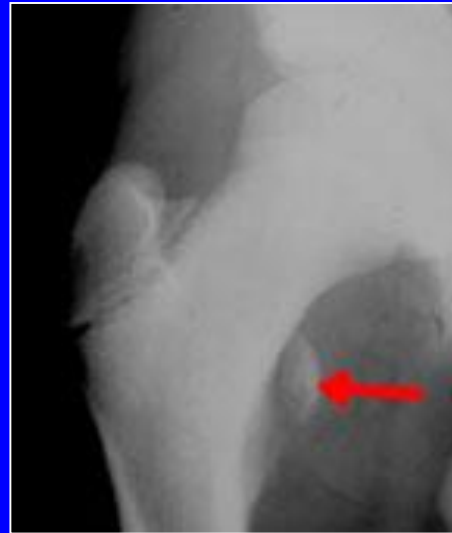
Fracturas subtrocantéricas



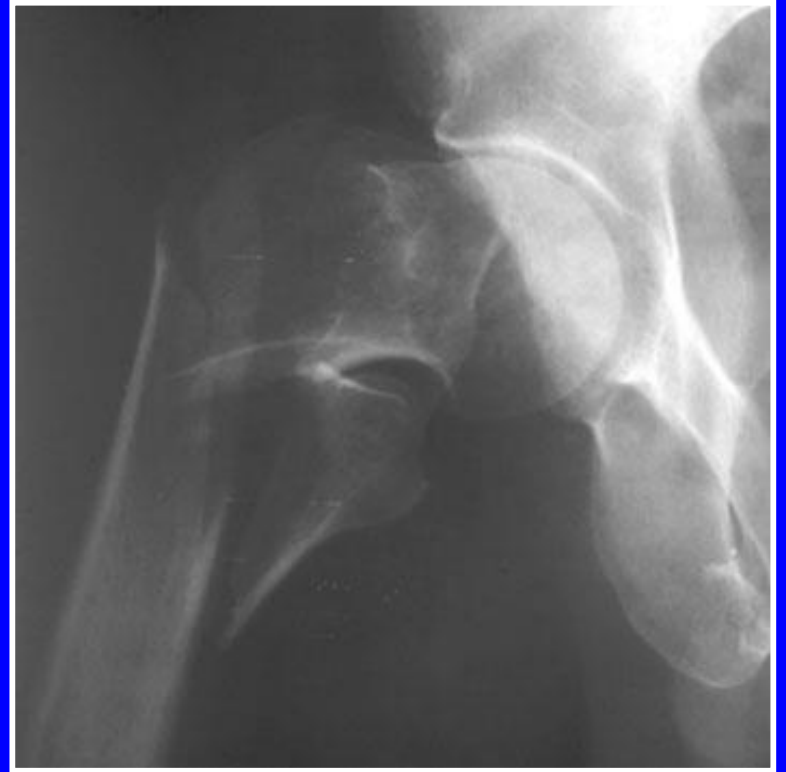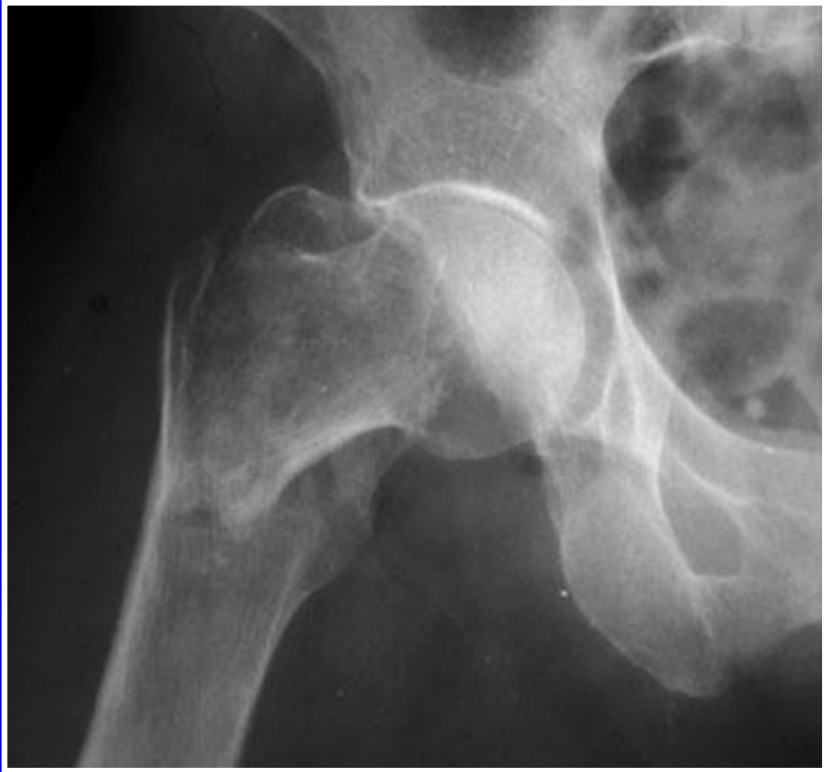Fracturas parcelares



Trocánter mayor



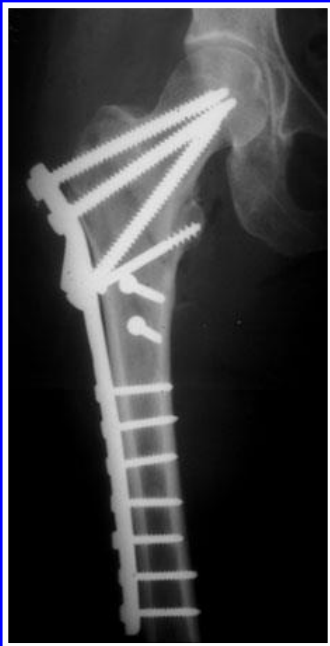Trocánter menor



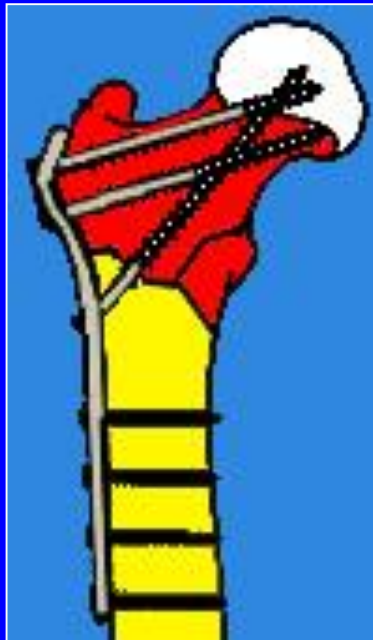Ejemplos de fracturas
pertrocanterianas

Tratamiento de las fracturas trocantéricas

- **Clavo placa de Judet**
(Adultos hasta los 65 años)



Placa de Judet

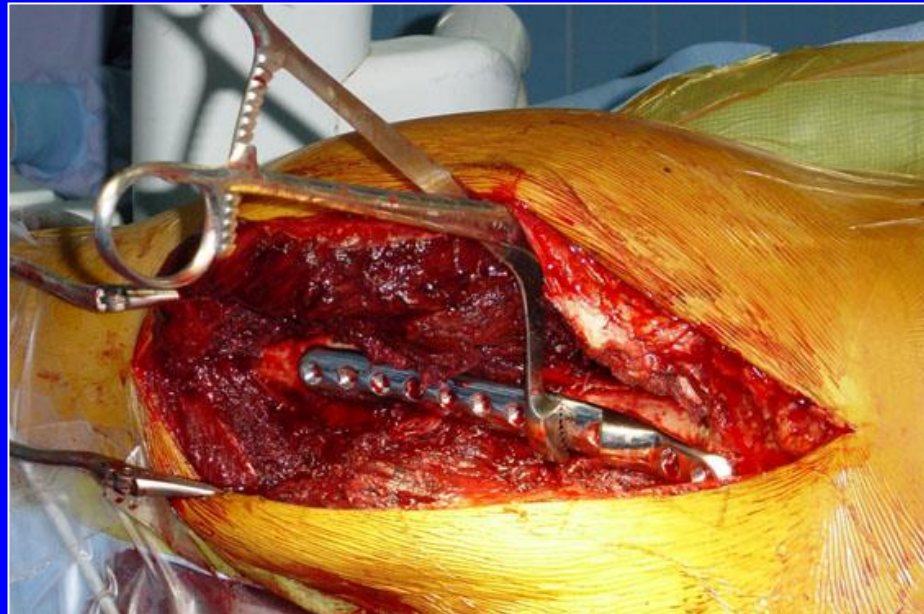
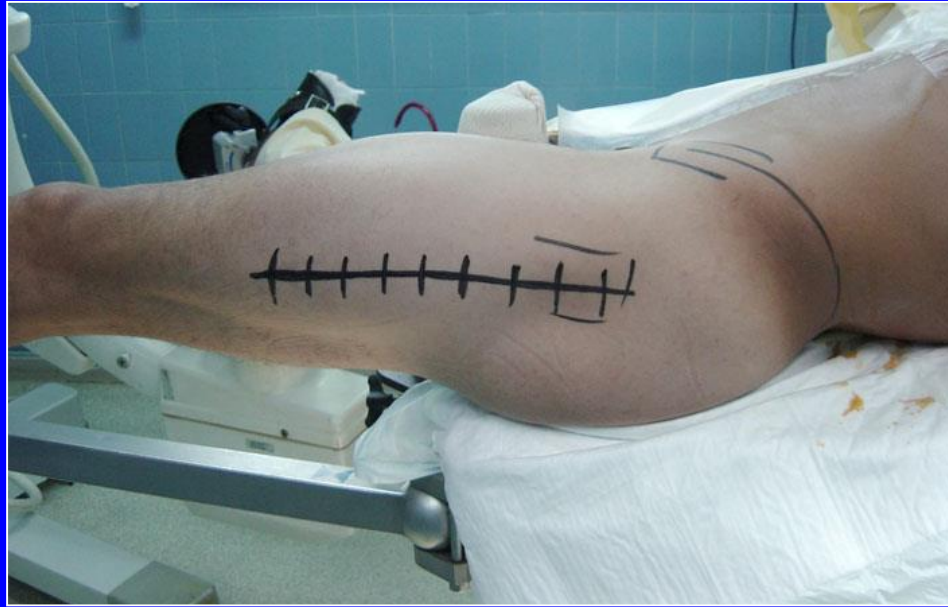
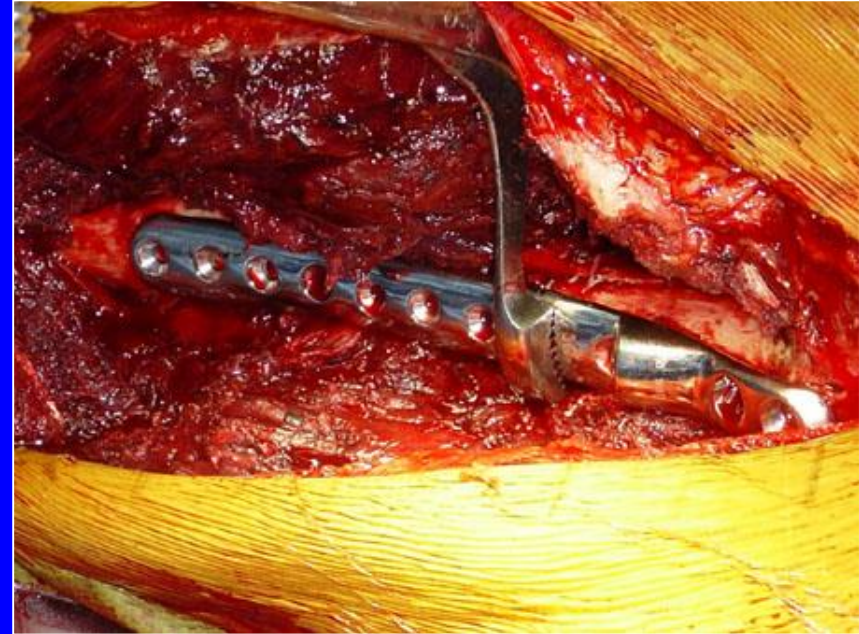
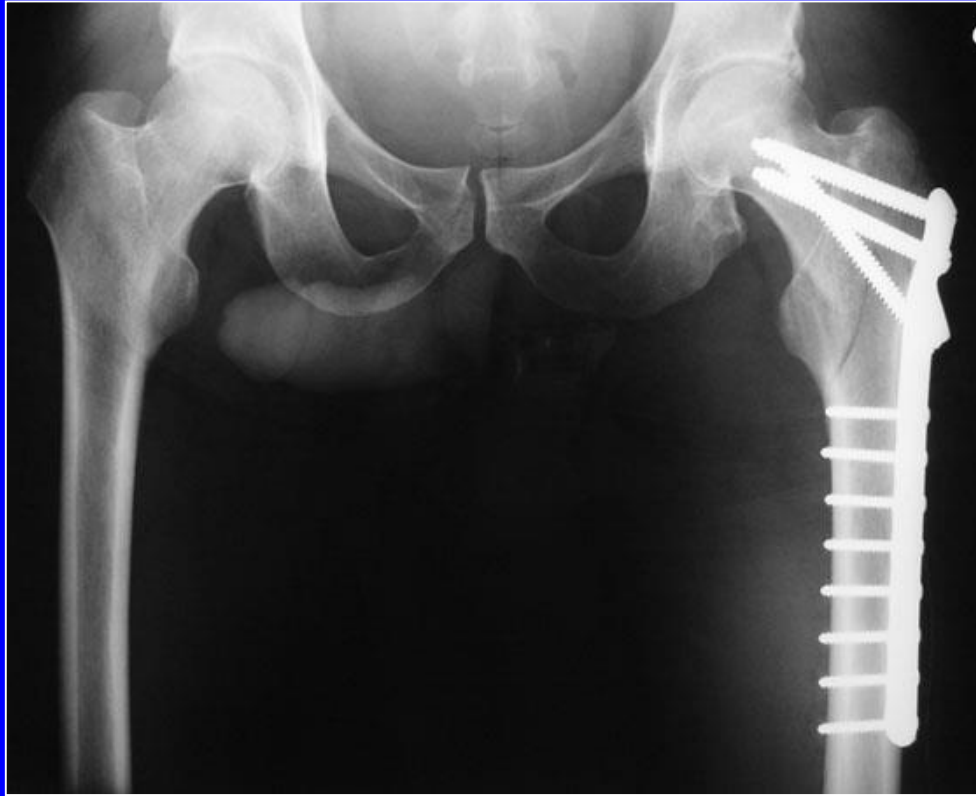
Placa de Chiron



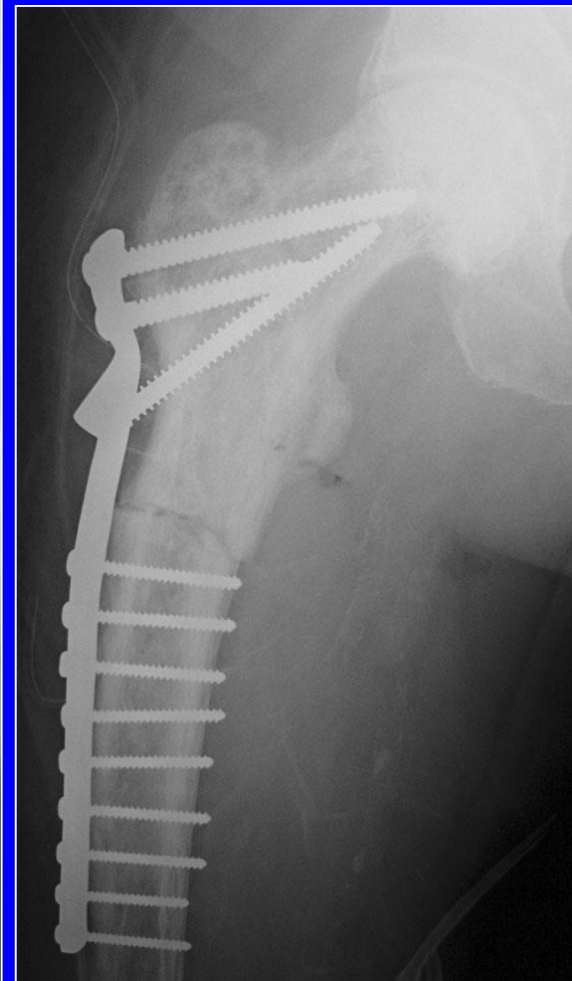
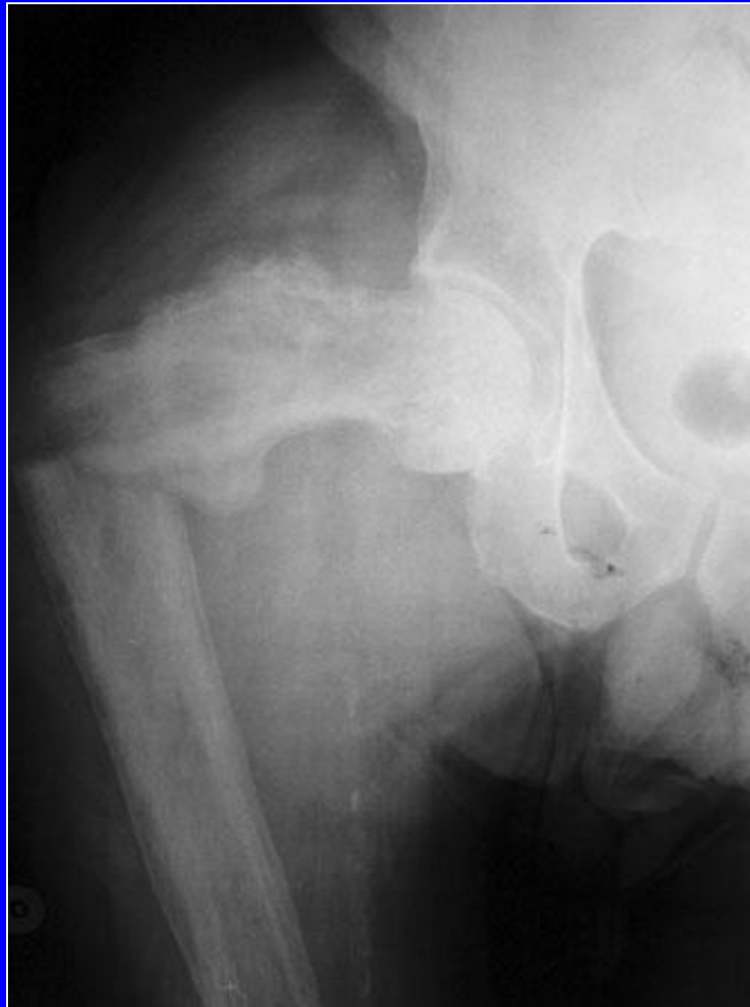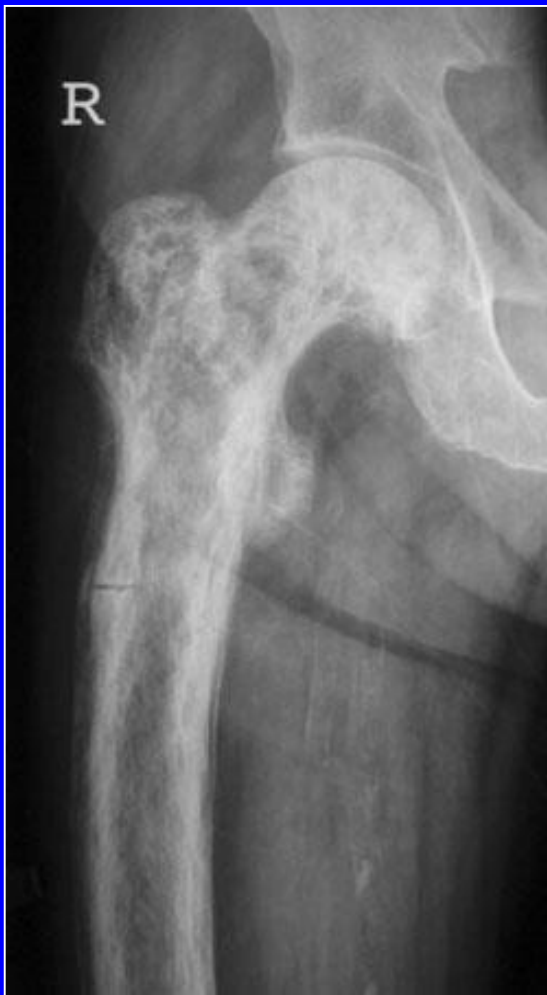Clavo a presión

Colocación de una placa de Judet sobre mesa ortopédica con tracción

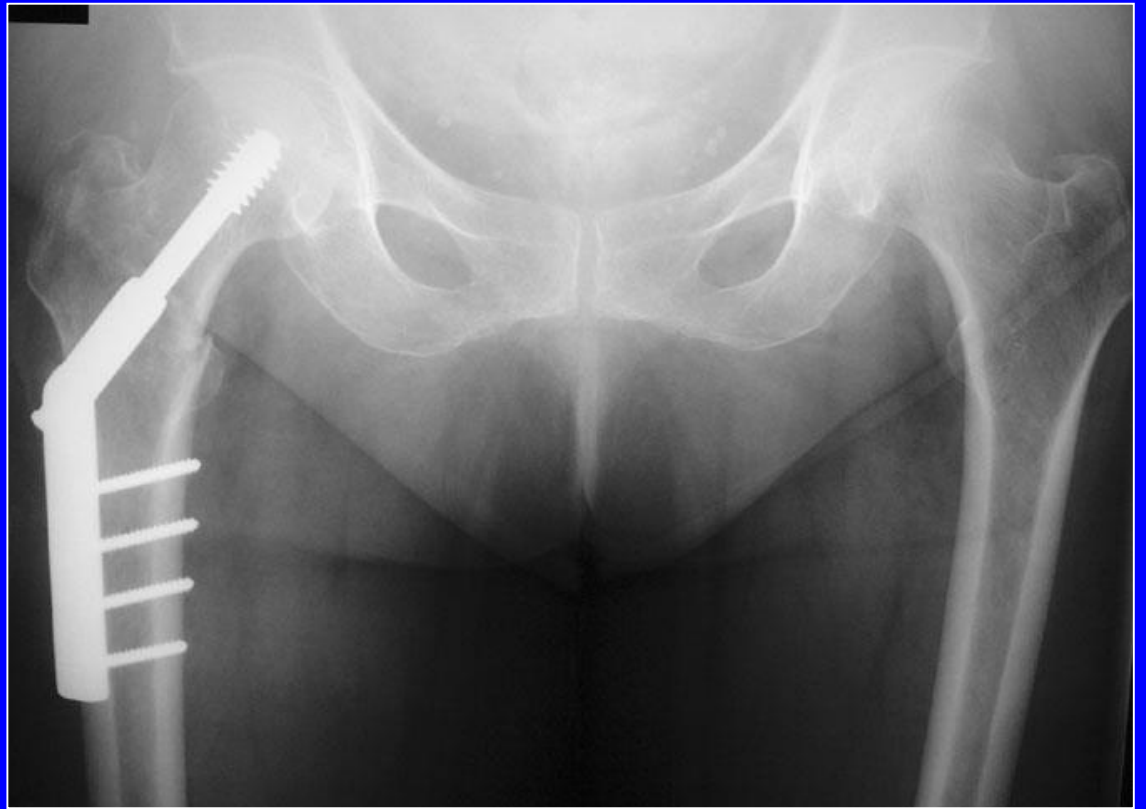
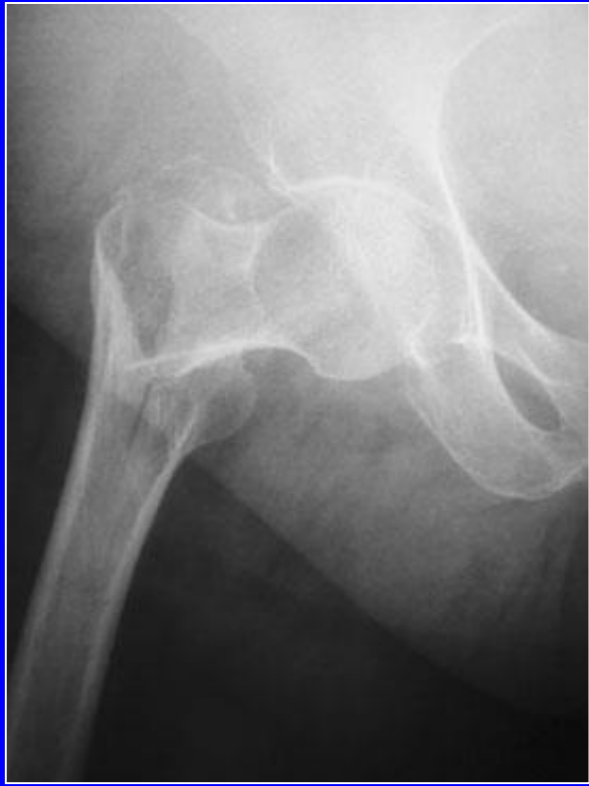



fotos J. Chouteau

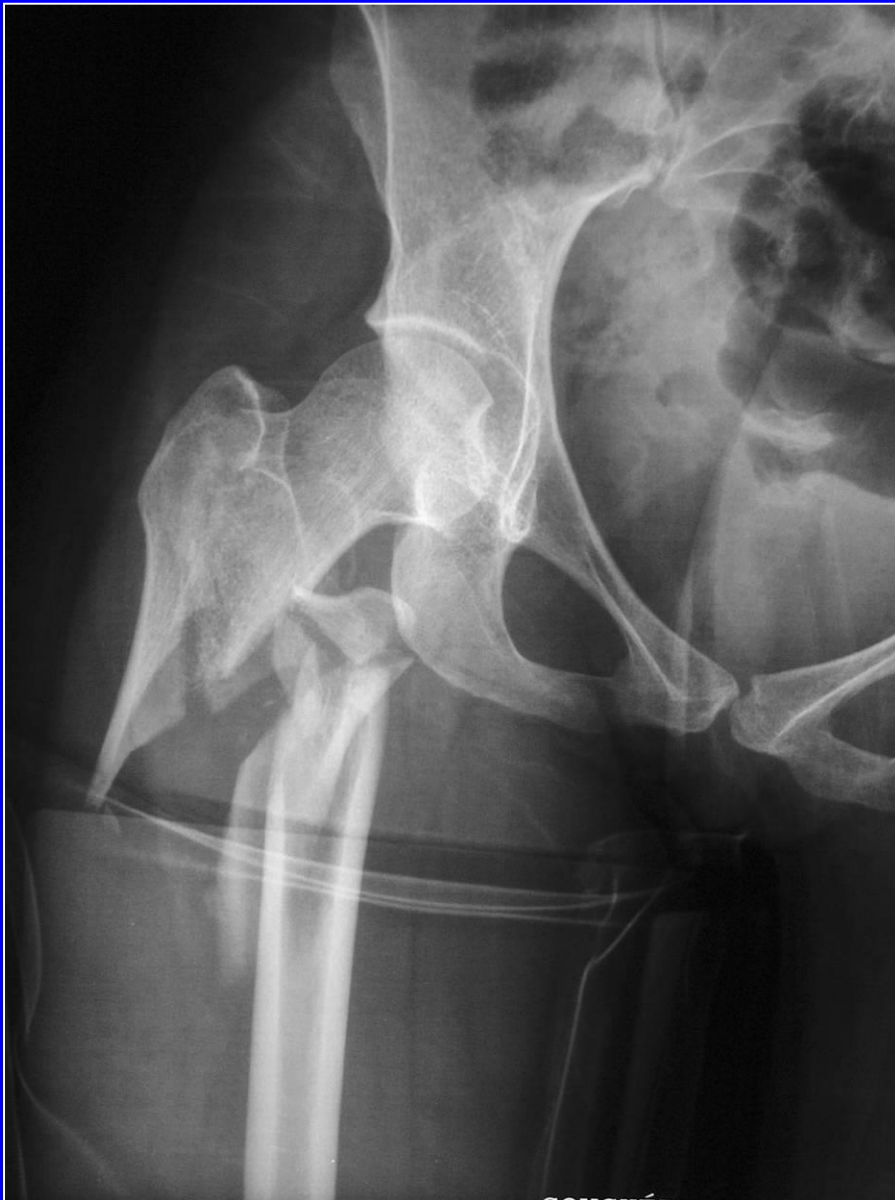

Fractura infra-trocantérica, paciente con enfermedad de Paget: placa de Judet

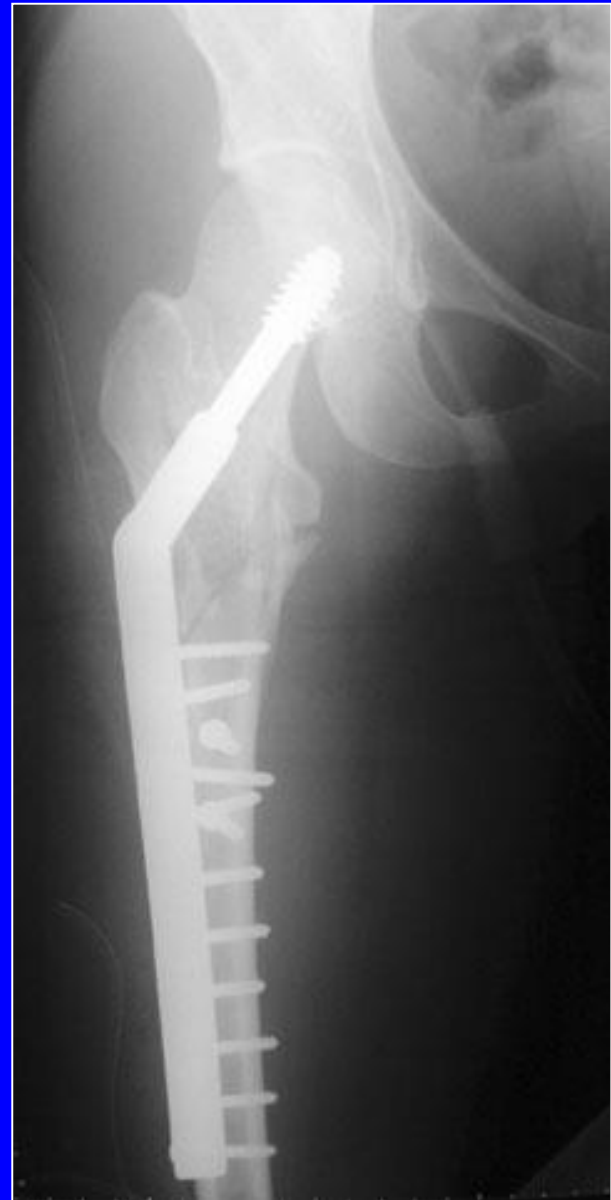

Fractura trocanteriana

Tornillo-placa DHS




Fractura per e infra-trocantérica

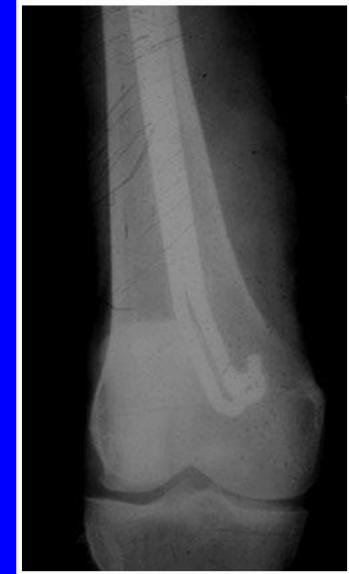
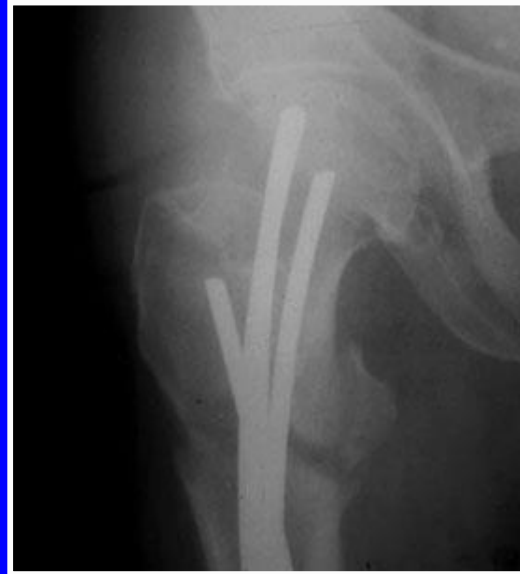
DHS larga

Tratamiento de las fracturas trocántéricas

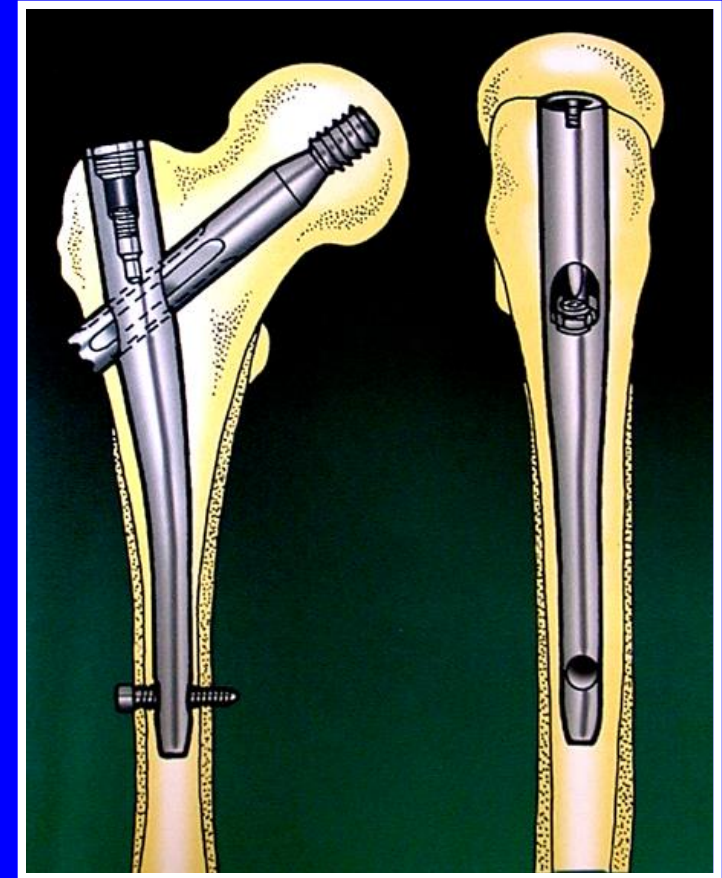
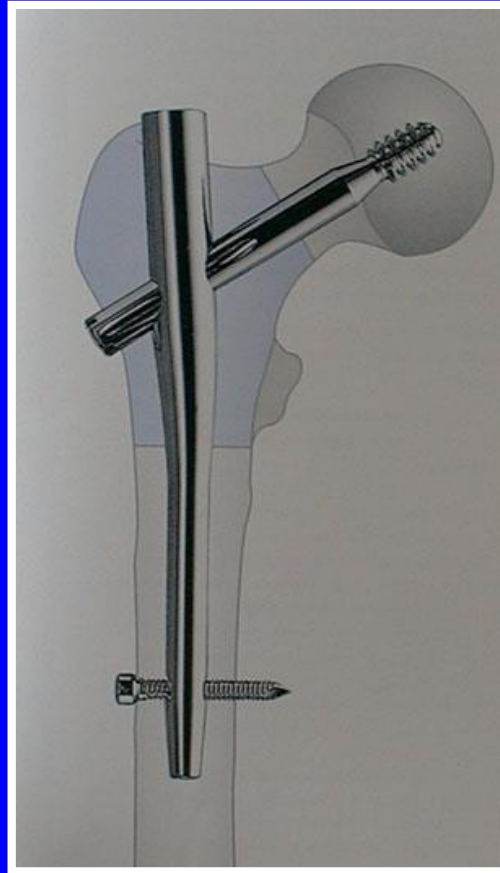

Clavos de Ender (pacientes de edad avanzada y niños)



Clavos elásticos introducidos debajo del cóndilo interno, en abanico dentro del cuello

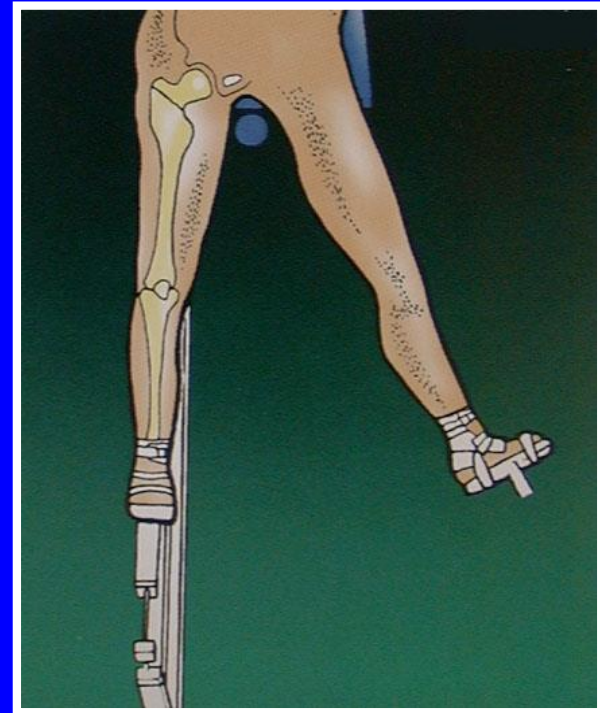
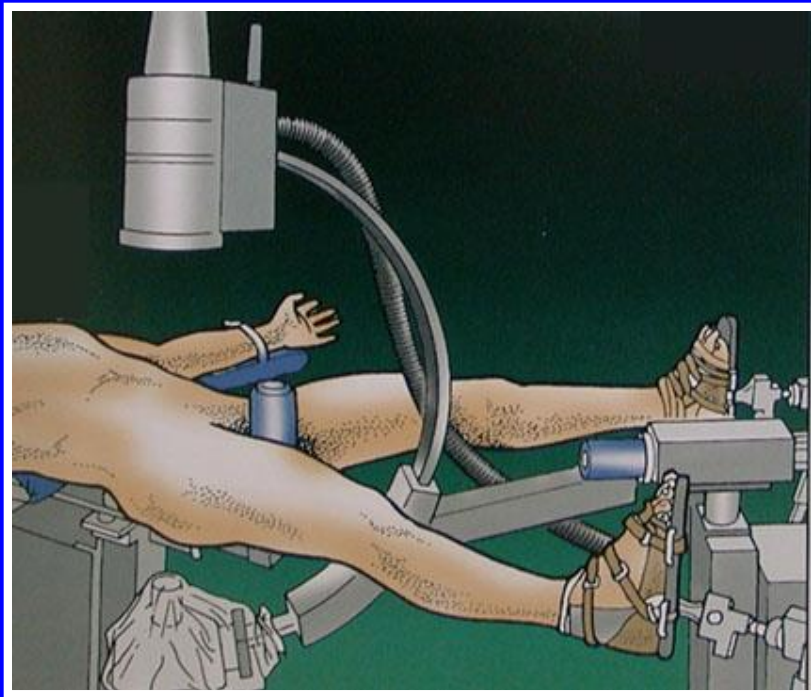
Tratamiento de las fracturas trocantéricas



Clavo Gamma

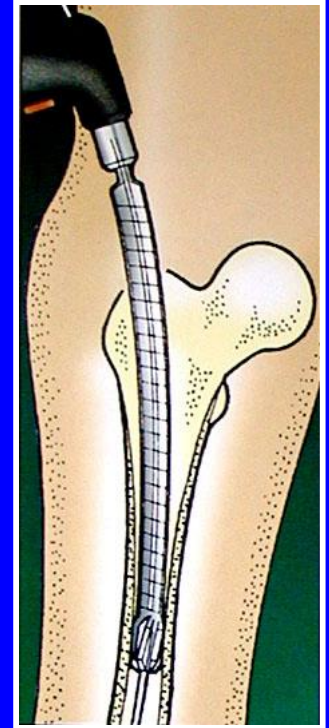
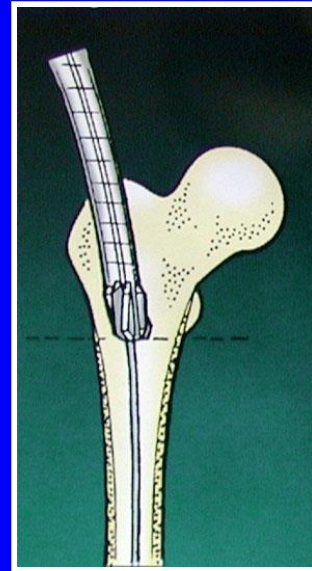
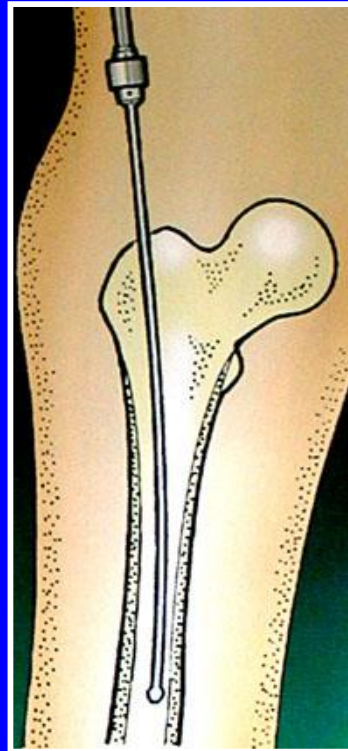
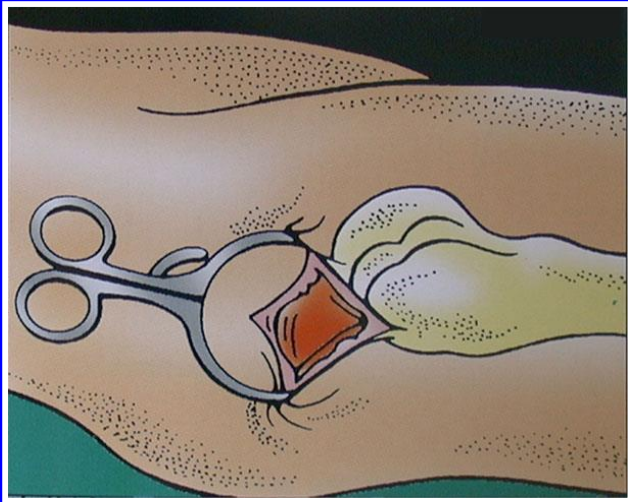
Técnica quirúrgica del clavo Gamma

Instalación sobre mesa ortopédica



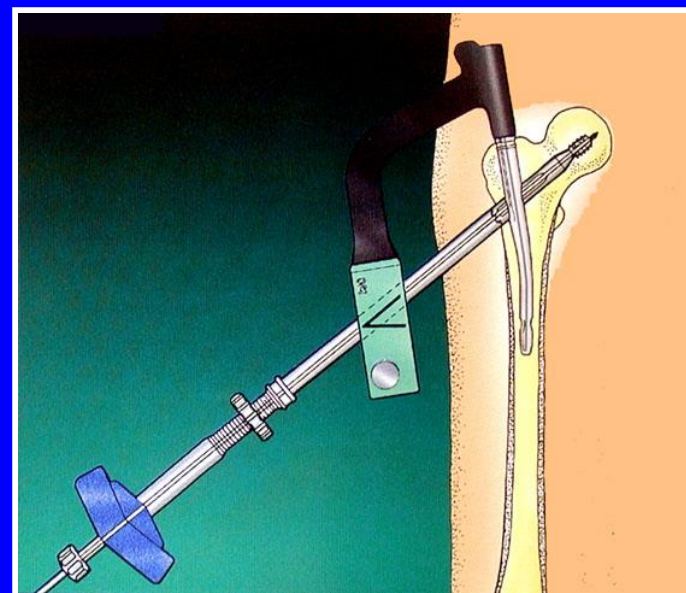
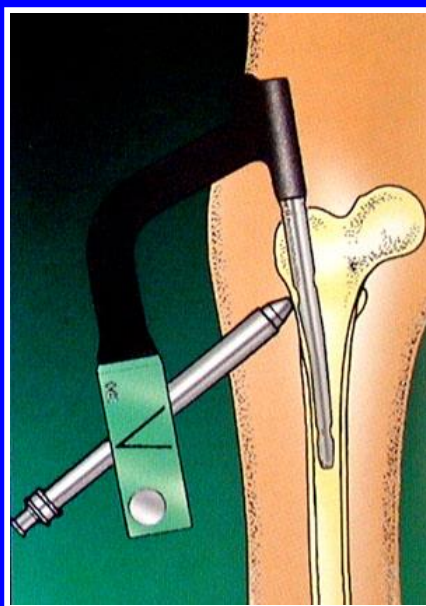
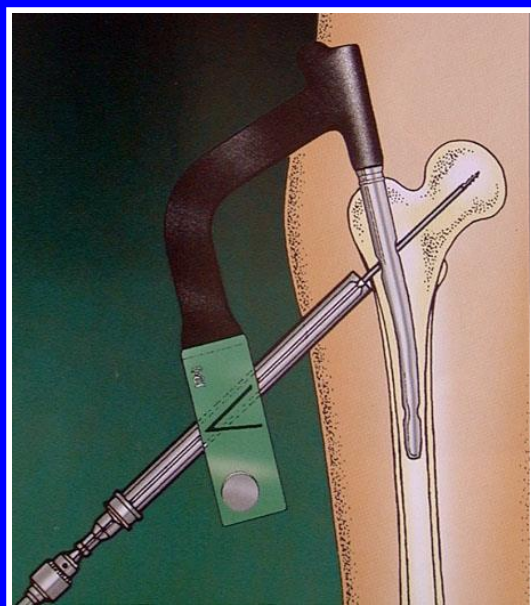
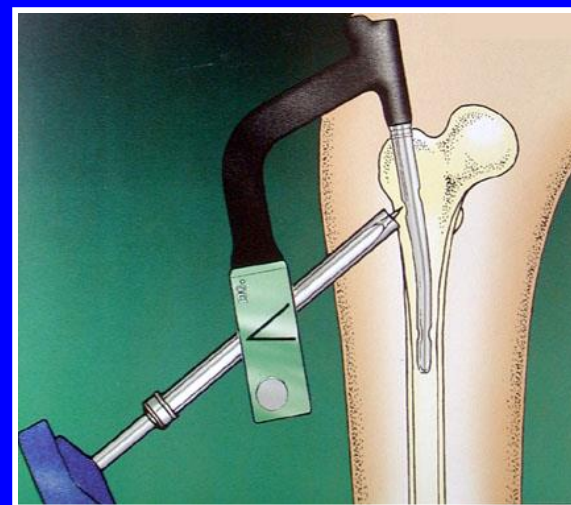

Tracción, reducción, control radioscópico de frente y de perfil

Técnica quirúrgica del clavo Gamma



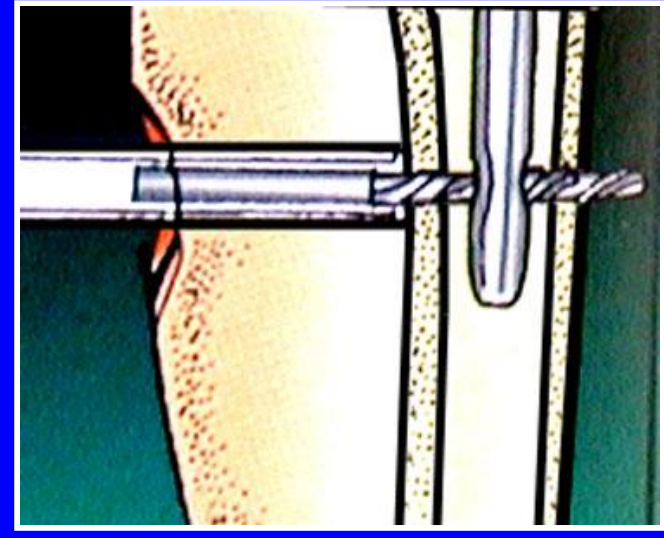
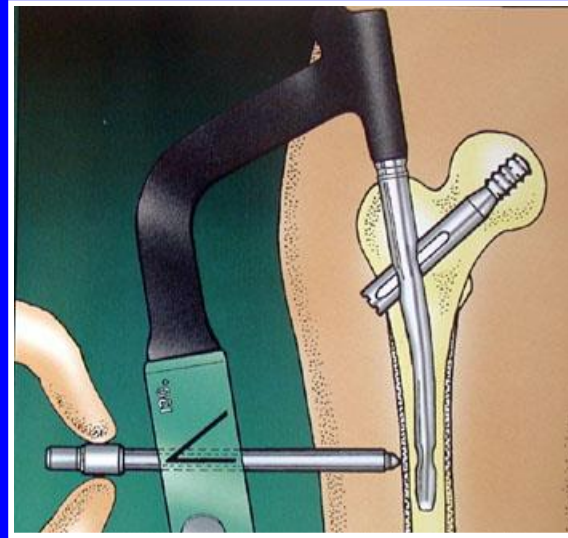
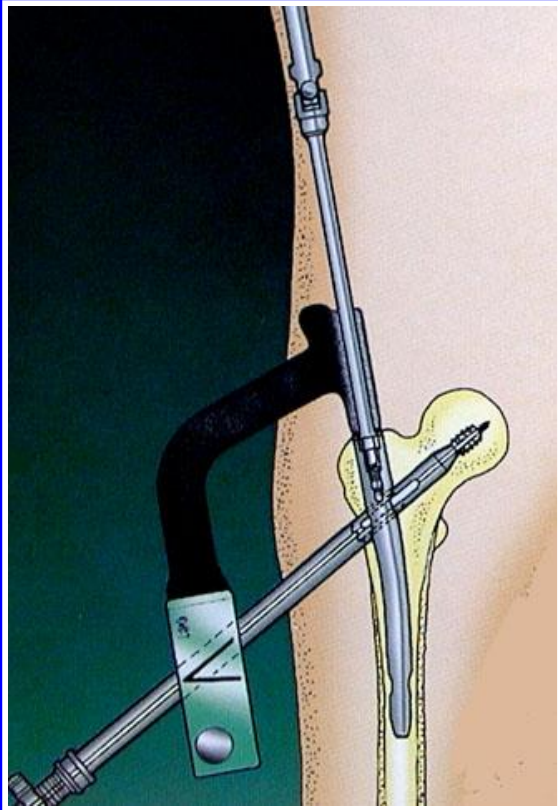
Fresado del canal diafisiario

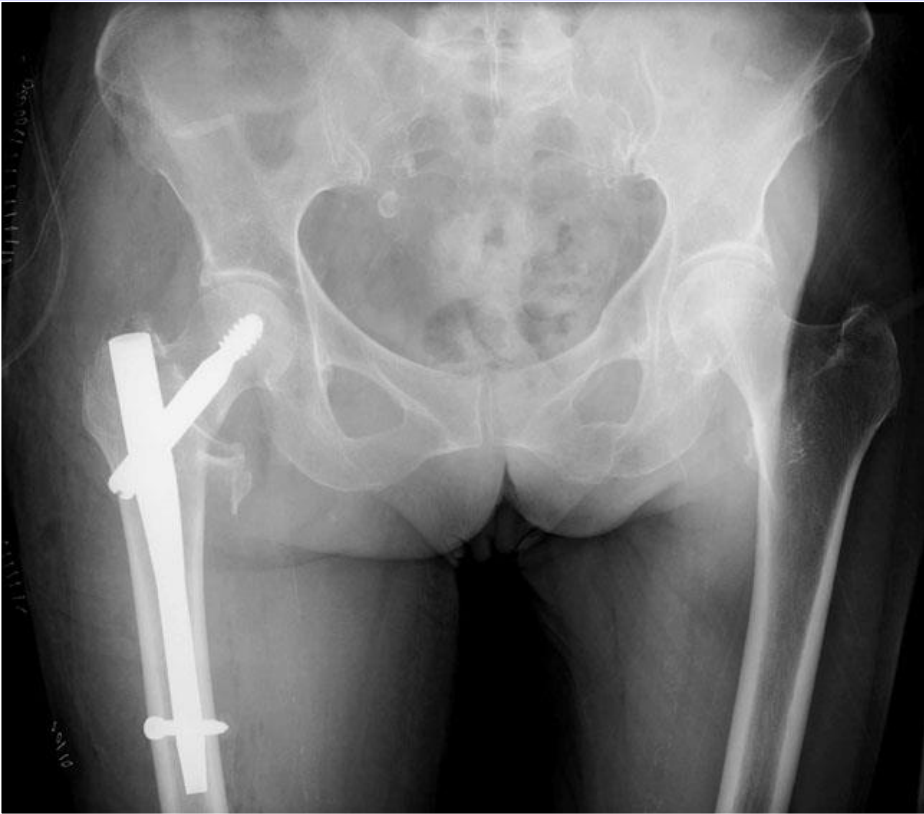
Introducción del clavo y fresado del cuello

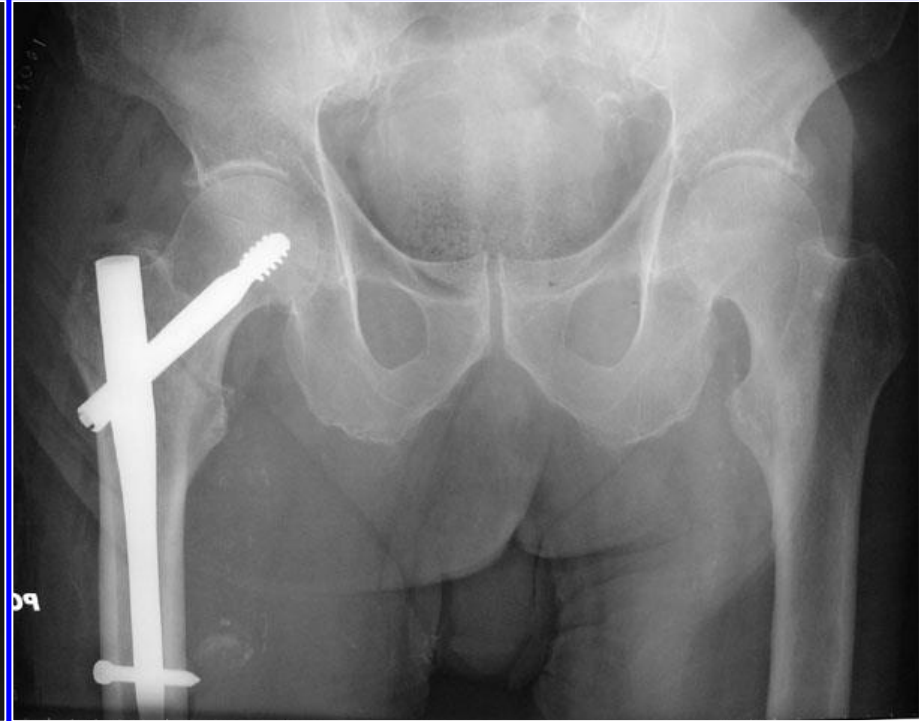
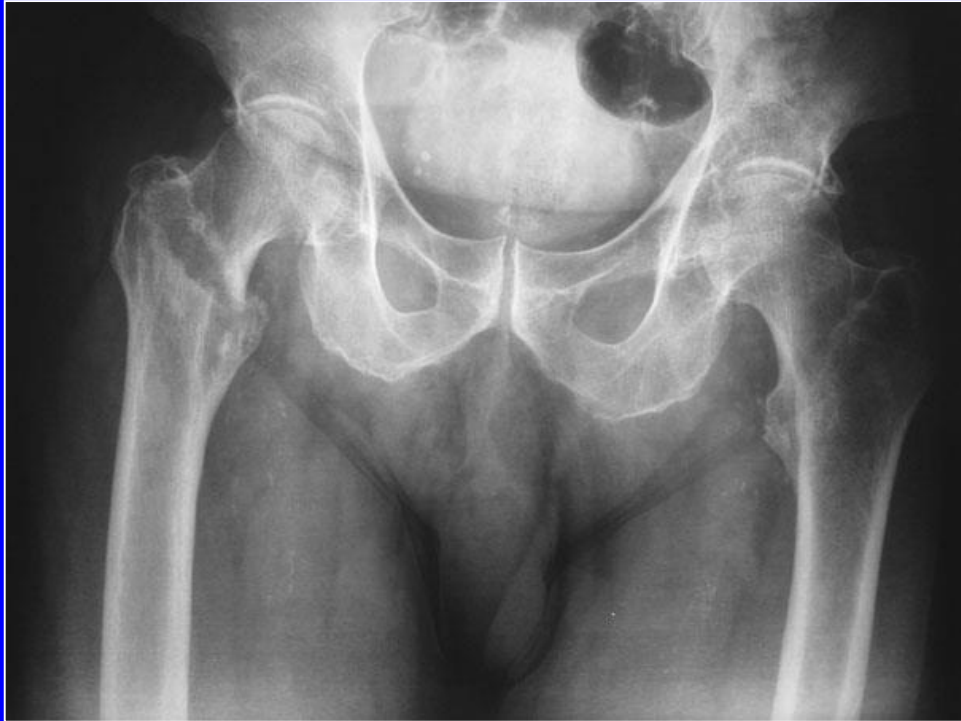

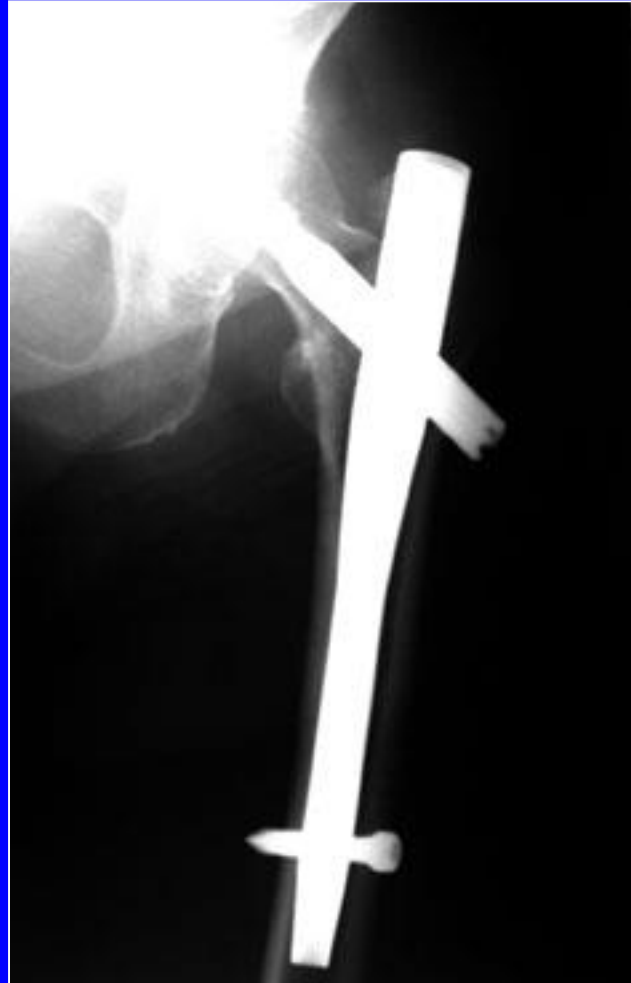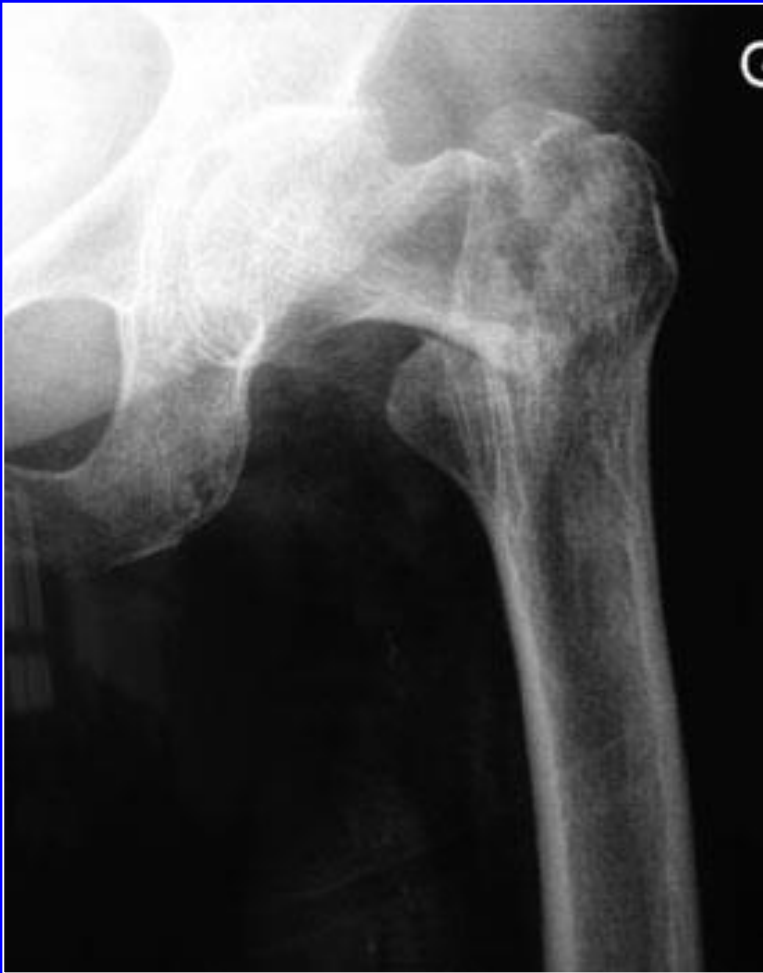Introducción del clavo cefálico

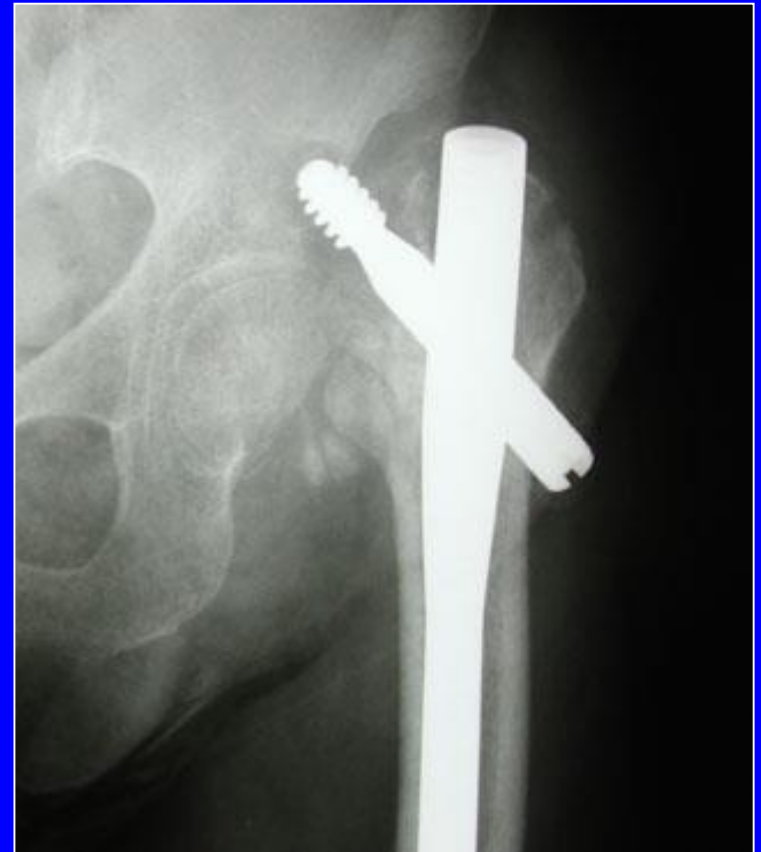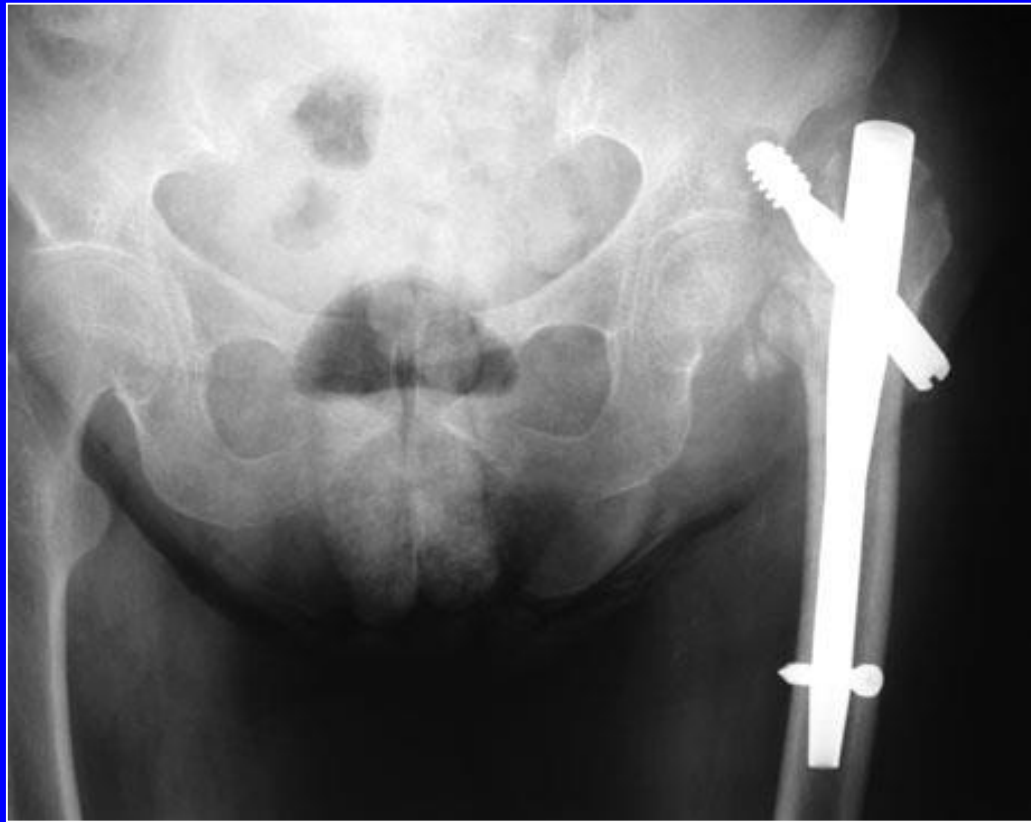
Fijación inferior por 1 o 2 tornillos



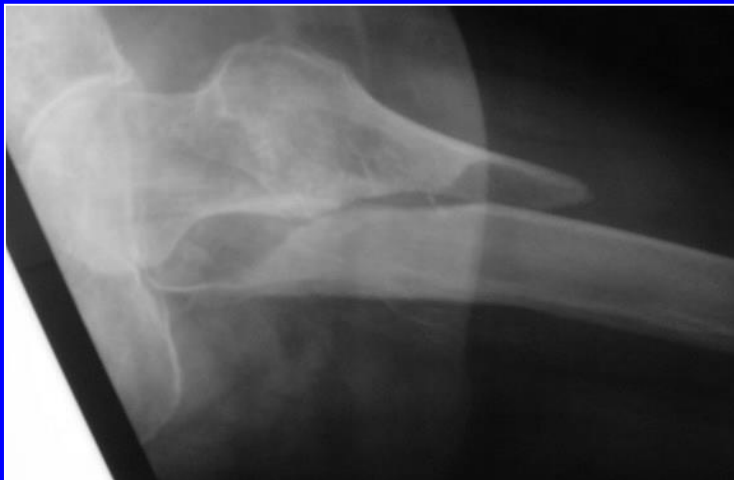
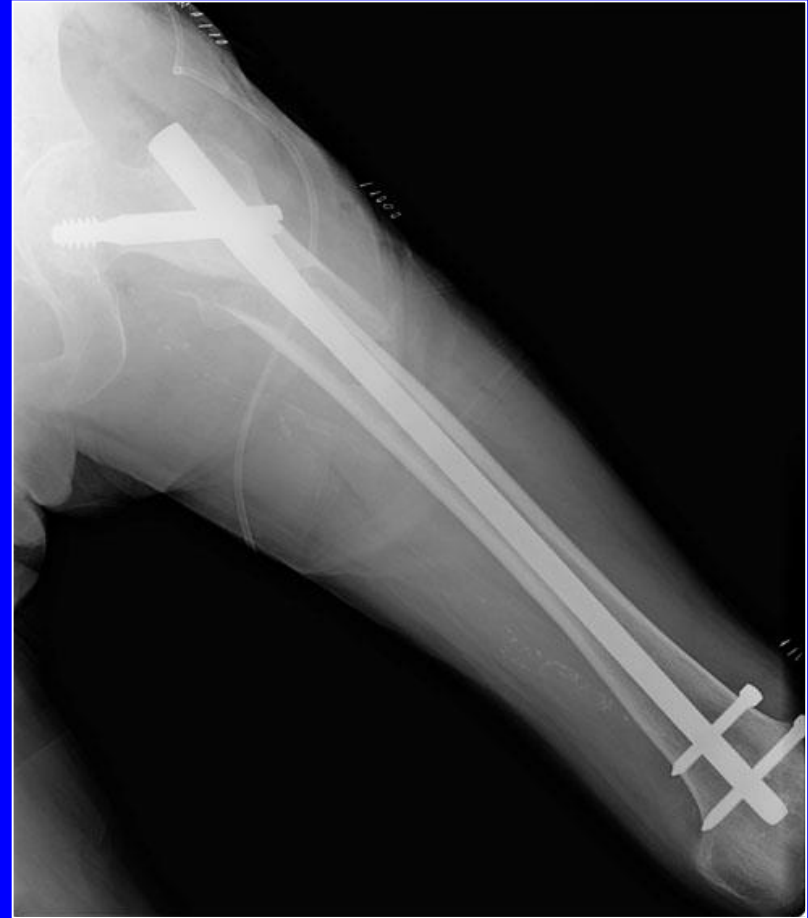
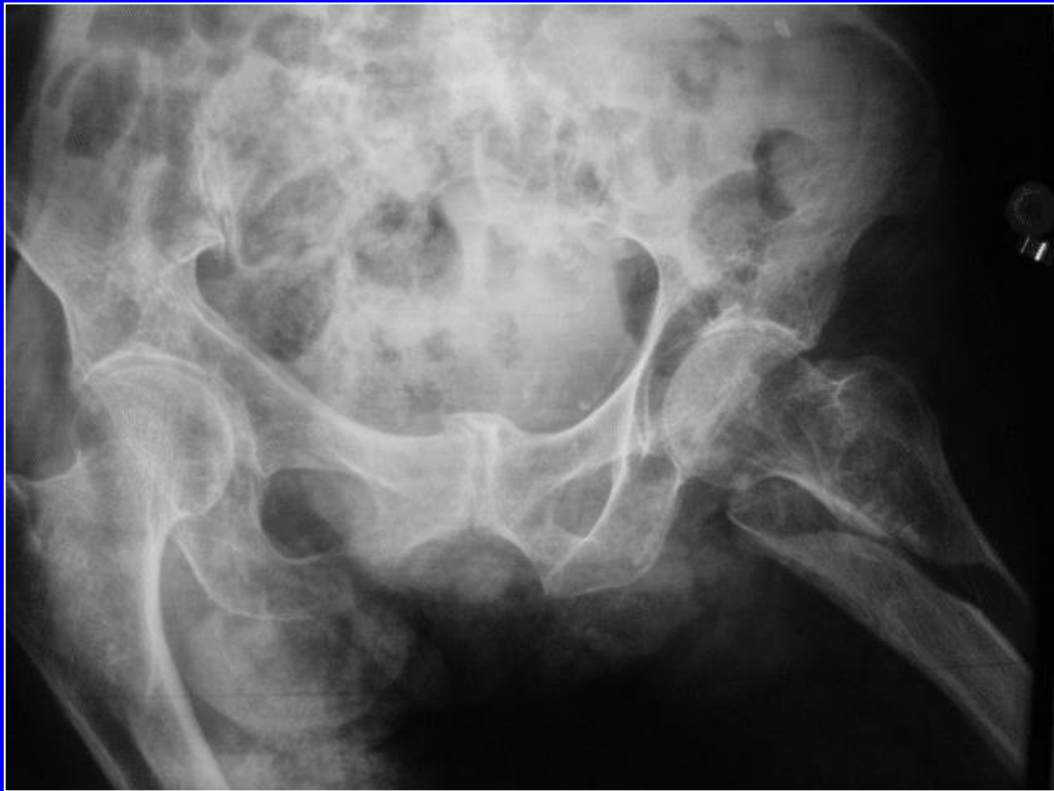





Accidente ocurrido después de un clavo gamma:
Desmontaje de la osteosíntesis



Clavo gamma largo

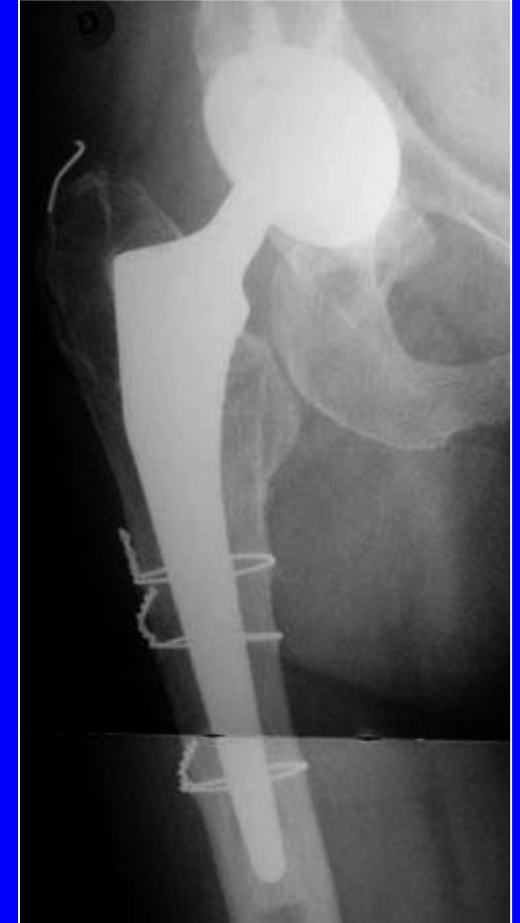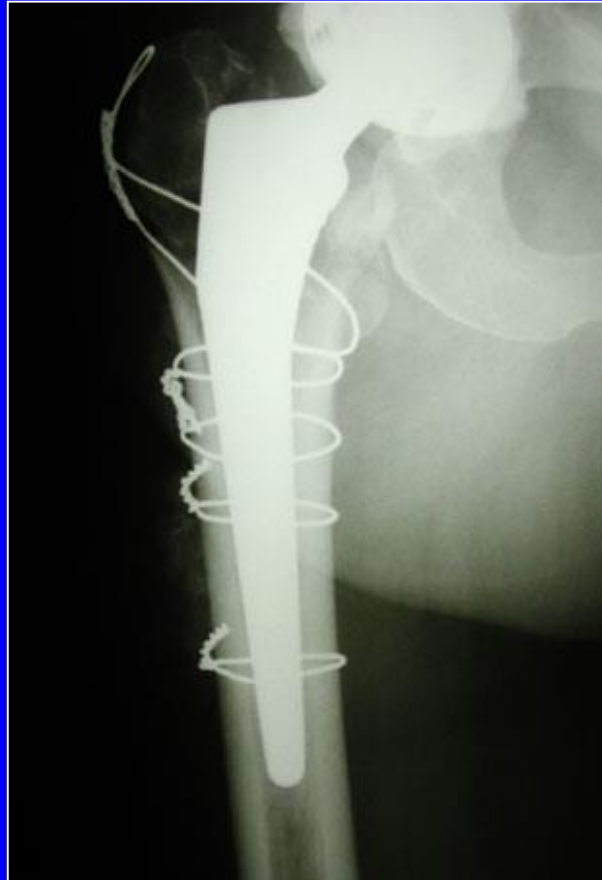
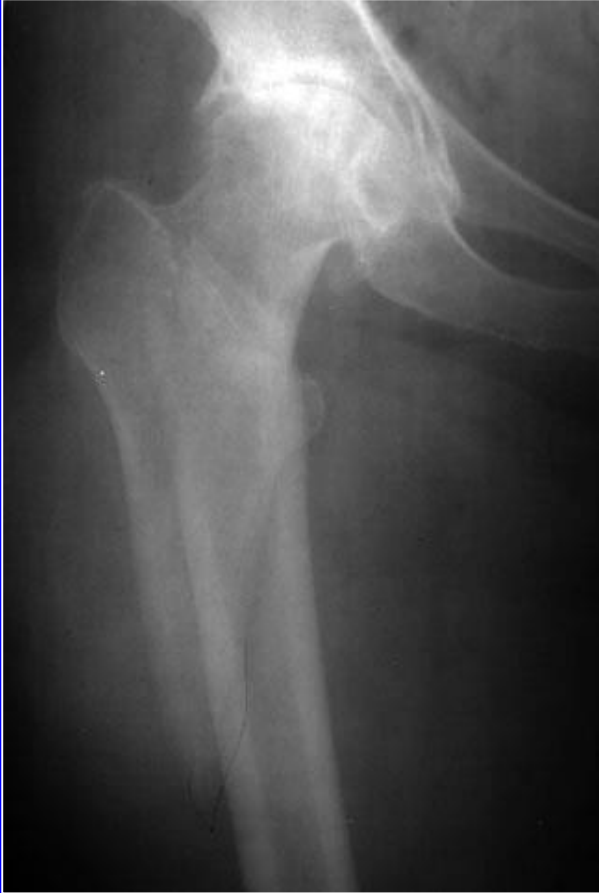Evolución de las fracturas trocánterianas

Pseudoartrosis raras

Callos viciosos (asociados a la técnica operatoria)

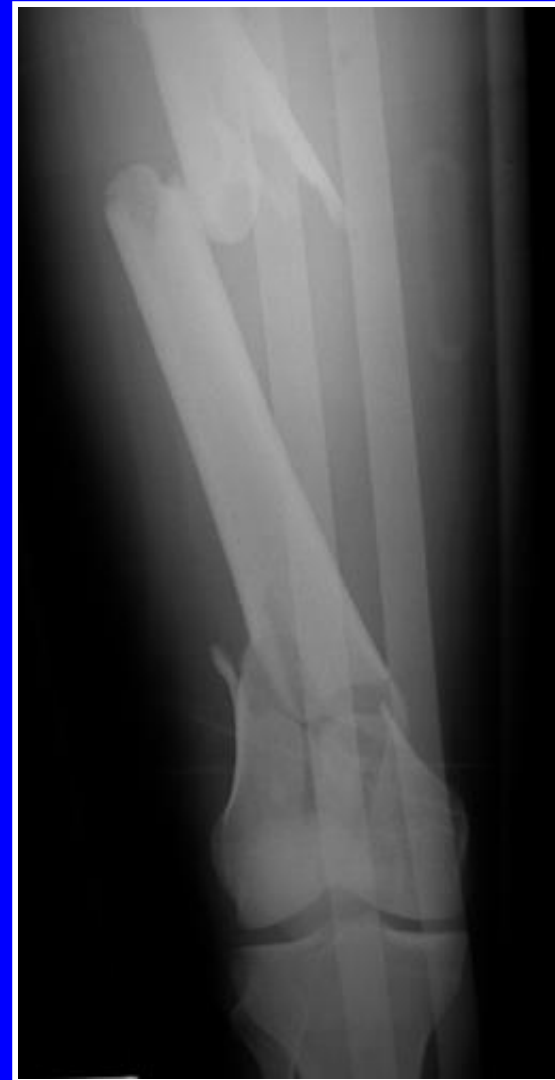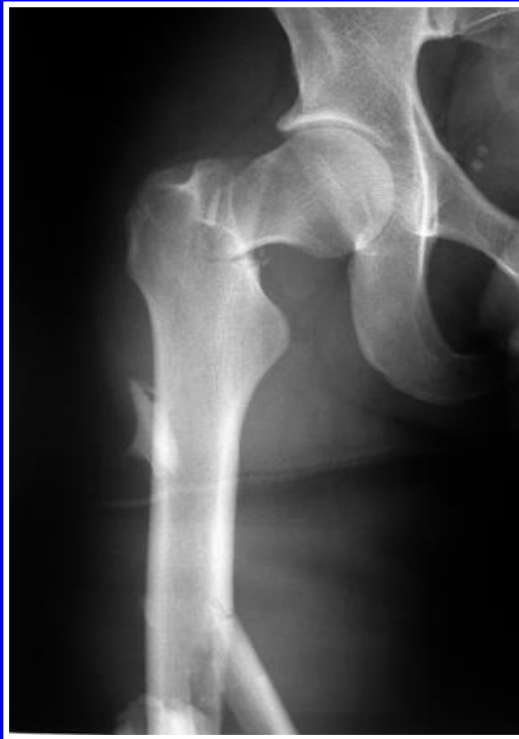- Desmontajes secundarios**
- Apoyo precoz**

Otros posibles métodos de tratamiento: las prótesis

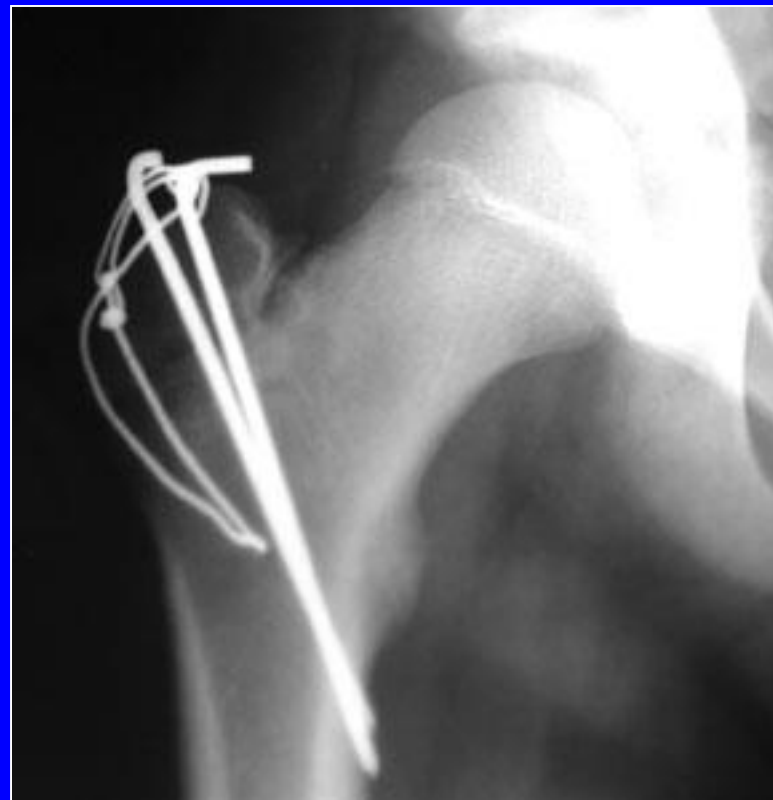
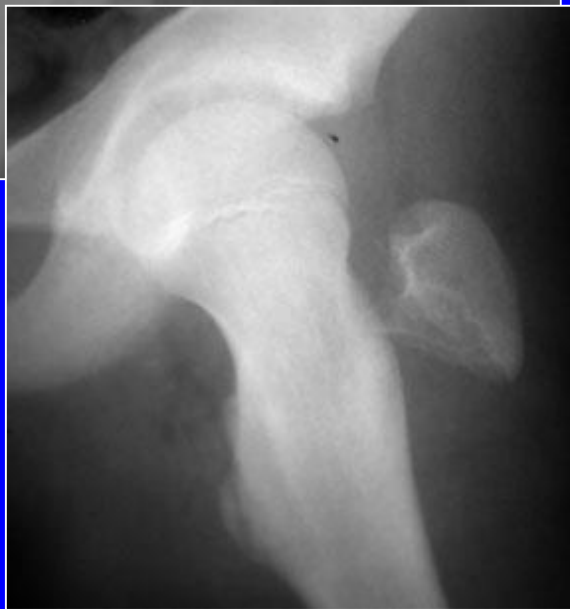
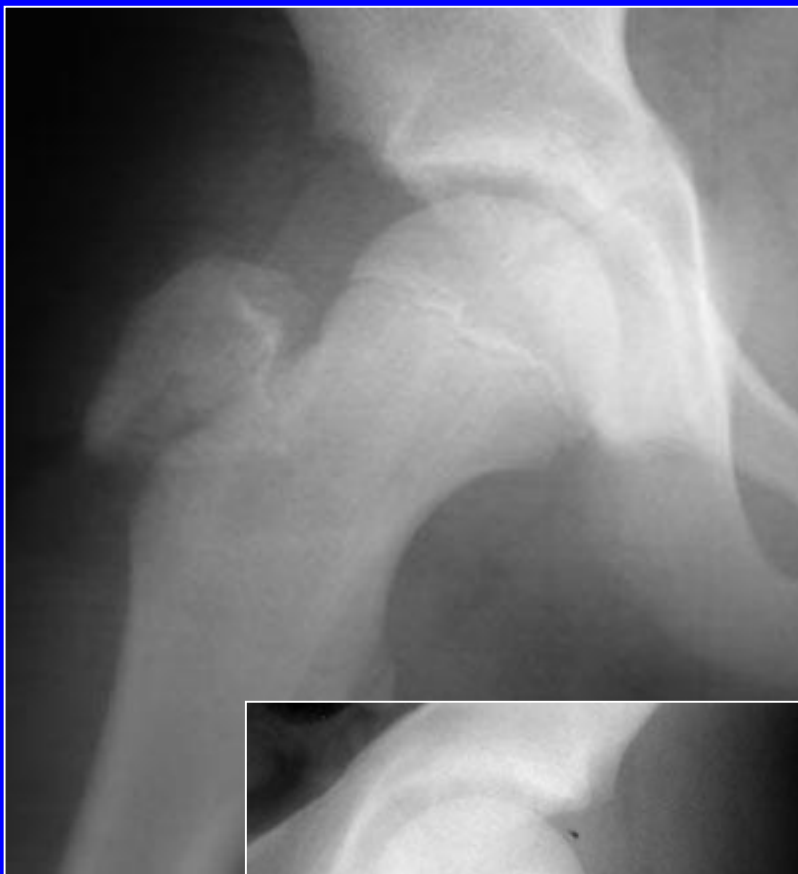Ejemplo de una fractura subtrocantérica, en un paciente con la cadera rígida por una coxartrosis: prótesis total mas cerclaje con hilo metálico

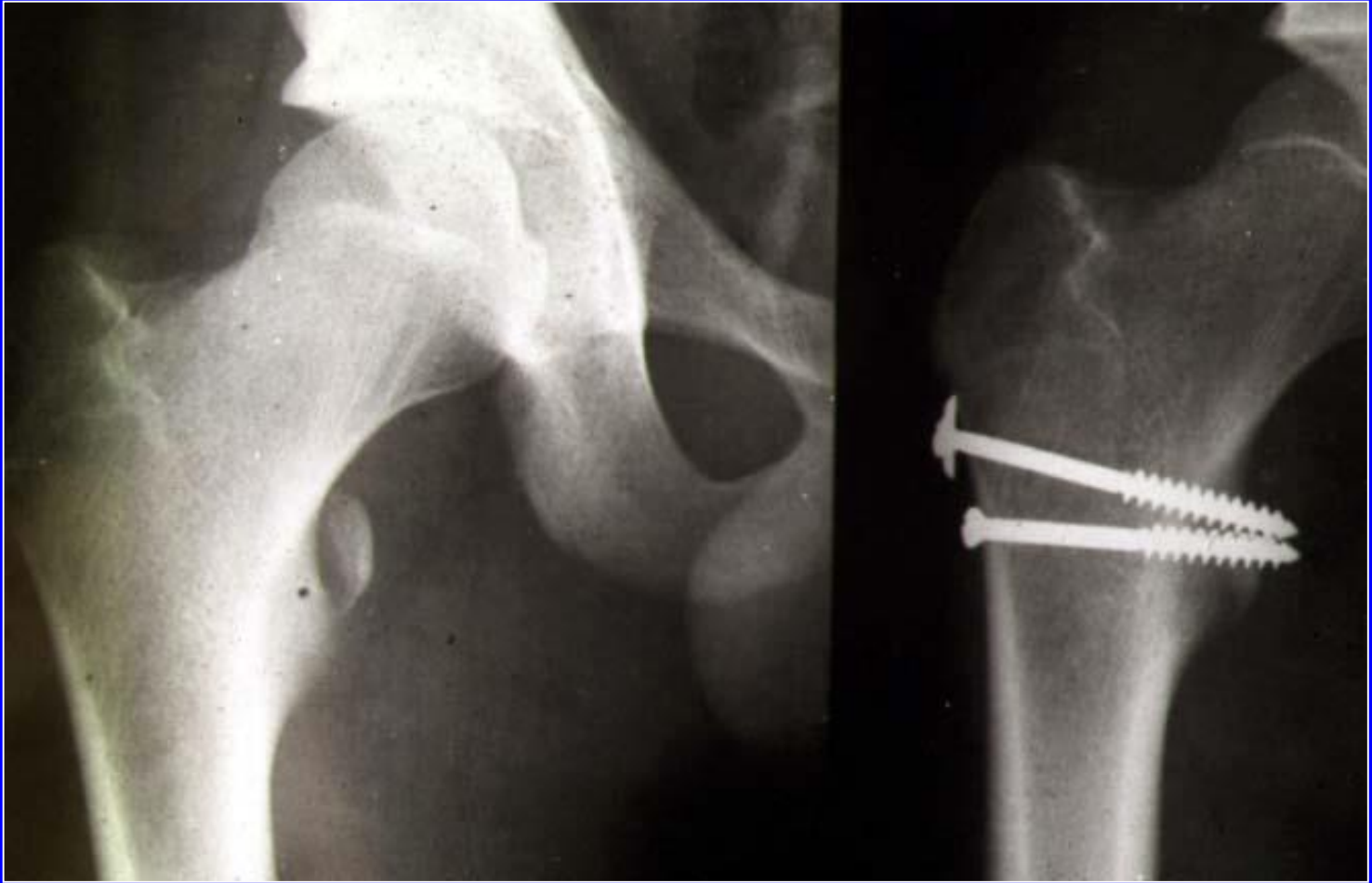
Fractura del cuello asociada a las fracturas diafisiarias



Fracturas parcelares

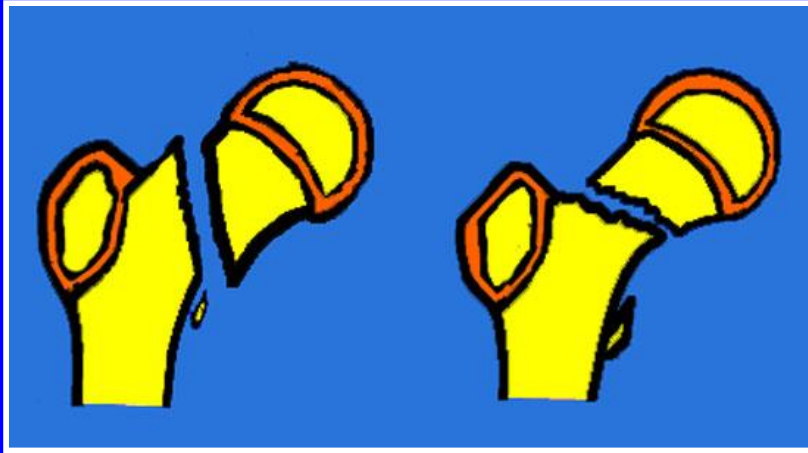


Fractura del
trocánter mayor

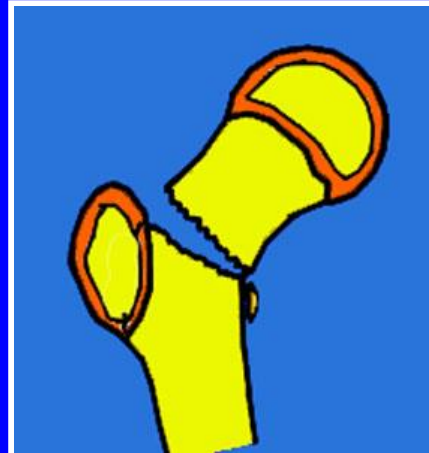


Fractura del trocánter menor: tornillos

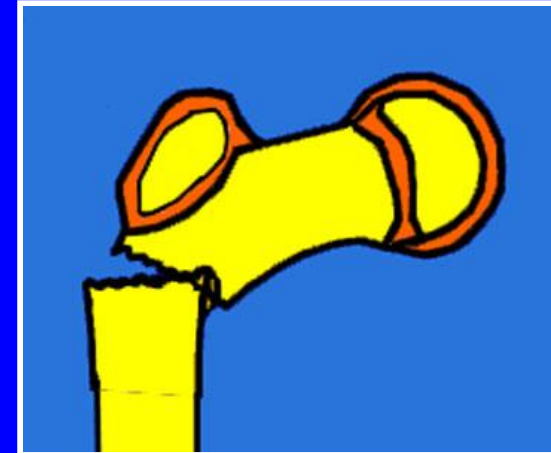
Fracturas del niño



Fracturas cervicales

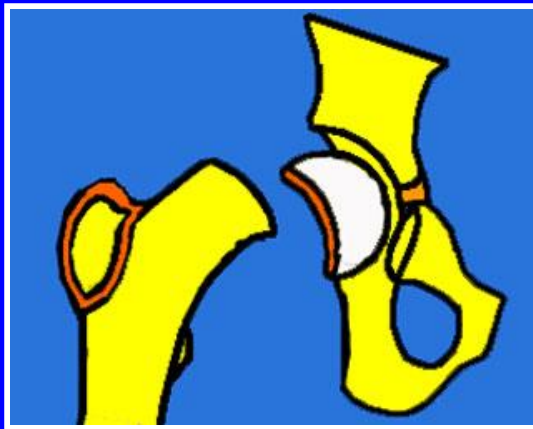

Basi-cervical

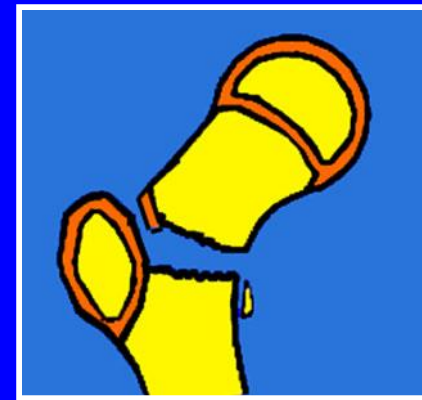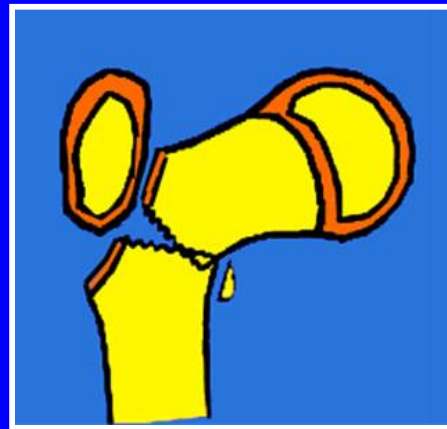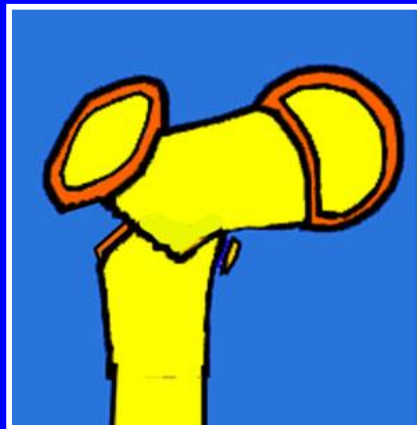


Subtrocantérica

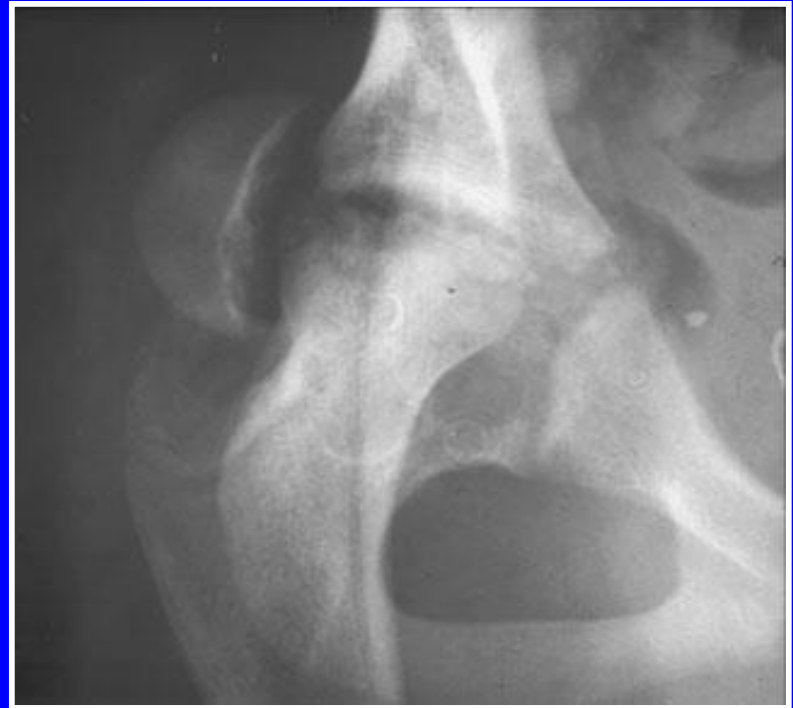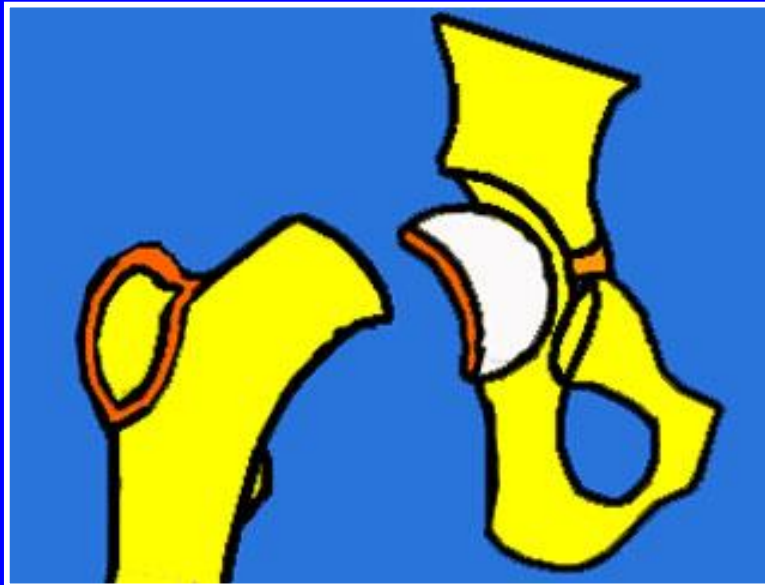Fracturas del niño



Salter-Harris I



Fracturas-desprendimientos epifisarios



Salter-Harris tipo I

¿Cuál es el tratamiento más adecuado para las fracturas pertrocantéricas en un paciente de 60 años?

- A - La tracción ósea hasta la consolidación**
- B - La inmovilización con un yeso pelvi-pédico**
- C - La implantación de una prótesis cefálica**
- D - Una osteosíntesis con un clavo placa**
- E - Ninguna de las respuestas precedentes**

¿Cuál es el tratamiento más adecuado para las fracturas pertrocantéricas en un paciente de 60 años?

- A - La tracción ósea hasta la consolidación**
- B - La inmovilización con un yeso pelvi-pédico**
- C - La implantación de una prótesis cefálica**
- D - Una osteosíntesis con un clavo placa**
- E - Ninguna de las respuestas precedentes**

El examen radiográfico de un paciente que presenta una fractura de acetábulo debe acompañarse, además de la radiografía de frente, de:

- A- Una placa de 3/4 póstero-interna, u "obturatriz"**
- B- Una placa de 3/4 póstero-externa, o "alar"**
- C- Un falso perfil de Lequesne**
- D- Una urografía endovenosa**
- E- Una radiografía en abducción de la cadera**

El examen radiográfico de un paciente que presenta una fractura del acetábulo debe acompañarse, además de la radiografía de frente, de:

- A- Una placa 3/4 póstero-interna, u "obturatriz"**
- B- Una placa 3/4 póstero-externa, o "alar"**
- C- Un falso perfil de Lequesne**
- D- Una urografía endovenosa**
- E- Una radiografía en abducción de la cadera**

En caso de fractura sub-capital GARDEN I:

- A-** La cabeza femoral esta en coxa valga
- B-** La cabeza femoral está impactada en el reborde inferior del cuello del fémur
- C-** El trazo de la fractura es vertical
- D-** El riesgo de necrosis de la cabeza femoral es importante en el paciente joven
- E-** Ninguna de las respuestas anteriores

En caso de fractura sub-capital GARDEN I:

- A-** La cabeza femoral está en coxa valga
- B-** La cabeza femoral está impactada en el reborde inferior del cuello del fémur
- C-** El trazo de la fractura es vertical
- D-** El riesgo de necrosis de la cabeza femoral es importante en el paciente joven
- E-** Ninguna de las respuestas anteriores

En el caso de fractura sub-capital GARDEN IV del cuello femoral:

- A-** La cabeza femoral está en coxa valga
- B-** La trazo de la fractura es horizontal impactada sobre el cuello
- C-** El riesgo de necrosis de la cabeza femoral es importante aún en los pacientes jóvenes
- D-** Un tratamiento con clavos de Ender está indicado, luego de la reducción, en pacientes jóvenes
- E-** Ninguna de las respuestas anteriores

En el caso de fractura sub-capital GARDEN IV del cuello del fémur

- A-** La cabeza femoral está en coxa valga
- B-** El trazo de la fractura es horizontal impactada sobre el cuello
- C-** El riesgo de necrosis de la cabeza femoral es importante aún en los pacientes jóvenes
- D-** Un tratamiento con clavos de Ender está indicado luego de la reducción en pacientes jóvenes
- E-** Ninguna de las respuestas anteriores

¿Cuál es la posible complicación principal de las fracturas pertrocantéricas luego de la osteosíntesis?

- A-** Osteonecrosis de la cadera
- B-** Pseudoartrosis
- C-** Coxartrosis post-traumática
- D-** Rigidez de la cadera
- E-** Complicaciones de decúbito

¿Cuál es la posible complicación principal de las fracturas pertrocantéricas luego de la osteosíntesis?

- A-** Osteonecrosis de la cadera
- B-** Pseudoartrosis
- C-** Coxartrosis post-traumática
- D-** Rigidez de la cadera
- E-** Complicaciones de decúbito

¿Cuál es el método terapéutico de elección en la senectud para una fractura de cuello femoral en coxa vara?

- A-** Reducción ortopédica e inmovilización con yeso
- B-** Osteosíntesis con clavos de Ender
- C-** Prótesis desde el inicio
- D-** Osteosíntesis con clavos-placa
- E-** Osteosíntesis con 3 tornillos

¿Cuál es el método terapéutico de elección en la senectud para una fractura de cuello femoral en coxa vara?

- A-** Reducción ortopédica e inmovilización con yeso
- B-** Osteosíntesis con clavos de Ender
- C-** Prótesis desde el inicio
- D-** Osteosíntesis con clavos-placa
- E-** Osteosíntesis con 3 tornillos

¿Cuál es el método terapéutico de elección en un paciente de 30 años que presenta una fractura del cuello femoral desplazada en varo

- A-** Reducción ortopédica e inmovilización con yeso
- B-** Osteosíntesis con clavos de Ender
- C-** Prótesis desde el inicio
- D-** Tracción continua
- E-** Osteosíntesis con 3 tornillos

¿Cuál es el método terapéutico de elección en un paciente de 30 años que presenta una fractura del cuello femoral desplazada en varo

- A-** Reducción ortopédica e inmovilización con yeso
- B-** Osteosíntesis con clavos de Ender
- C-** Prótesis desde el inicio
- D-** Tracción continua
- E-** Osteosíntesis con 3 tornillos

Un hombre de 80 años que presenta dentro de sus antecedentes quirúrgicos una gastrostomía mayor por lesión gástrica de origen desconocido, ha sufrido una caída. Se presenta en urgencias por un dolor inguinal izquierdo. La impotencia funcional es mínima. El examen clínico es normal, excepto un dolor provocado durante la elevación del miembro inferior. La radiografía muestra una fractura del cuello del fémur.

- 1- Describa el tipo anatómico probable de esa fractura.

Un hombre de 80 años que presenta dentro de sus antecedentes quirúrgicos una gastrostomía mayor por lesión gástrica de origen desconocido, ha sufrido una caída. Se presenta en urgencias por un dolor inguinal izquierdo. La impotencia funcional es mínima. El examen clínico es normal, excepto un dolor provocado durante la elevación del miembro inferior. La radiografía muestra una fractura del cuello del fémur.

1- Describa el tipo anatómico probable de esa fractura.

**Fractura engranada del cuello del fémur
(sin deformación, impotencia mínima)**

Un hombre de 80 años que presenta dentro de sus antecedentes quirúrgicos una gastrostomía mayor por lesión gástrica de origen desconocido, ha sufrido una caída. Se presenta en urgencias por un dolor inguinal izquierdo. La impotencia funcional es mínima. El examen clínico es normal, excepto un dolor provocado durante la elevación del miembro inferior. La radiografía muestra una fractura del cuello del fémur.

2- ¿Cuáles son las posibilidades terapéuticas?

Un hombre de 80 años que presenta dentro de sus antecedentes quirúrgicos una gastrostomía mayor por lesión gástrica de origen desconocido, ha sufrido una caída. Se presenta en urgencias por un dolor inguinal izquierdo. La impotencia funcional es mínima. El examen clínico es normal, excepto un dolor provocado durante la elevación del miembro inferior. La radiografía muestra una fractura del cuello del fémur.

2- ¿Cuáles son las posibilidades terapéuticas?

- Una fractura en coxa valga es estable, si se camina sin apoyo, si no se moviliza la cadera, se puede tratar ortopédicamente. Es necesario hacer radiografías de control para descartar un desplazamiento secundario, que si existiera deberá ser tratado quirúrgicamente.
- A los 80 años, las ventajas de una prótesis cefálica o de una prótesis intermediaria son importantes y permitirán la movilización precoz con apoyo del miembro, evitando así las complicaciones de decúbito prolongado.
- Ciertamente no se duda en hacer una prótesis total, sobretodo en el caso de signos de coxartrosis preexistente.

¿Cuál es el tratamiento mejor adaptado para las fracturas pertrocanterías en pacientes de 60 años?

- A- La tracción prolongada hasta la consolidación**
- B- La inmovilización con yeso con un sistema pelvi-pédico**
- C- La implantación de una prótesis cefálica**
- D- Una osteosíntesis con clavo-placa o tornillo-placa**
- E- Ninguna de las respuestas anteriores**

¿Cuál es el tratamiento mejor adaptado para las fracturas pertrocantéricas en pacientes de 60 años?

- A- La tracción prolongada hasta la consolidación**
- B- La inmovilización con yeso con un sistema pelvi-pédico**
- C- La implantación de una prótesis cefálica**
- D- Una osteosíntesis con clavo-placa o tornillo-placa**
- E- Ninguna de las respuestas anteriores**

¿Cuál es la posible complicación quirúrgica de una fractura per-trocantérica?

- A- Osteonecrosis de la cadera**
- B- Pseudoartrosis**
- C- Coxartrosis post-traumática**
- D- Rigidez de la cadera**
- E- Complicaciones del decúbito**

¿Cuál es la posible complicación quirúrgica de una fractura per-trocantérica?

- A- Osteonecrosis de la cadera**
- B- Pseudoartrosis**
- C- Coxartrosis post-traumática**
- D- Rigidez de la cadera**
- E- Complicaciones del decúbito**

Caso clínico

Un paciente de 72 años, parkinsoniano, presenta luego de una caída, una fractura de cuello de fémur impactado en coxa valga. Fue operado por el médico de guardia, quien ha realizado una prótesis total de cadera.

1- ¿Qué otra opción no quirúrgica, podemos proponer?

¿Cuales serán las modalidades precisas, las precauciones y la vigilancia hasta la curación? Cuales son las ventajas y los inconvenientes de esta elección para un paciente de 72 años en general y para este paciente parkinsoniano en particular?

2- ¿Qué otra opción quirúrgica no profética será posible en este paciente de 72 años, pero que no se ha tenido en cuenta por su contexto neurológico y porque?, ¿Cuales serían las ventajas e inconvenientes?

3- El Cirujano ha optado por una prótesis

¿Cuales son los tres tipos principales de prótesis que podemos proponer a este paciente de 72 años, teniendo en cuenta que antes del traumatismo no presentaba ningún dolor en la cadera y la radiografía muestra una fractura sobre una cadera sin signos de coxartrosis?, ¿Cuáles son las ventajas e inconvenientes de estos tres tipos de prótesis?

4- Finalmente , la prótesis ha sido implantada, en un paciente un poco particular, ¿Cómo deben ser la conducta post-operatoria inmediata y la reeducación?, ¿Sobre qué puntos deben hacer énfasis el fisioterapeuta y la familia?

5- A mediano y largo término, este paciente tiene las posibilidades de hacer una buena evolución y de llevar una vida normal, pero debemos vigilar esta cadera pues ciertas complicaciones son posibles, ¿cuáles?

Un paciente de 72 años, parkinsoniano, presenta luego de una caída, una fractura de cuello de fémur impactado en coxa valga. Fue operado por el médico de guardia, quien ha realizado una prótesis total de cadera.

1- ¿Qué otra opción no quirúrgica, podemos proponer?

¿Cuales serán las modalidades precisas, las precauciones y la vigilancia hasta la curación? Cuales son las ventajas y los inconvenientes de esta elección para un paciente de 72 años en general y para este paciente parkinsoniano en particular?

Respuesta:

Se podría realizar un tratamiento ortopédico con reposo en cama y movilización suave de la cadera en espera de la consolidación de la fractura lo cual sería a las 6 a 12 semanas aproximadamente.

Los inconvenientes son el decúbito prolongado, sobre todo en este contexto. Un paciente con buena salud podría moverse con un deambulador, sin mucho riesgo de apoyarse sobre el miembro, evitando el riesgo de desplazamientos de la fractura, no siendo este el caso. La posición sentada arriesga también el desplazamiento de la fractura. Las contracturas musculares pueden favorecer las lesiones y los desplazamientos.

Un paciente de 72 años, parkinsoniano, presenta luego de una caída, una fractura de cuello de fémur impactado en coxa valga. Fue operado por el médico de guardia, quien ha realizado una prótesis total de cadera.

2- ¿Qué otra opción quirúrgica no profética será posible en este paciente de 72 años, pero que no se ha tenido en cuenta por su contexto neurológico y porque?, ¿Cuales serían las ventajas e inconvenientes?

Respuesta:

Una osteosíntesis con 3 tornillos aportaría una buena estabilidad permitiendo la consolidación sobre una fractura encajada, el cual no sería el caso de una fractura desplazada. A pesar de la solidez de estos tornillos, el montaje es frágil, lo que impide el apoyo. Tiene la ventaja de permitir la posición sentada, cierta movilización y una reeducación mas atractiva que dentro del tratamiento ortopédico, pero el riesgo de desplazamiento existe, sobre todo en los parkinsonianos.

La principal ventaja es que se trata de una operación simple, los tornillos se pasan a través de la piel sin abrir la articulación de la cadera, la hemorragia es mínima y también es mínimo el riesgo de infección.

Un paciente de 72 años, parkinsoniano, presenta luego de una caída, una fractura de cuello de fémur impactado en coxa valga. Fue operado por el médico de guardia, quien ha realizado una prótesis total de cadera.

3- El Cirujano ha optado por una prótesis

¿Cuales son los tres tipos principales de prótesis que podemos proponer a este paciente de 72 años, teniendo en cuenta que antes del traumatismo no presentaba ningún dolor en la cadera y la radiografía muestra una fractura sobre una cadera sin signos de coxartrosis?, ¿Cuáles son las ventajas e inconvenientes de estos tres tipos de prótesis?

Respuesta:

- 1- Prótesis femoral (MOORE no cementada o THOMPSON cementada). Intervención corta, poca hemorragia. Apoyo y movilización precoces. Riesgo de luxación menor que en una prótesis total. Riesgo de cotiloiditis a mediano plazo, con dolor y posible revisión para reemplazo por una prótesis total. Reservado para los pacientes de edad muy avanzada.
- 2- Prótesis intermediarias: mismas ventajas que la precedente, pero posiblemente menos desgaste del cartílago a razón de la doble movilidad entre el cartílago y la cúpula y entre cabeza y cúpula. Costo económico mucho mas elevado.
- 3- Prótesis total: operación un poco mas larga, mayor hemorragia. Riesgo de luxación mayor ,sobre todo dentro de este contexto que puede hacer elegir por otra parte un modelo mas estable con una cúpula retentiva , pero con riesgo de desprendimiento importante. Aunque no tenga signos de artrosis es una buena opción para este paciente por la durabilidad.

Un paciente de 72 años, parkinsoniano, presenta luego de una caída, una fractura de cuello de fémur impactado en coxa valga.

Fue operado por el médico de guardia, quien ha realizado una prótesis total de cadera.

4- Finalmente, la prótesis ha sido implantada, en un paciente un poco particular. ¿Cómo deben ser la conducta post-operatoria inmediata y la reeducación?. ¿Sobre qué puntos deben hacer énfasis el fisioterapeuta y la familia?

Respuesta:

Apoyo desde el día siguiente a la operación, con 2 muletas por 15 días y una pequeña muleta por 15 días más a ser utilizada en el lado opuesto. Movilización en todas direcciones excepto la rotación interna asociada con flexión pues arriesgaría a la luxación de la prótesis. Estas recomendaciones son dadas en el 1er mes.

Musculación para luchar contra la retracción. Hay que insistir sobre todo en la recuperación de una extensión completa y rápida, sobre todo en un paciente rígido, cuando existe el riesgo de presentar un flexum importante por el riesgo de agravar el comienzo de la marcha.

Un paciente de 72 años, parkinsoniano, presenta luego de una caída, una fractura de cuello de fémur impactado en coxa valga. Fue operado por el médico de guardia, quien ha realizado una prótesis total de cadera.

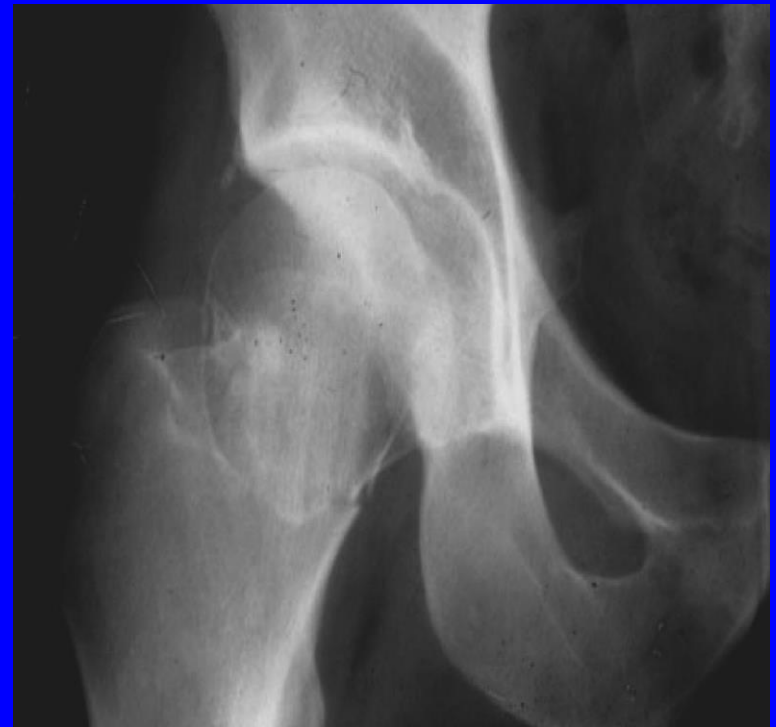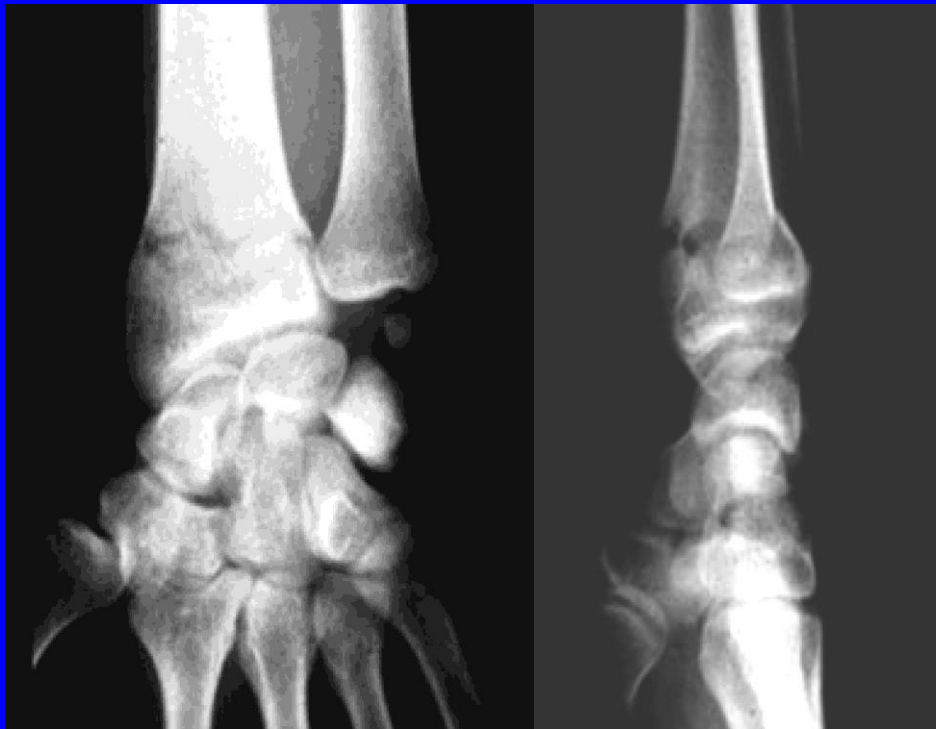5- A mediano y largo plazo, este paciente tiene las posibilidades de hacer una buena evolución y de llevar una vida normal, pero debemos vigilar esta cadera pues son posibles ciertas complicaciones. ¿Cuáles?

Respuesta:

El riesgo de luxación disminuye cuando más aumente el tiempo post-operatorio. El riesgo de desgaste de la prótesis (discutir los diferentes materiales: polietileno vs. las parejas de metal-metal y las cerámicas) Producción de granulomas o cuerpos extraños que conducen a desprendimientos. Los dolores que pueden persistir (en relación con un problema posible de tendón del psoas con la prótesis, con la adaptación del implante en el hueso, etc.) sobre todo el riesgo de sobre infección de la prótesis aunque sea tardía, por vía sanguínea. Tratamiento por antibioticoterapia sistemática ante todo episodio infeccioso (anginas, dientes, etc.)

Caso clínico

Mujer, de 77 años de edad es víctima de una caída desde su altura en su domicilio (un pie atrapado en la alfombra y ella cayó sobre el costado derecho). Es ingresada a urgencias, donde es recibida por usted. Ella presenta dolor en la muñeca y en la cadera derechas. La paciente fue capaz de levantarse sola luego de la caída y de realizar unos pasos para pedir ayuda, pero fue incapaz de utilizar su muñeca derecha para realizar la llamada telefónica. Se dispone de la radiografía de la paciente de ambas regiones.



1- Describa las anomalías observadas en las radiografías de muñeca y cadera, ambas del lado derecho.

2- Explique brevemente como la paciente pudo realizar algunos pasos, cual es el riesgo y como apreciar el fenómeno cuando ella llega urgencias.

3- Precisar los datos que usted crea importante durante el interrogatorio cuando la paciente llega a urgencias.

4- Cite las principales opciones terapéuticas quirúrgicas que usted propone para la lesión de la muñeca ,las modalidades y la vigilancia.

5- Cite las principales opciones terapéuticas quirúrgicas que usted propone para la lesión de la cadera y justifique su respuesta.

6- ¿Qué pide usted como exámenes complementarios y porque?

7- Describa las principales complicaciones posibles para la paciente a razón de la lesión de cadera derecha a esta edad, y en función a las opciones terapéuticas que usted propuso en la respuesta 5

1- Describa las anomalías observadas en las radiografías de muñeca y cadera, ambas del lado derecho.

Muñeca

- **Fractura extra articular**
- **del radio**
- **de tipo Pouteau-Colles**
- **con desplazamiento posterior de la epífisis radial orientada hacia posterior.**

Cadera

- **Fractura cervical**
 - **encajada**
 - **de tipo Garden I**
- Una radiografía de perfil es indispensable para apreciar el desplazamiento posterior.**

2- Explique brevemente como la paciente logró realizar unos pasos, cual es el riesgo de esto, y como apreciar este fenómeno al momento de ingresar a urgencias?.

Es la impactación de la fractura en valgo lo que proporcionó la estabilidad que le permitió dar algunos pasos.

Al caminar arriesga:

El desplazamiento de la fractura

- en varo**
- y un desplazamiento posterior.**

La severidad de la actitud viciosa

- en rotación externa**
- En el momento de la admisión podemos sospechar un desplazamiento posterior importante,**

Pero la radiografía de perfil visualiza muy bien el desplazamiento (para identificar un desplazamiento posterior, más importante que la idea que nos dará la radiografía de frente)

3- Precisar los datos que usted crea importante efectuar durante el interrogatorio, cuando la paciente llega a urgencias

Antecedentes médicos

Tratamientos previos

Hora de la última ingesta alimentaria.

Antecedentes quirúrgicos

Alergias

Contexto social y familiar

Autonomía antes de la caída

Miembro dominante (diestro o zurdo)

4- Cite las principales opciones terapéuticas quirúrgicas que usted propone para la lesión de la muñeca, las modalidades y la vigilancia.

Reducción e inmovilización con yeso

Bajo anestesia local-regional

-O anestesia general (preferible en razón de una cirugía conjunta de la muñeca y la cadera)

Reducción y osteosíntesis

- Con clavijas intra-focales.

- o por el tubérculo de LISTER.

- seguida a una inmovilización con yeso braquio-palmar (cabestrillo complementario)

Radiografías de control, vigilancia del yeso

dolor y sensibilidad de los dedos, coloración, edema en los dedos

5- Cite las principales opciones terapéuticas quirúrgicas que UD propone para la lesión de la cadera y justifique su respuesta.

Simple apoyo del miembro (pero no es aplicable pues la lesión del miembro superior no permitirá la utilización de muletas).

Osteosíntesis posible únicamente porque la fractura esta encajada

- por tornillos simple**
- o placa-tornillos**

bajo anestesia local-regional

o general (preferentemente para el tratamiento conjunto de la fractura de muñeca)

Artroplastia de cadera con fin de permitir la reposición de la carga y la marcha precoz.

6- ¿Qué pide usted como exámenes complementarios y porque?

Radiografías de las caderas, incidencia antero-posterior (para ambas caderas) y la cadera derecha de perfil para la planificación pre-operatoria

- Radiografías del tórax**
- Patologías traumáticas asociadas**

- Estado pulmonar e índice cardiaco**
- ECG (evaluación de la función cardiaca previa a la intervención)**

- Análisis sanguíneos de rutina**
- Exámenes de coagulación (TP-TCA), plaquetas.**
- Grupo sanguíneo, búsqueda de aglutinamientos irregulares (prever transfusión de sangre)**
- Iones séricos, creatinina, urea.**

7- Describa las principales complicaciones posibles para la paciente a razón de la lesión de cadera derecha a esta edad, y en función a las opciones terapéuticas que usted propuso en la respuesta 5.

Complicaciones generales post operatorias

- **cardiaca: descompensación con una insuficiencia cardiaca**
- **pulmonar: sobre infección pulmonar, descompensación de una patología pulmonar crónica**
- **trombo embolismo y embolia pulmonar**
- **infección nosocomial**

Complicaciones asociadas a la edad y al decúbito

- **cutáneas: escaras**
- **infección urinaria**
- **pérdida de autonomía social y familiar**
- **Síndrome depresivo y muerte.**

Complicaciones en función del tipo de tratamiento y de la lesión de cadera

- **Tornillos: Necrosis de la cabeza femoral, pseudoartrosis**
- **Prótesis: Luxación**
 - Desgaste del acetábulo (prótesis cervice cefálica)**
 - Desgaste,**
 - Desgaste de la prótesis**