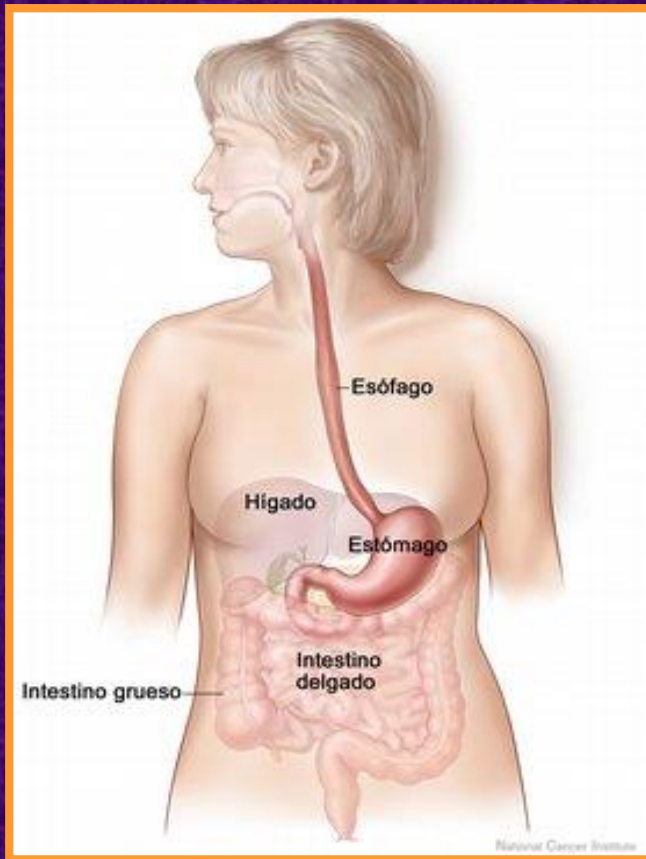


IMAGENOLÓGIA DEL SISTEMA DIGESTIVO I



OBJETIVOS

- Exponer las estructuras normales de los órganos del sistema digestivo.
- Identificar y describir los signos imagenológicos en las principales patologías del sistema digestivo

Estudios Imagenológicos del Sistema Digestivo

- Abdomen Simple.
- Esófagograma.
- Estómago y duodeno.
- Tránsito Intestinal.
- Colon por enema.



Estudios Contrastados

PREPARACION DEL PACIENTE

Esófago, estómago y duodeno, tránsito intestinal y ultrasonido abdominal. **AYUNA Y SIN FUMAR**

Abdomen simple, colon por enema y neumocolon:

DIA ANTERIOR:

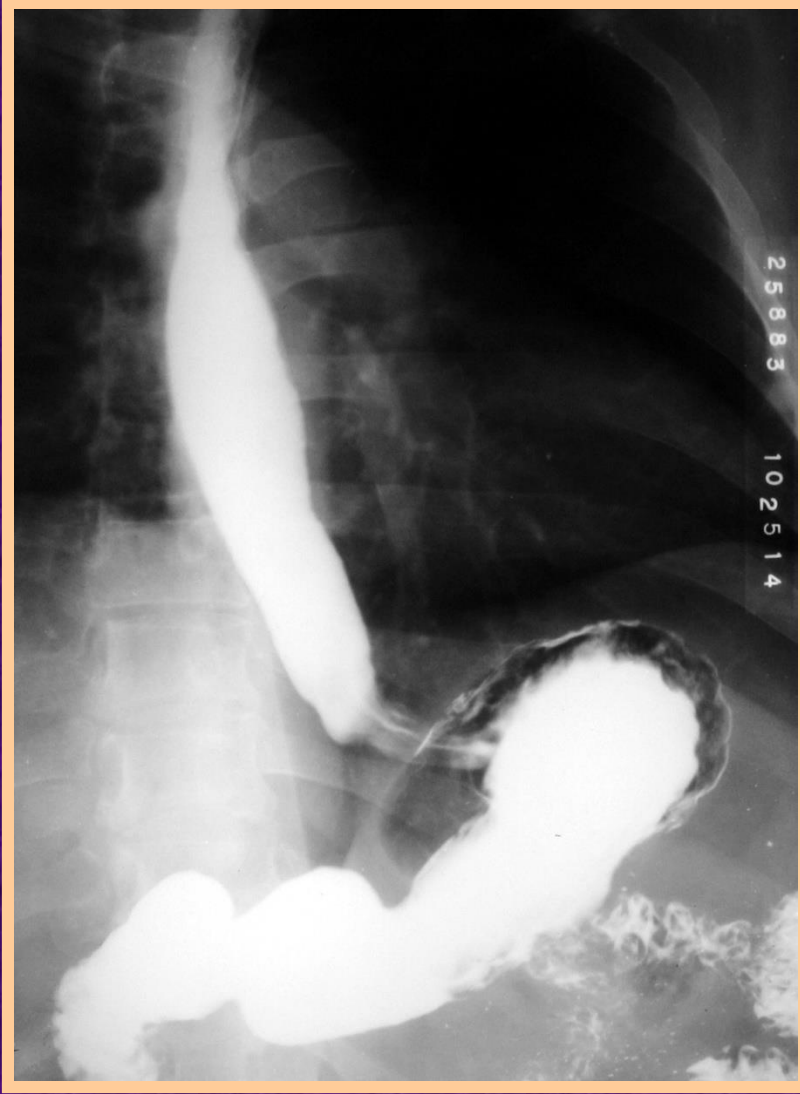2:00 pm, laxante

10:00 pm, enema evacuante acostado del lado derecho, retener 5-10 minutos.

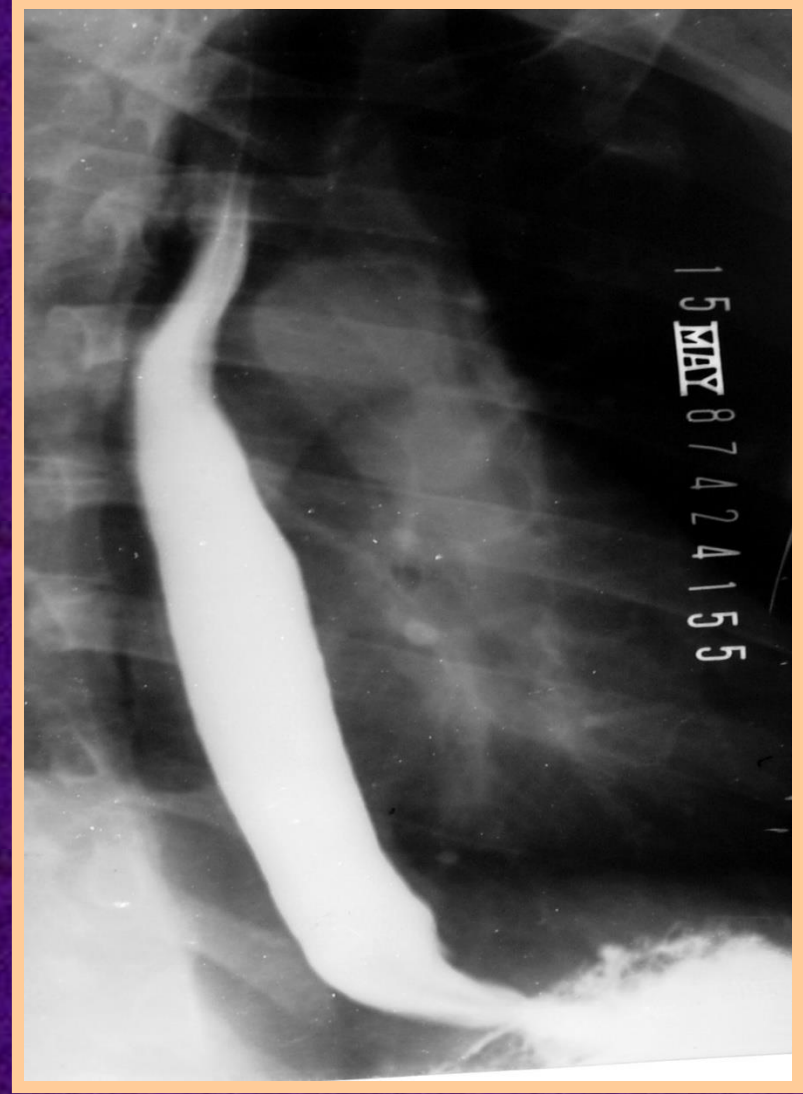DIA DEL EXAMEN:

6:00 am, enema evacuante, ayuna y sin fumar.

Esofagograma

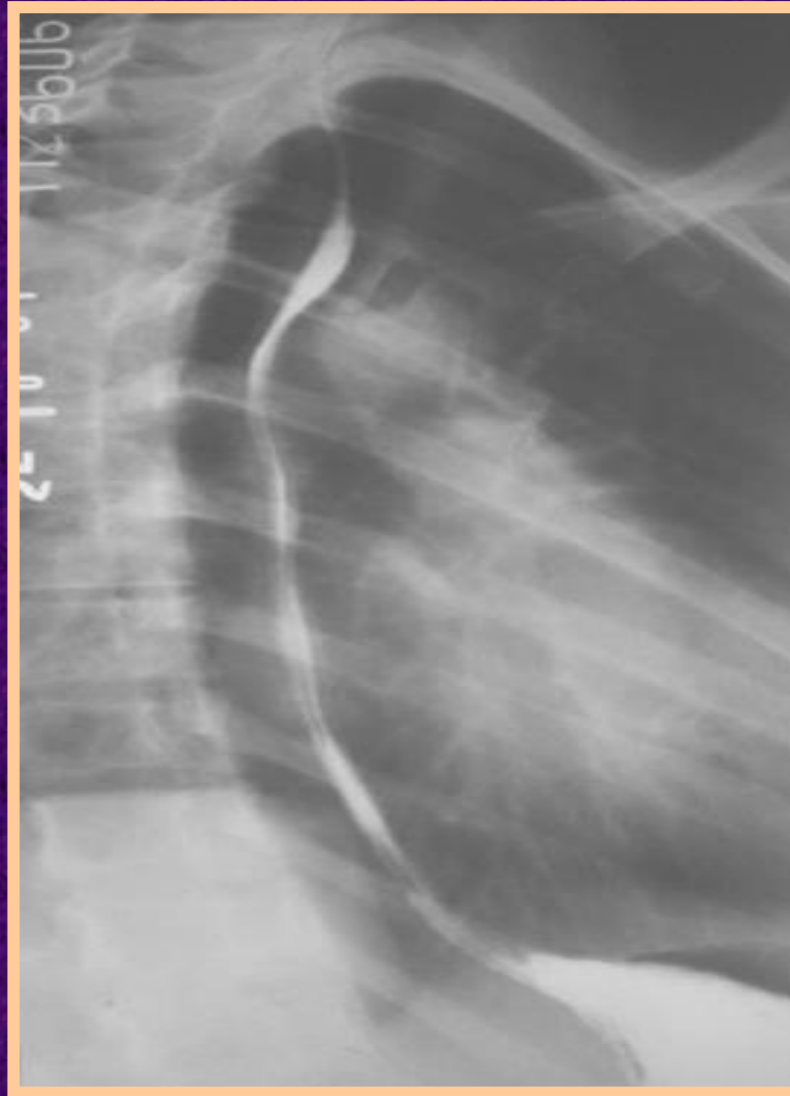

Esófago frontal.



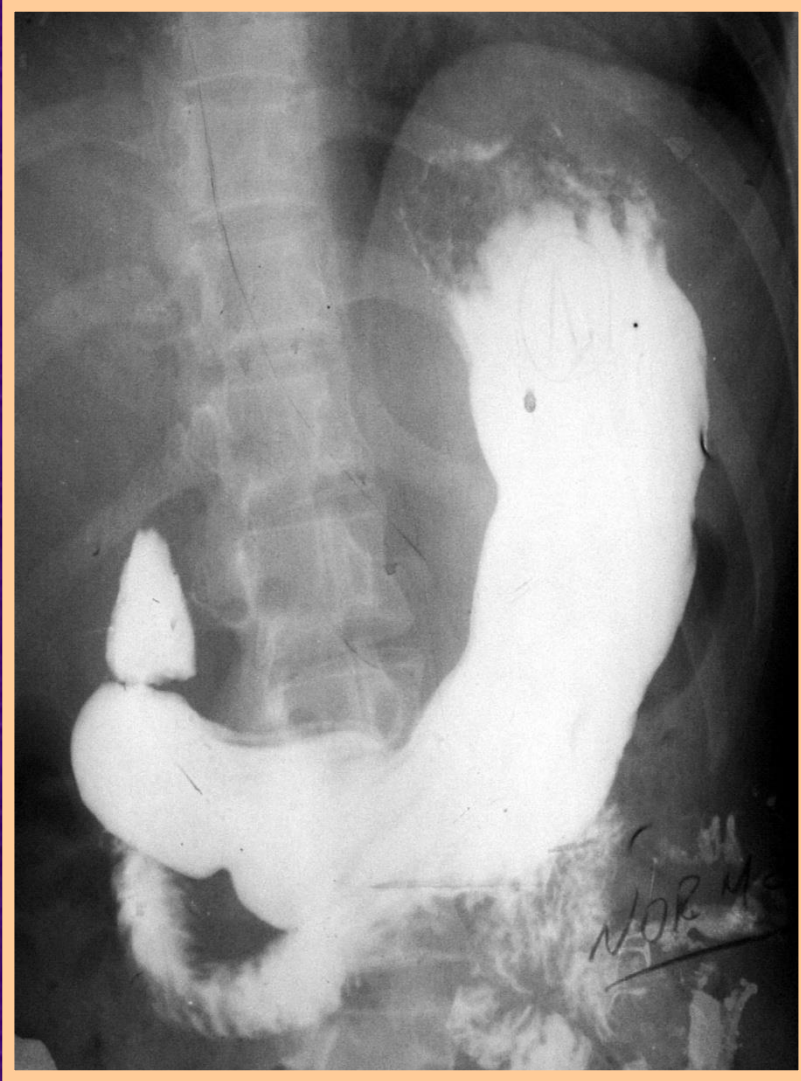Esófago oblicuo.

Esofagograma

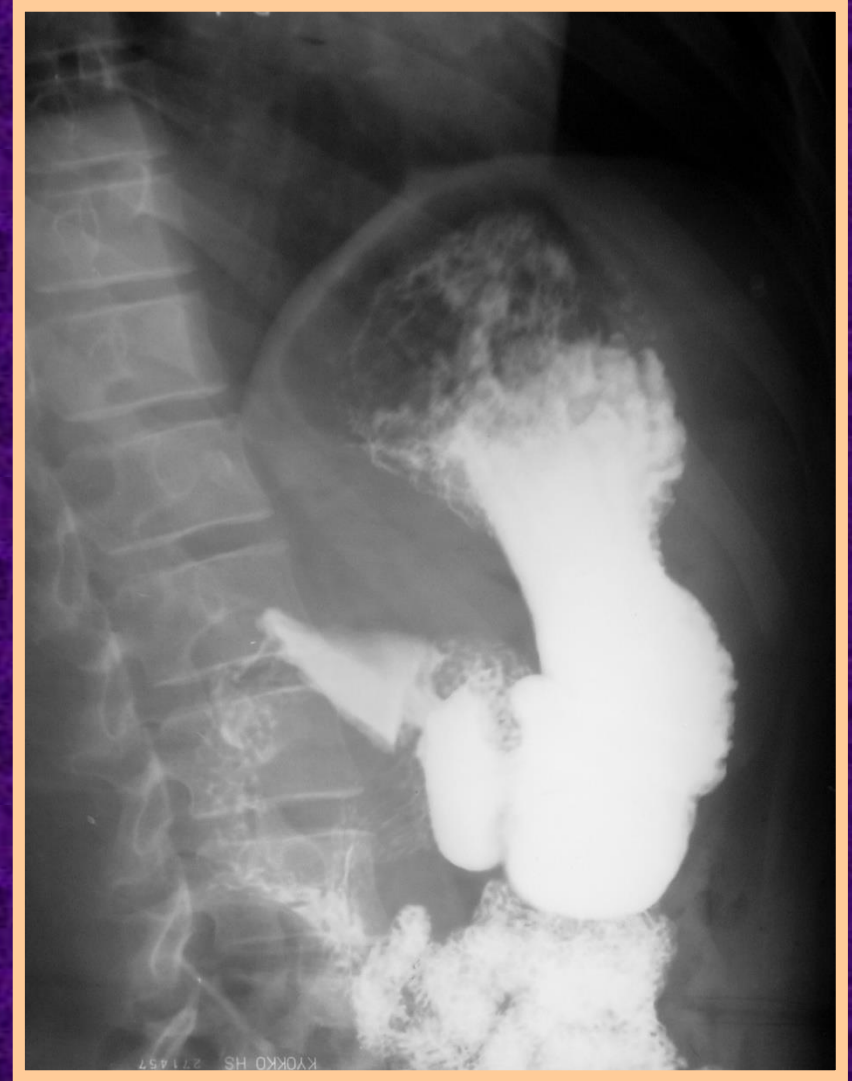

Mucosografía esofágica.

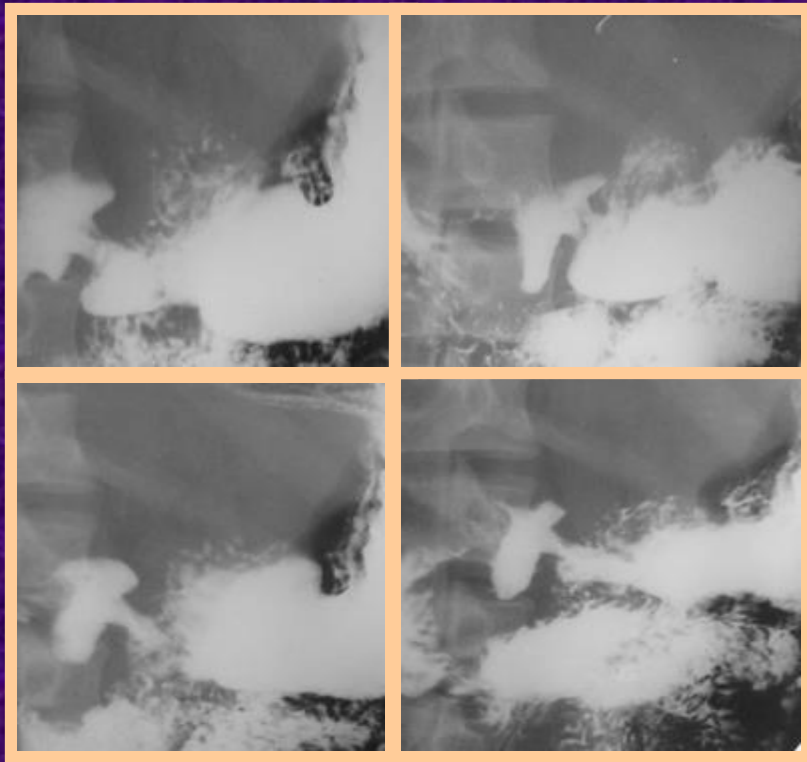
Estómago y duodeno



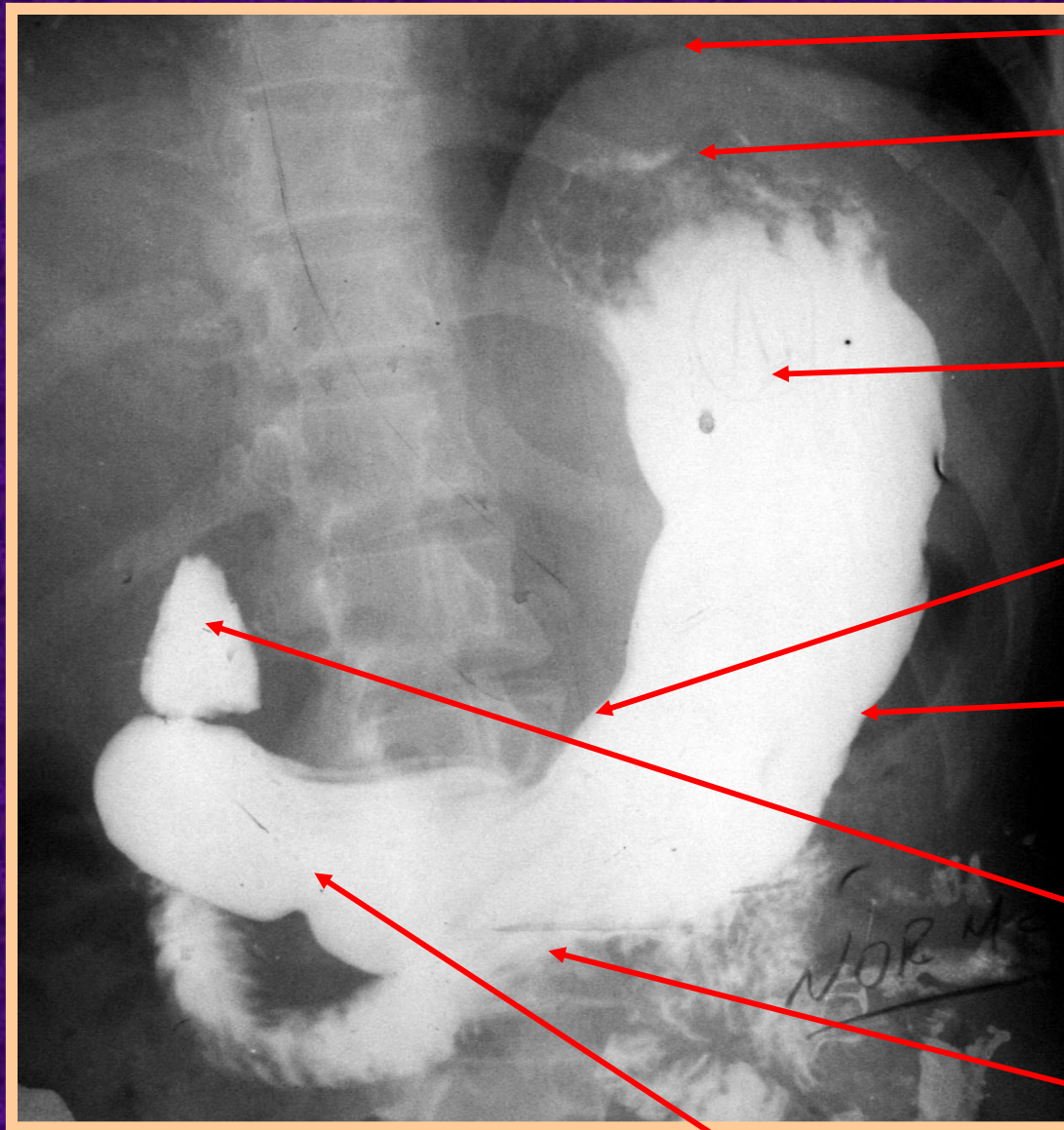
Estómago frontal.



Estómago oblicuo.



**Vista selectiva de mitra
duodenal o seriado de mitra**



Diafragma.

Fundus gástrico.

Cuerpo gástrico.

Curvatura menor.

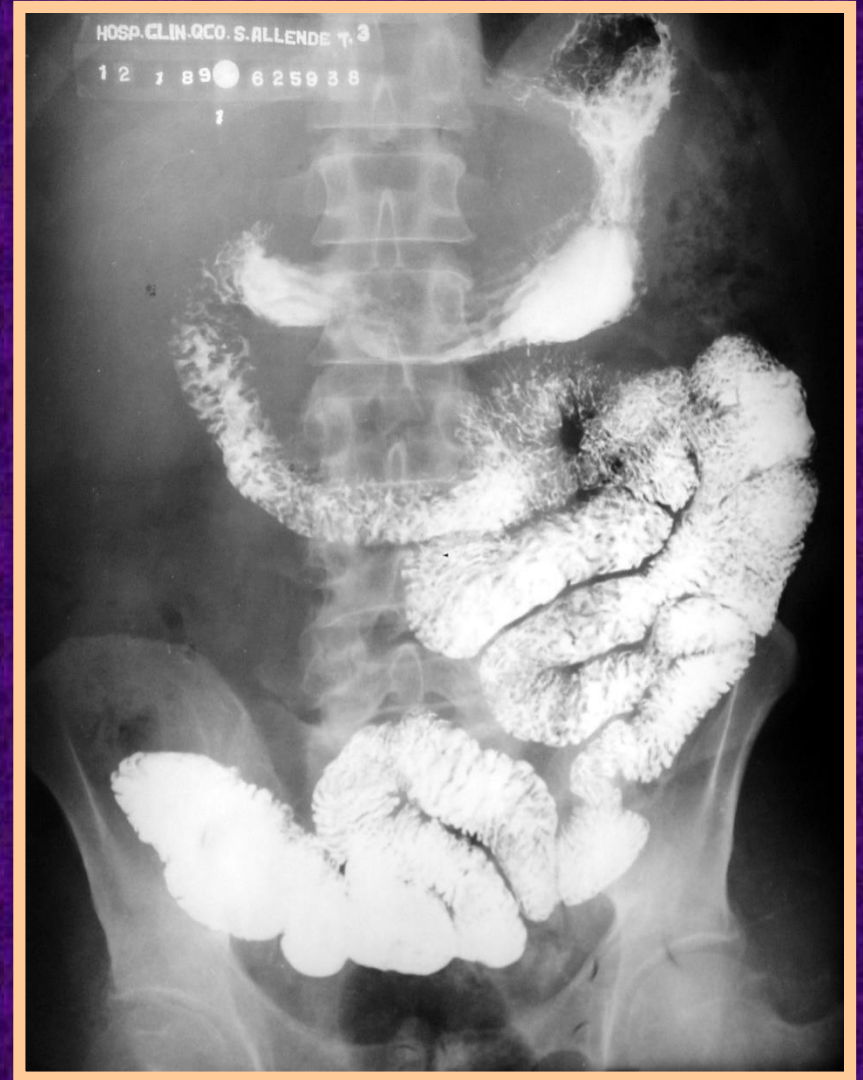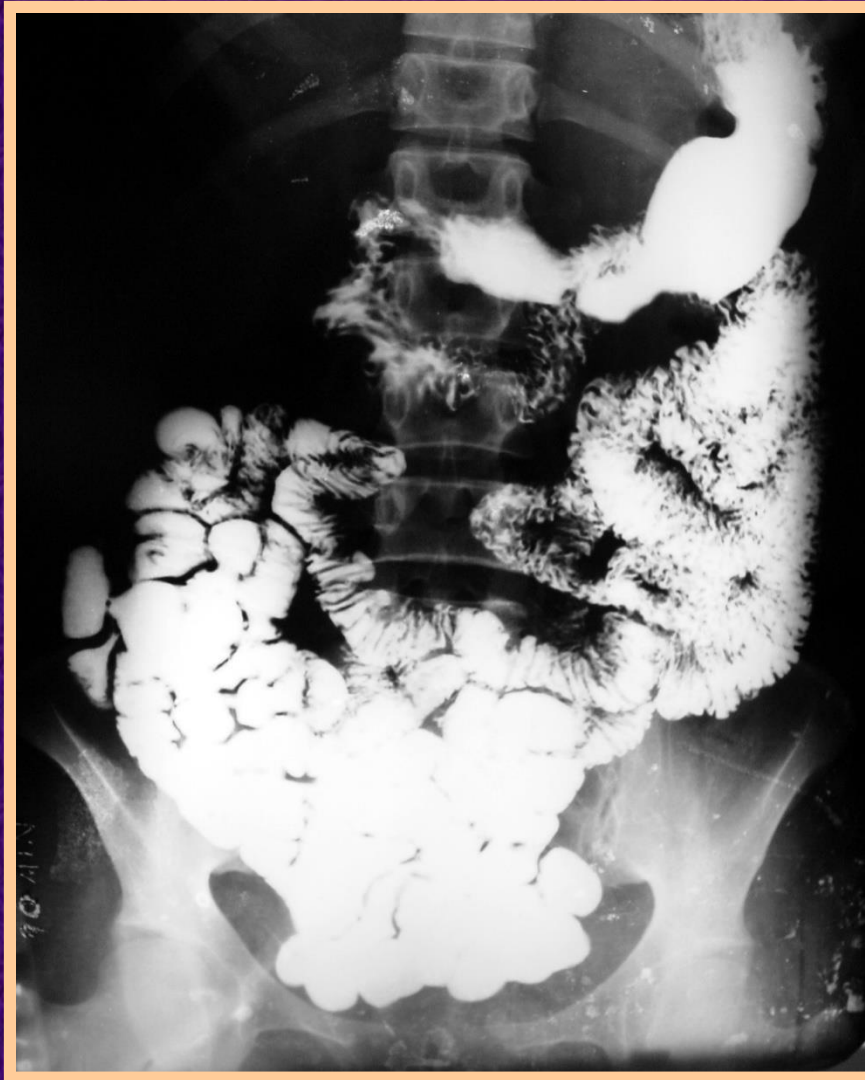
Curvatura mayor.

Mitra duodenal.

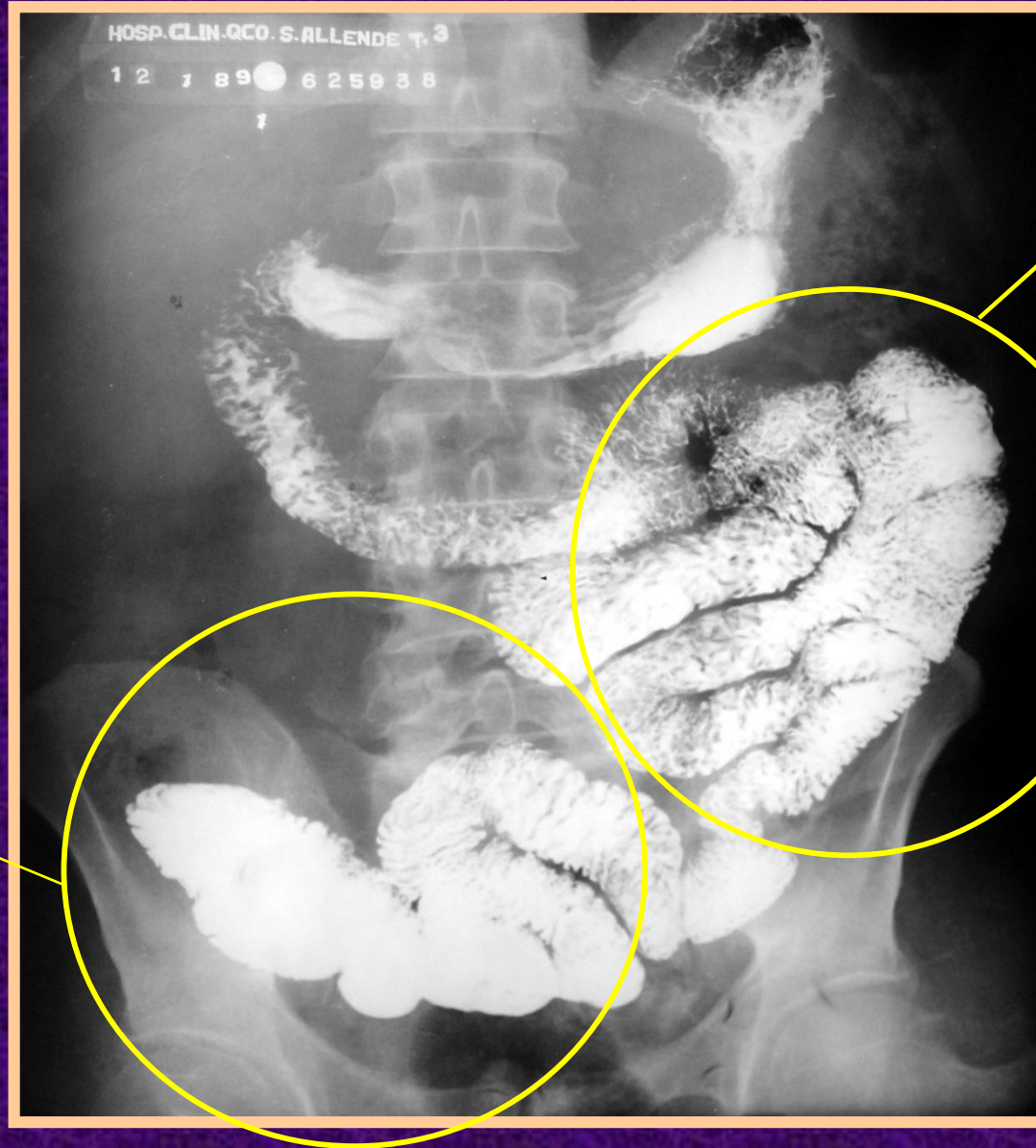Incisura angularis.

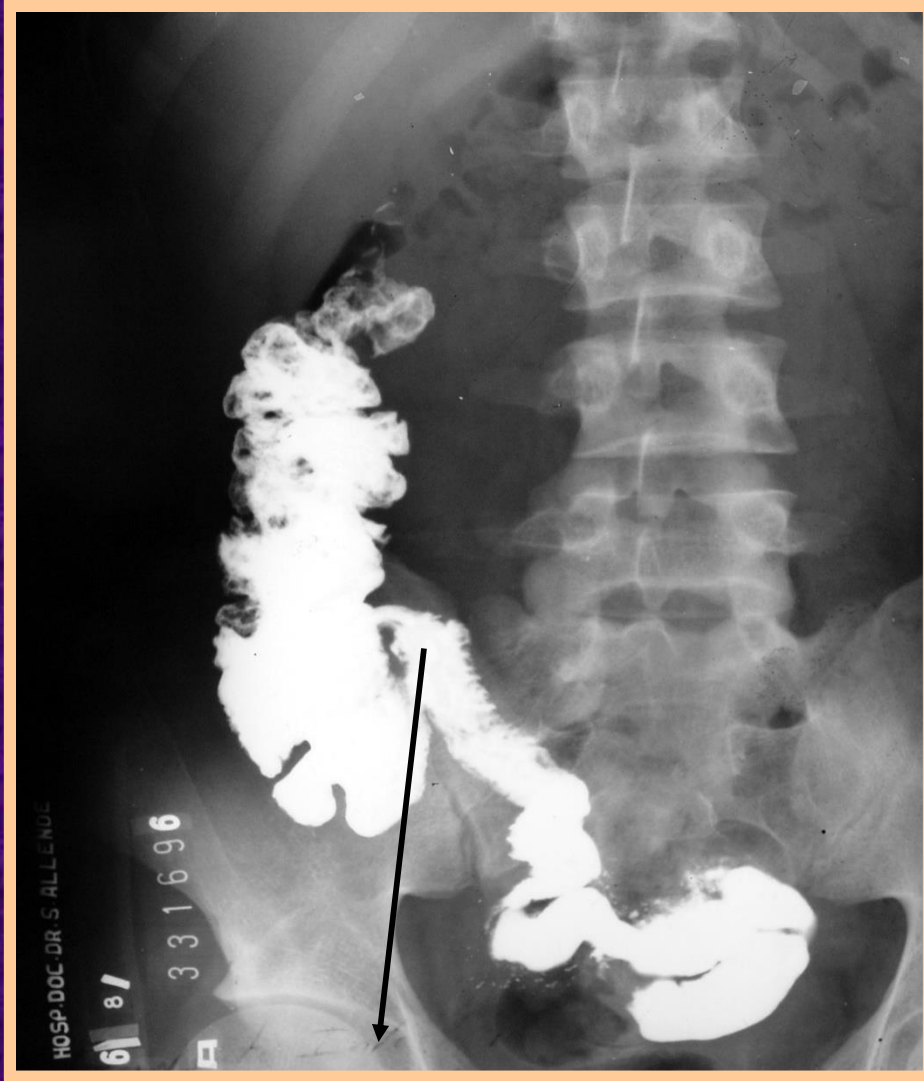Antro pilórico.

Tránsito intestinal.



Tránsito intestinal.

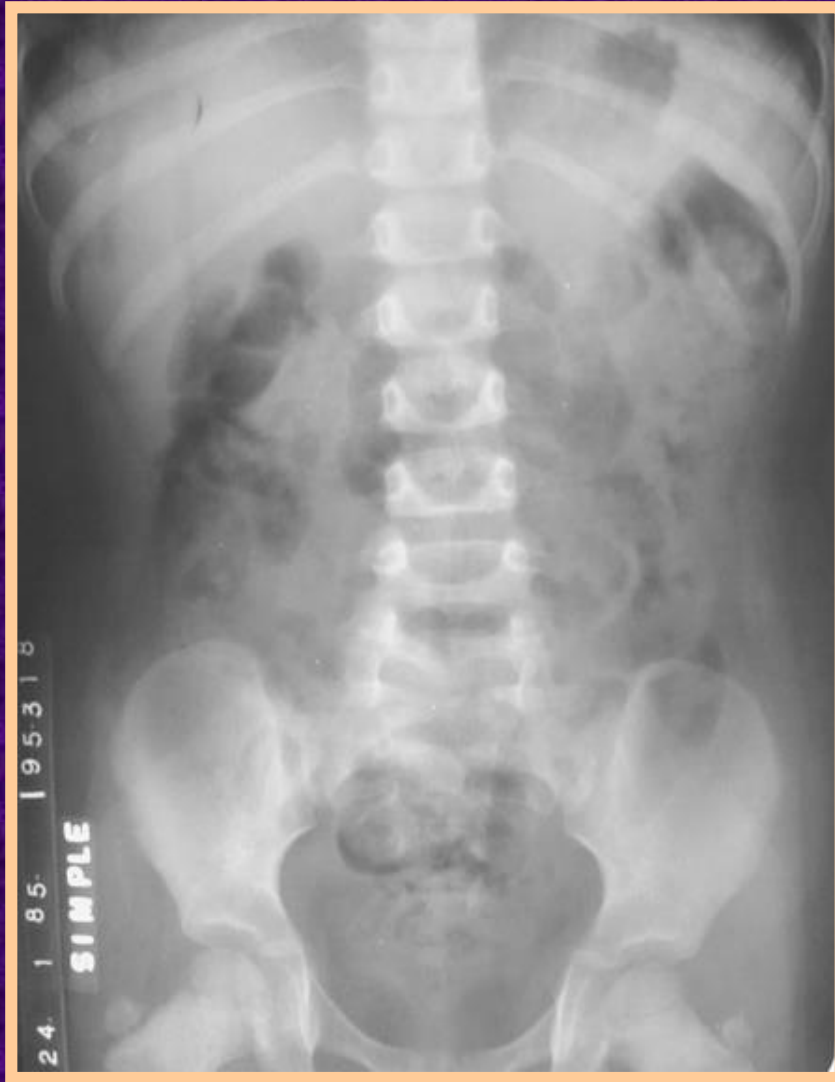



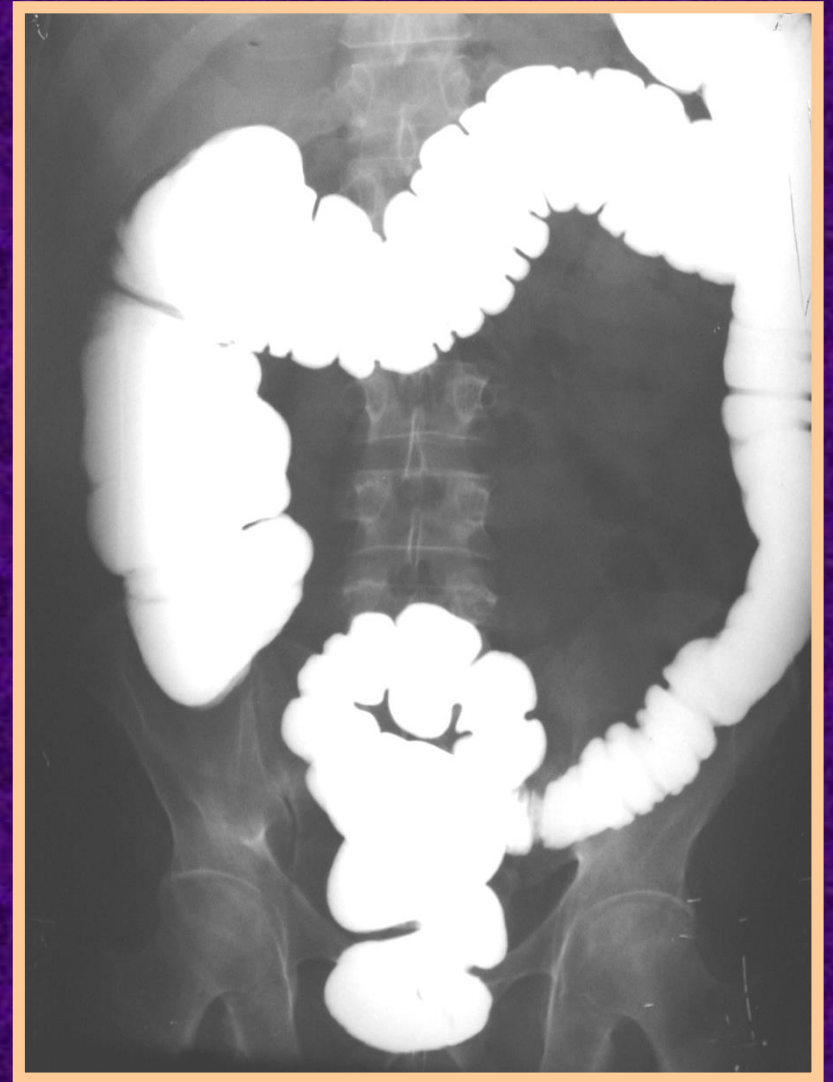El tiempo del tránsito intestinal desde que el paciente toma el contraste hasta que este penetra en el ciego, va desde 2 horas, hasta 8 horas, menos tiempo está acelerado y más tiempo está retardado.

Íleon terminal.

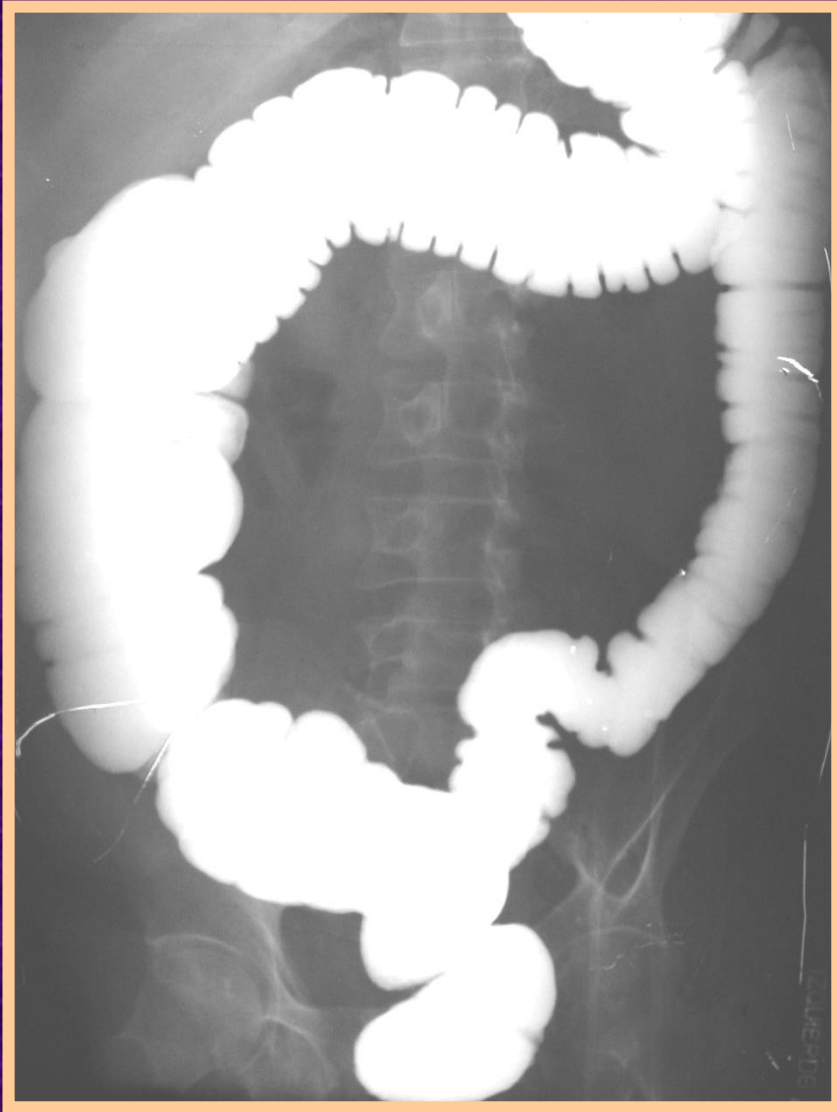Colon por enema.



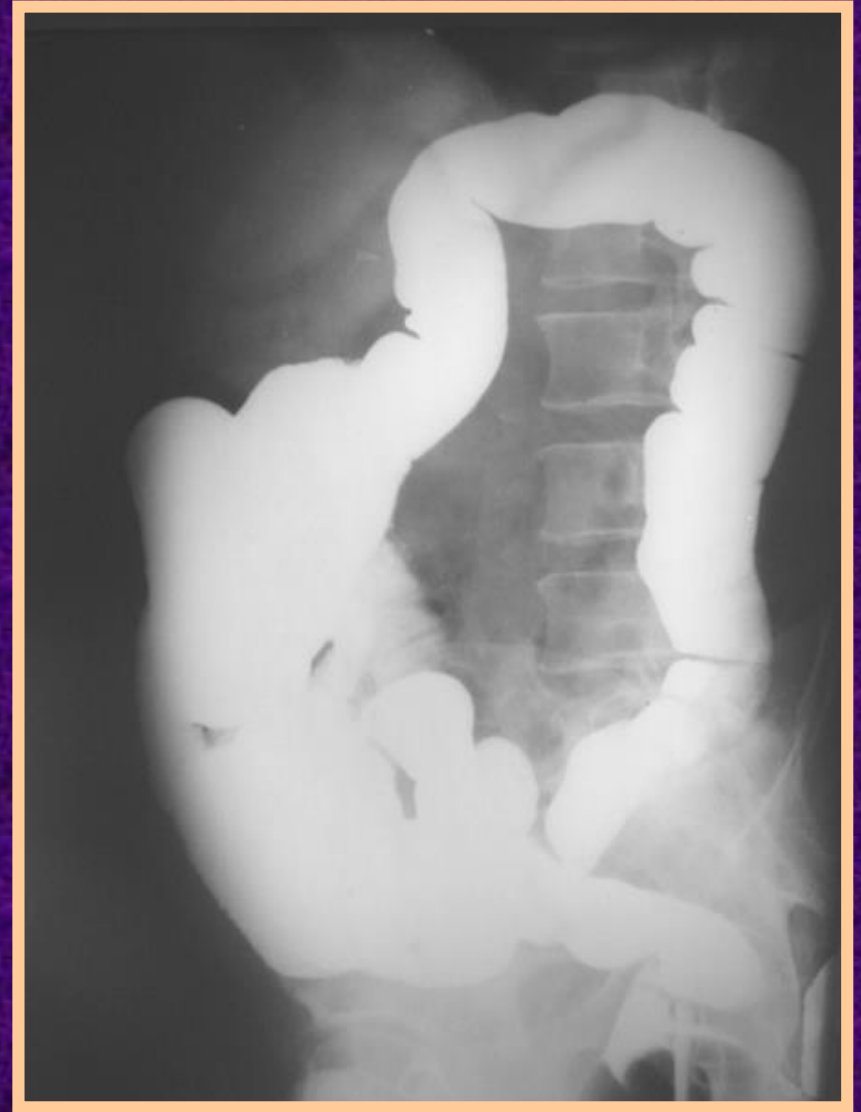Vista Simple.



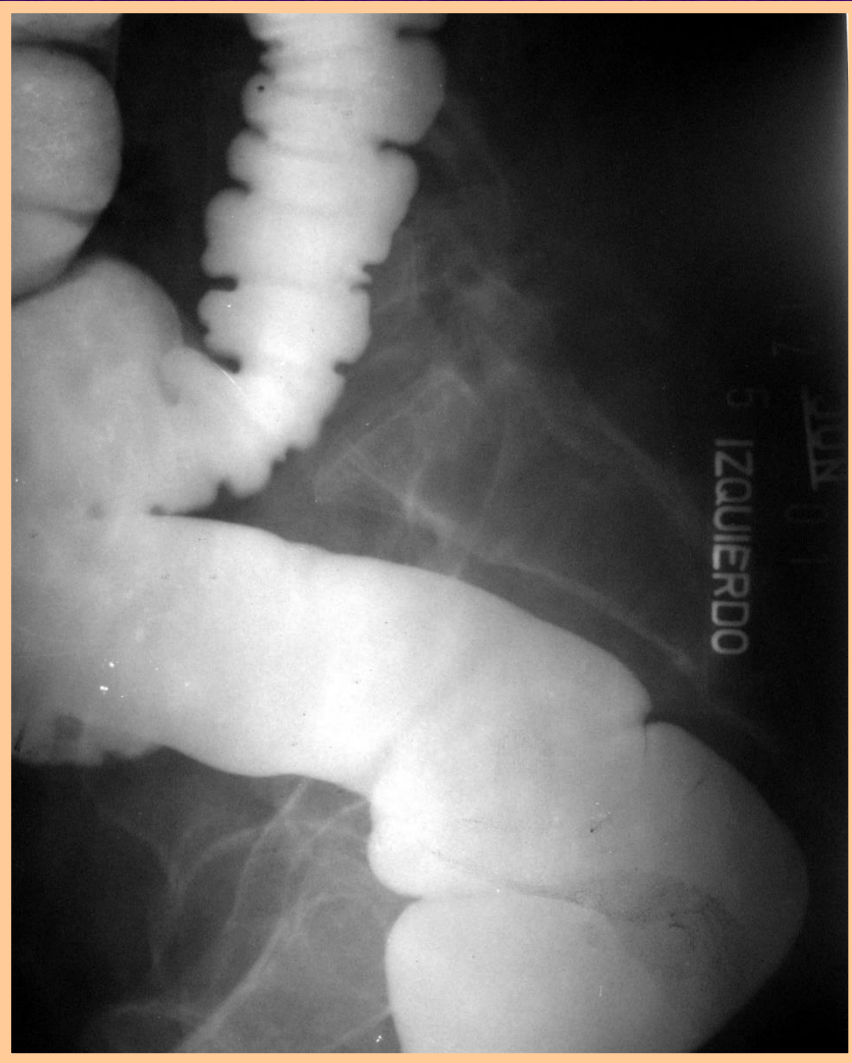Vista Frontal.



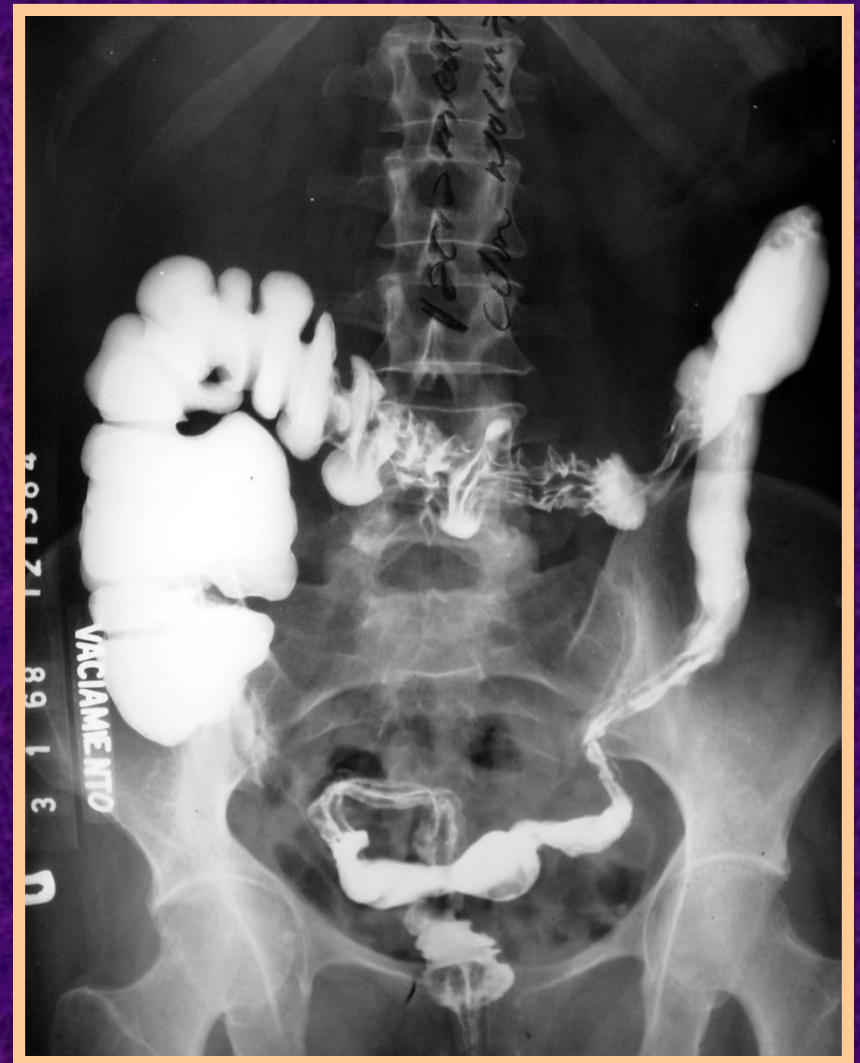Vista Oblicua Derecha.



Vista Oblicua Izquierda.



Lateral izquierda para ver espacio Presacro y rectosigmoides.



Vaciamiento colónico.

Transverso.

**Angulo
Hepático.**

**Colon
Ascendente.**

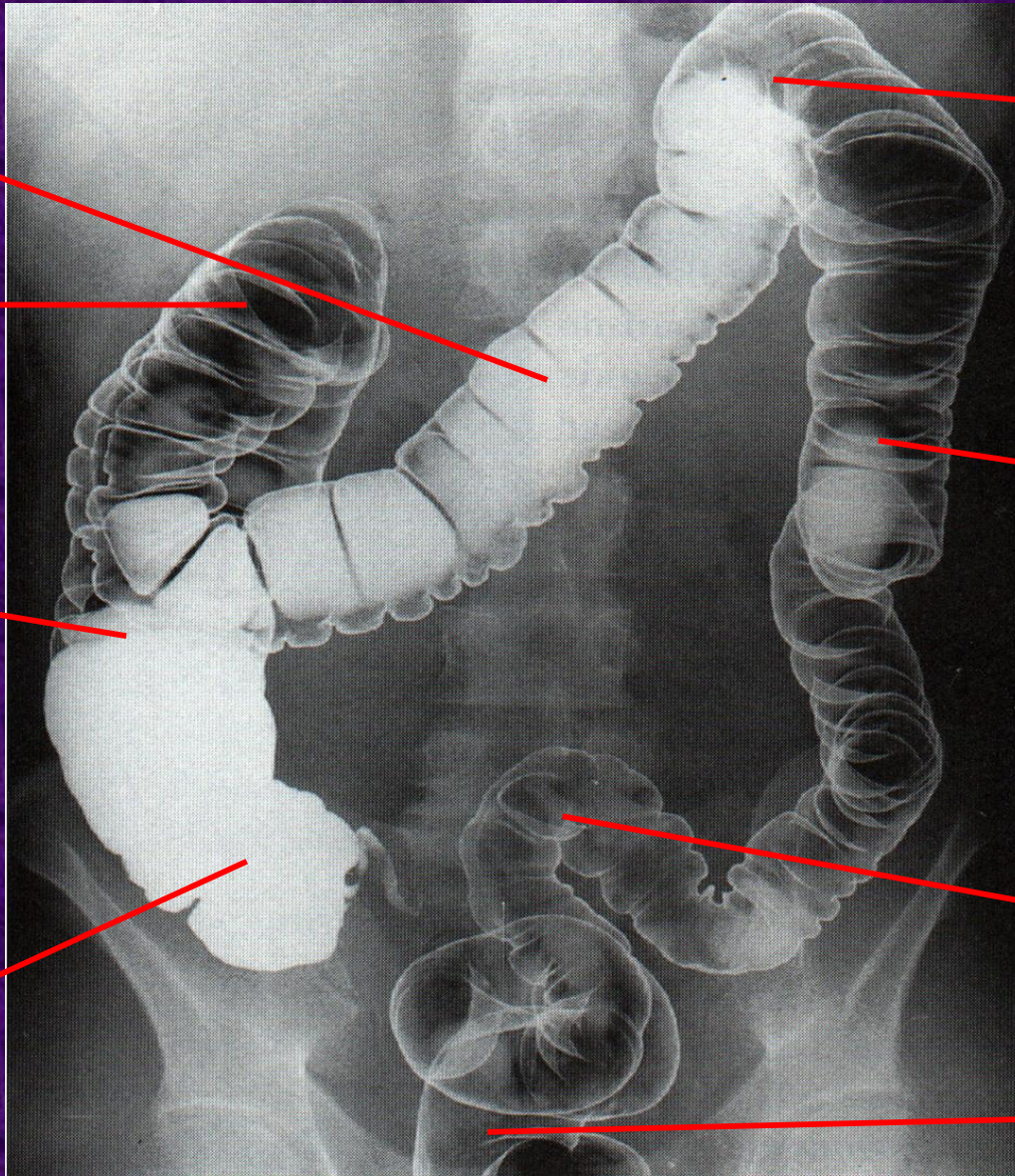
Ciego.

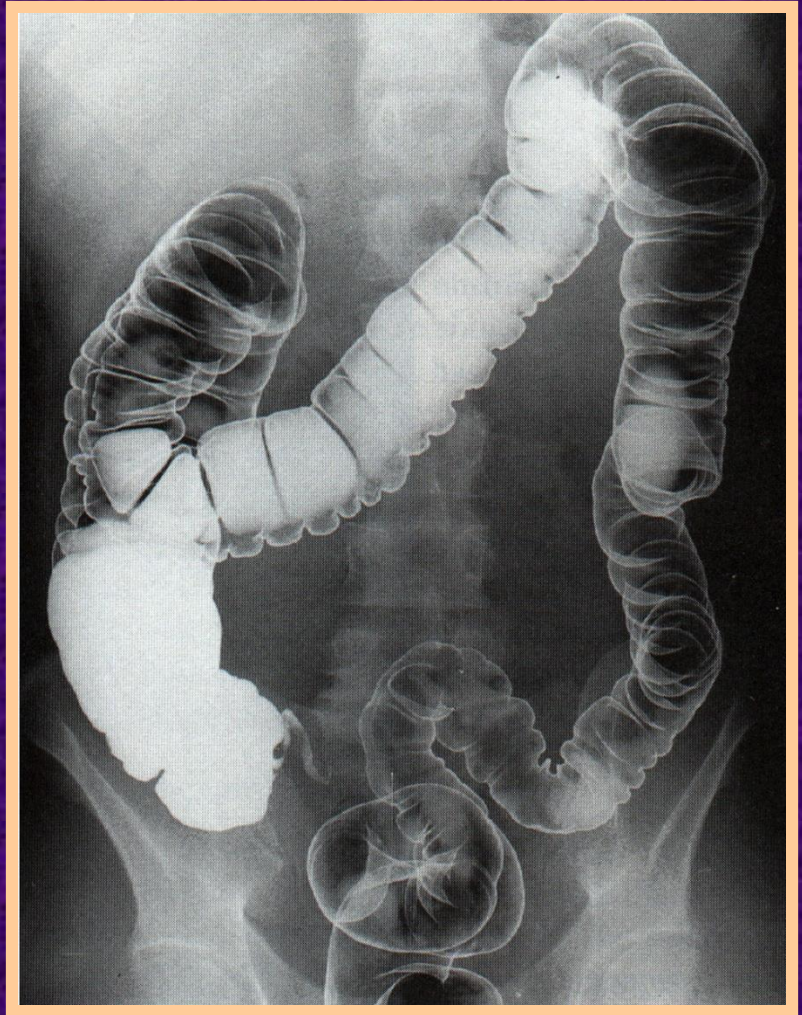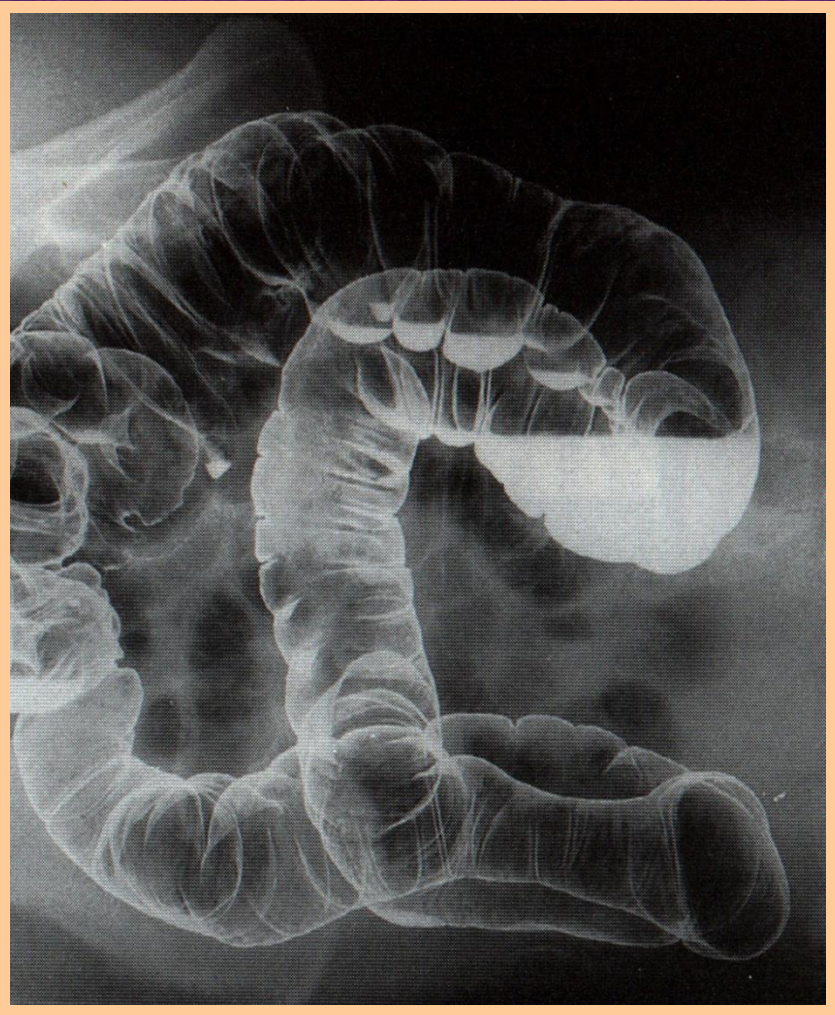**Angulo
Esplénico.**

**Colon
Descendente.**

Sigmoides.

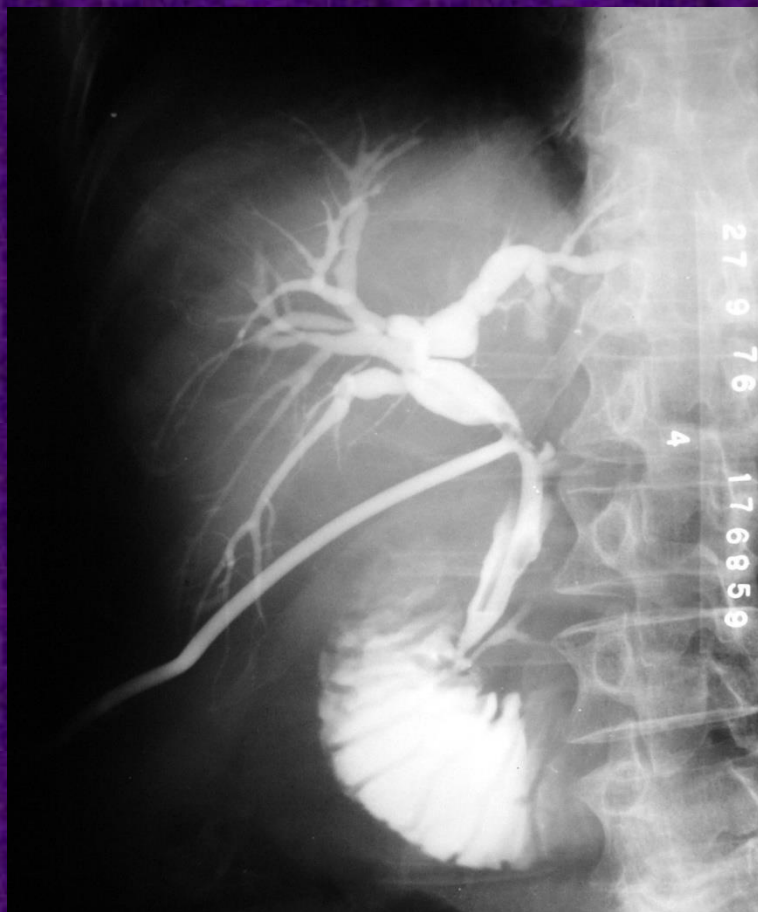Recto.



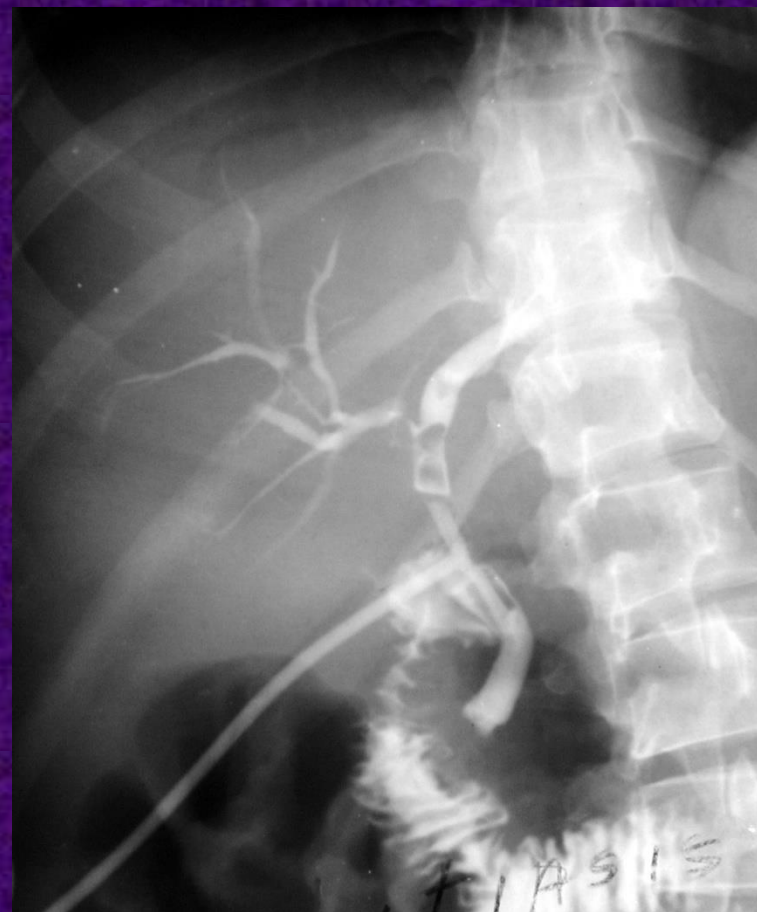

Neumocolon.

Colangiografía por sonda en T.

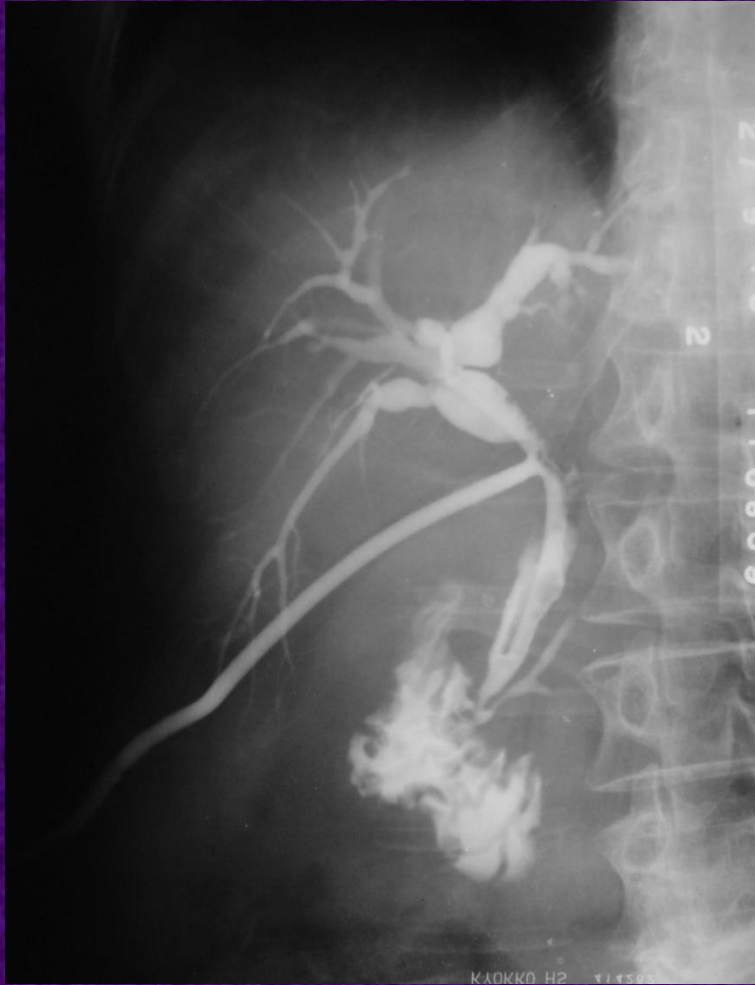

Normal.

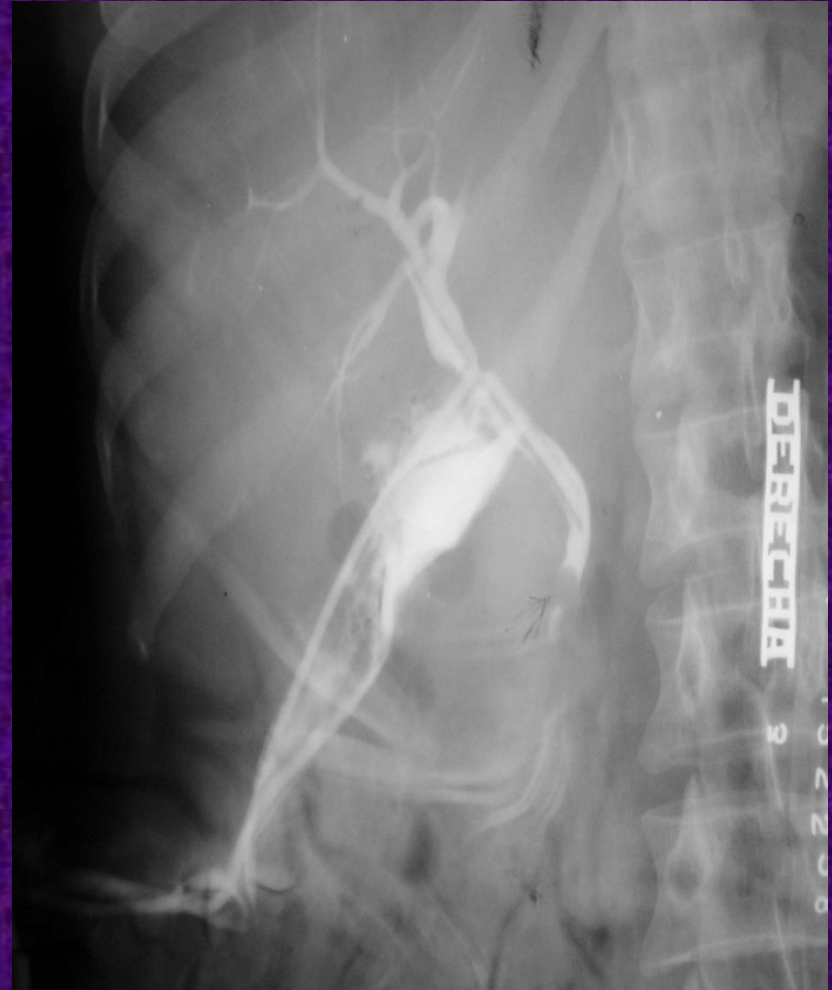

Patológica.

Colangiografía por sonda en T.



Normal.



Patológica.