

# **CLASE PRÁCTICA DIGESTIVO 1**

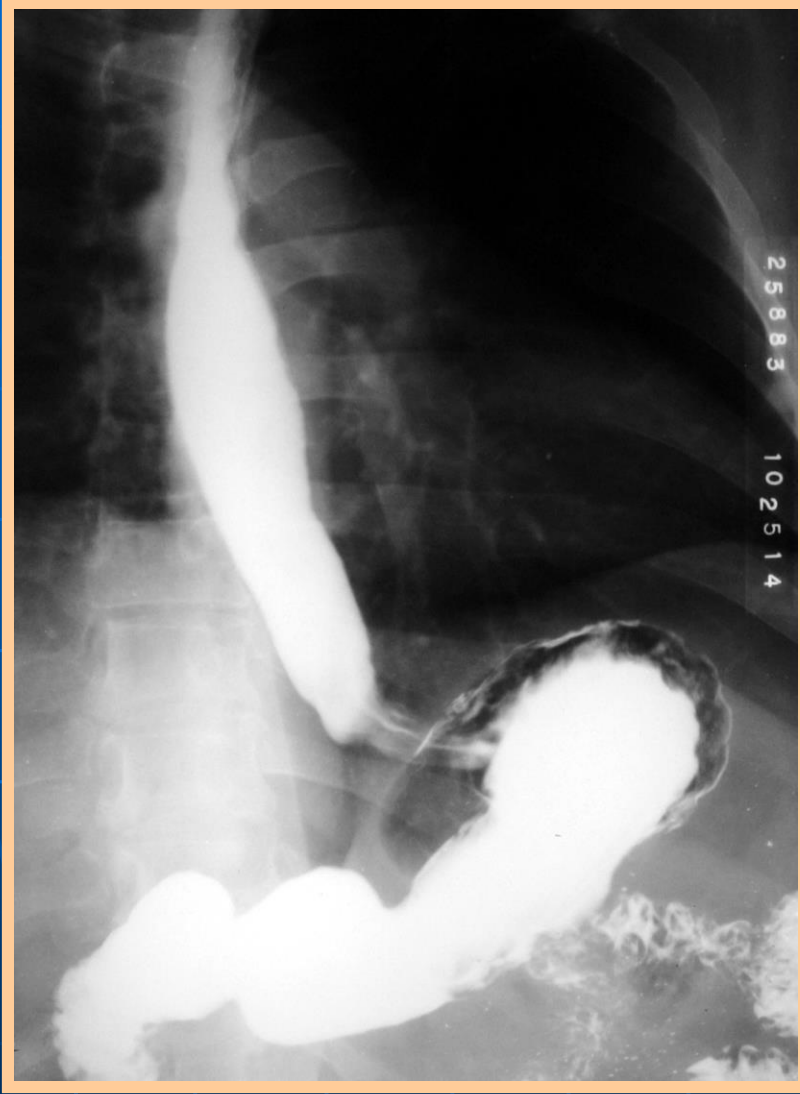# TITULO

- IMÁGENES NORMALES Y PATOLÓGICAS DEL ESÓFAGO ,ESTÓMAGO Y DUODENO.

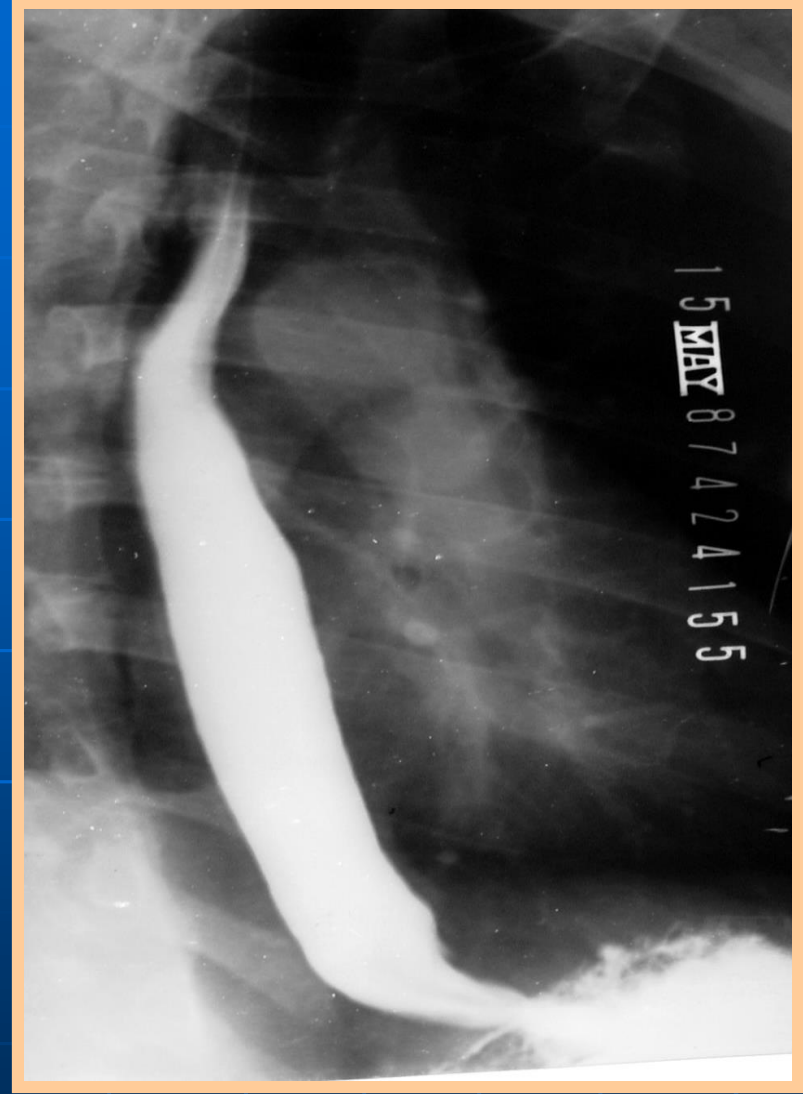# OBJETIVOS

- IDENTIFICAR LOS SIGNOS RADIOLOGICOS EN LA PATOLOGÍAS DEL ESOFAGO ,ESTOMAGO Y DUODENO.

# Esofagograma normal

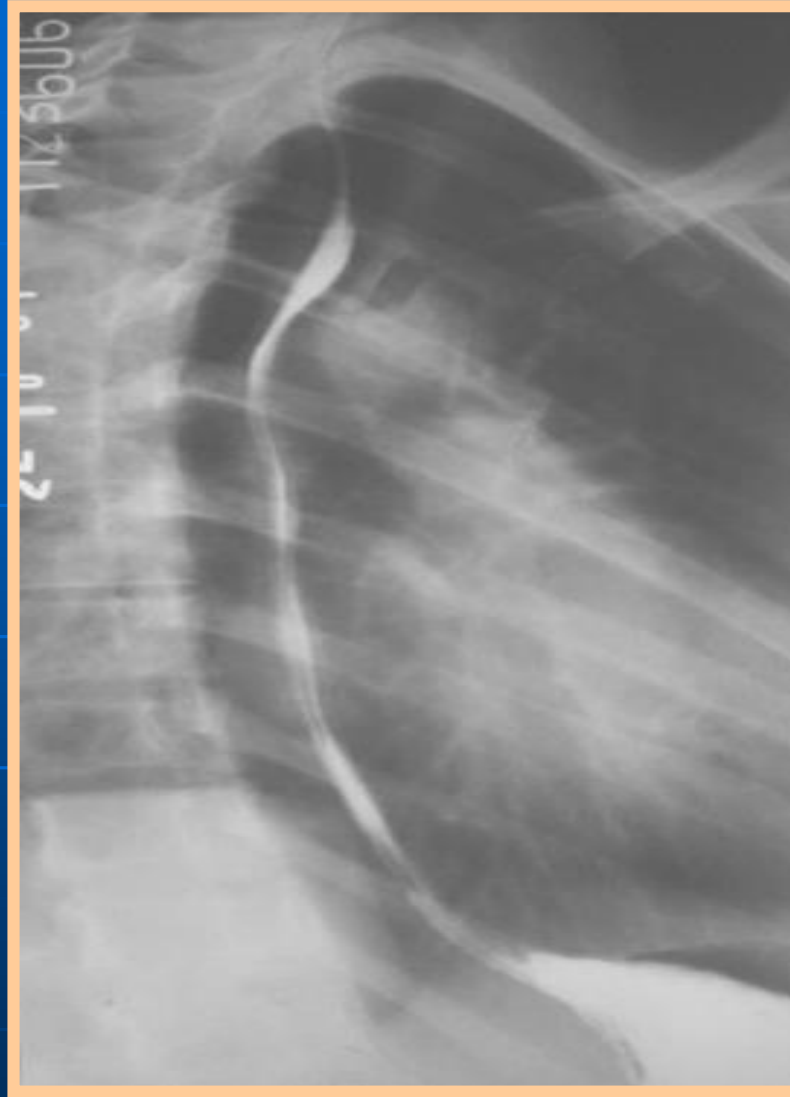


**Esófago frontal.**



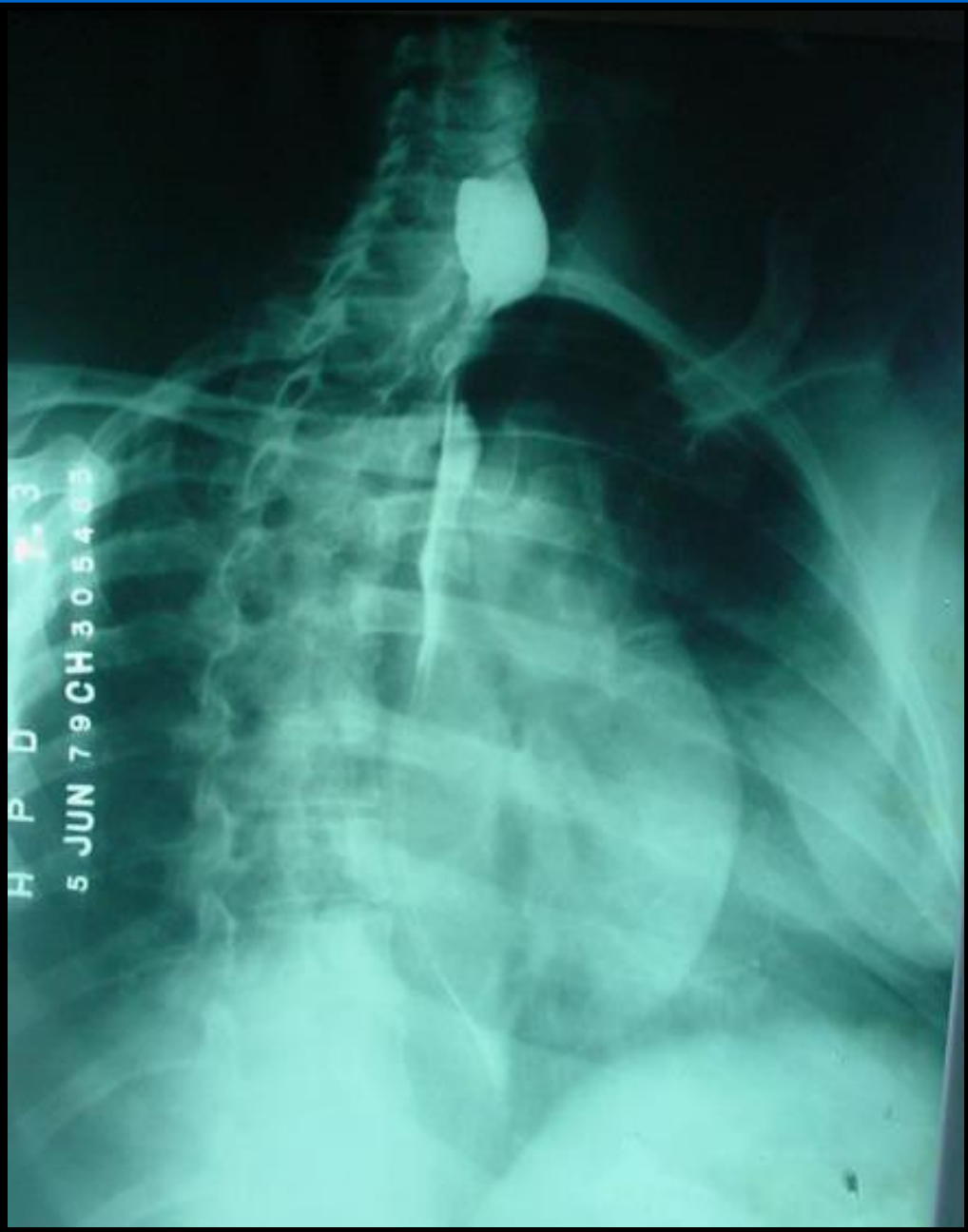**Esófago oblicuo.**

# Esofagograma

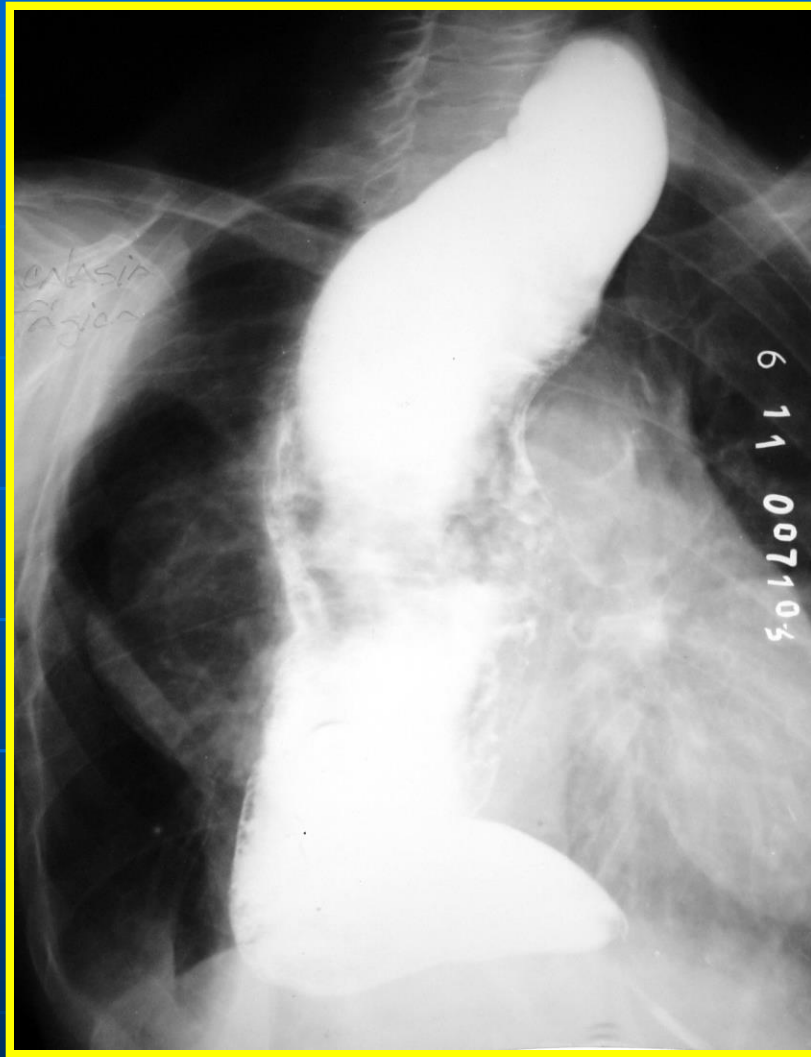


**Mucosografía esofágica.**

- APLIQUE EL ESQUEMA DE LA PATOLOGÍA TUBULAR.



H P D  
5 JUN 7 9 CH 3 0 5 4 0 5  
7.3



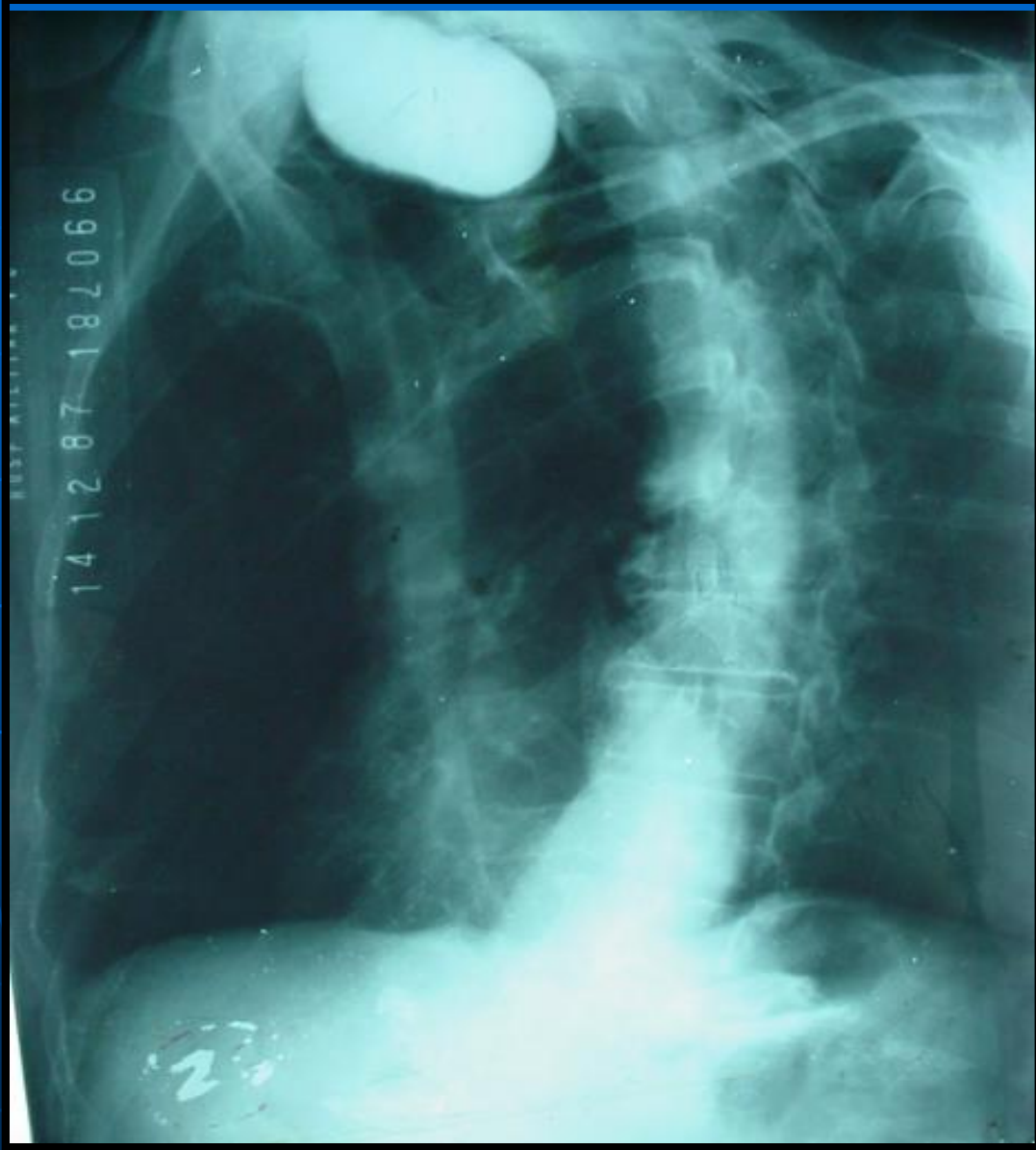**ACHALASIA**



# CASO 1

## CUADRO CLÍNICO

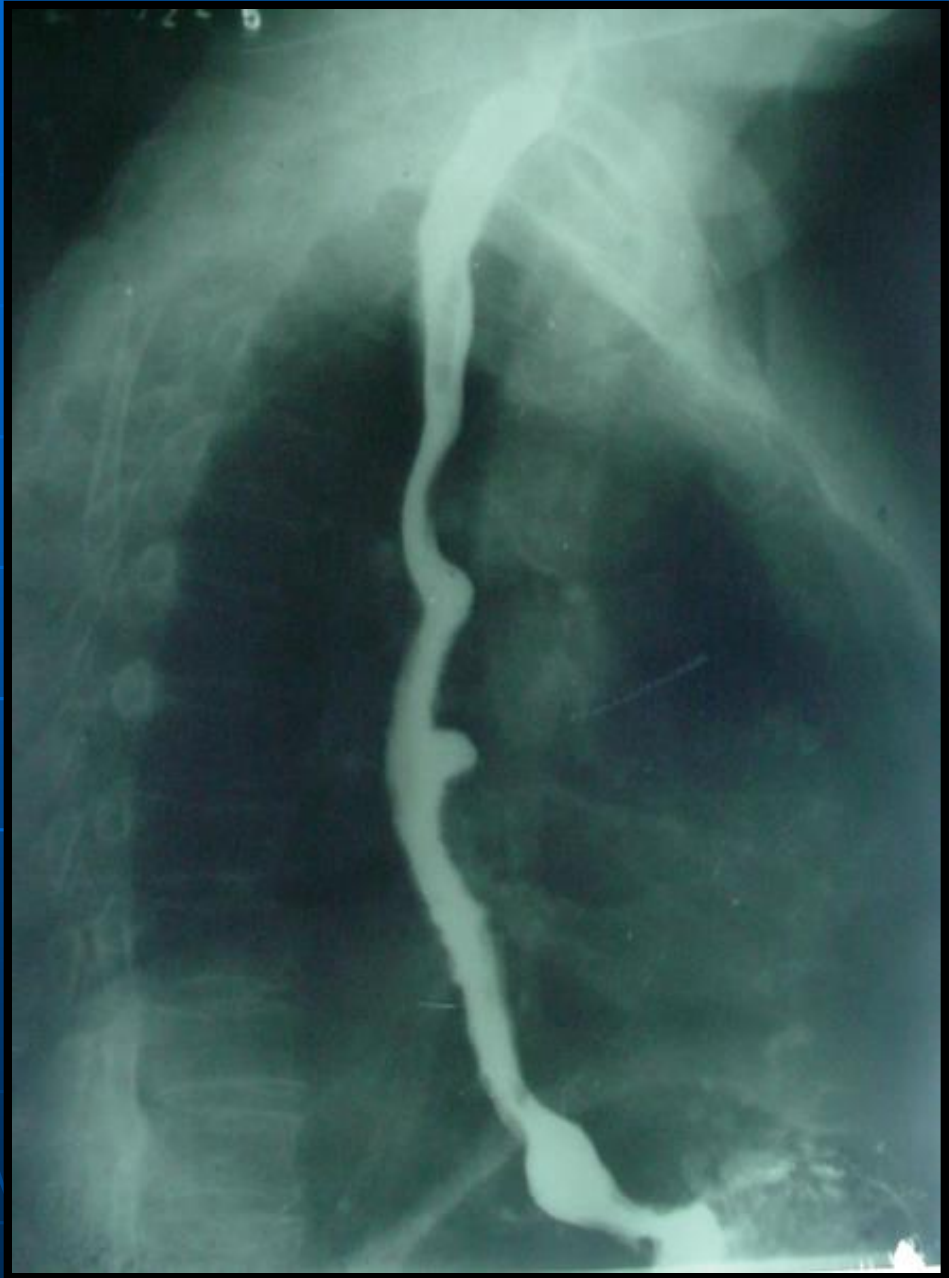- DISFÁGIA ALTA Y REGURGITACIÓN



# CASO 2

## CUADRO CLÍNICO

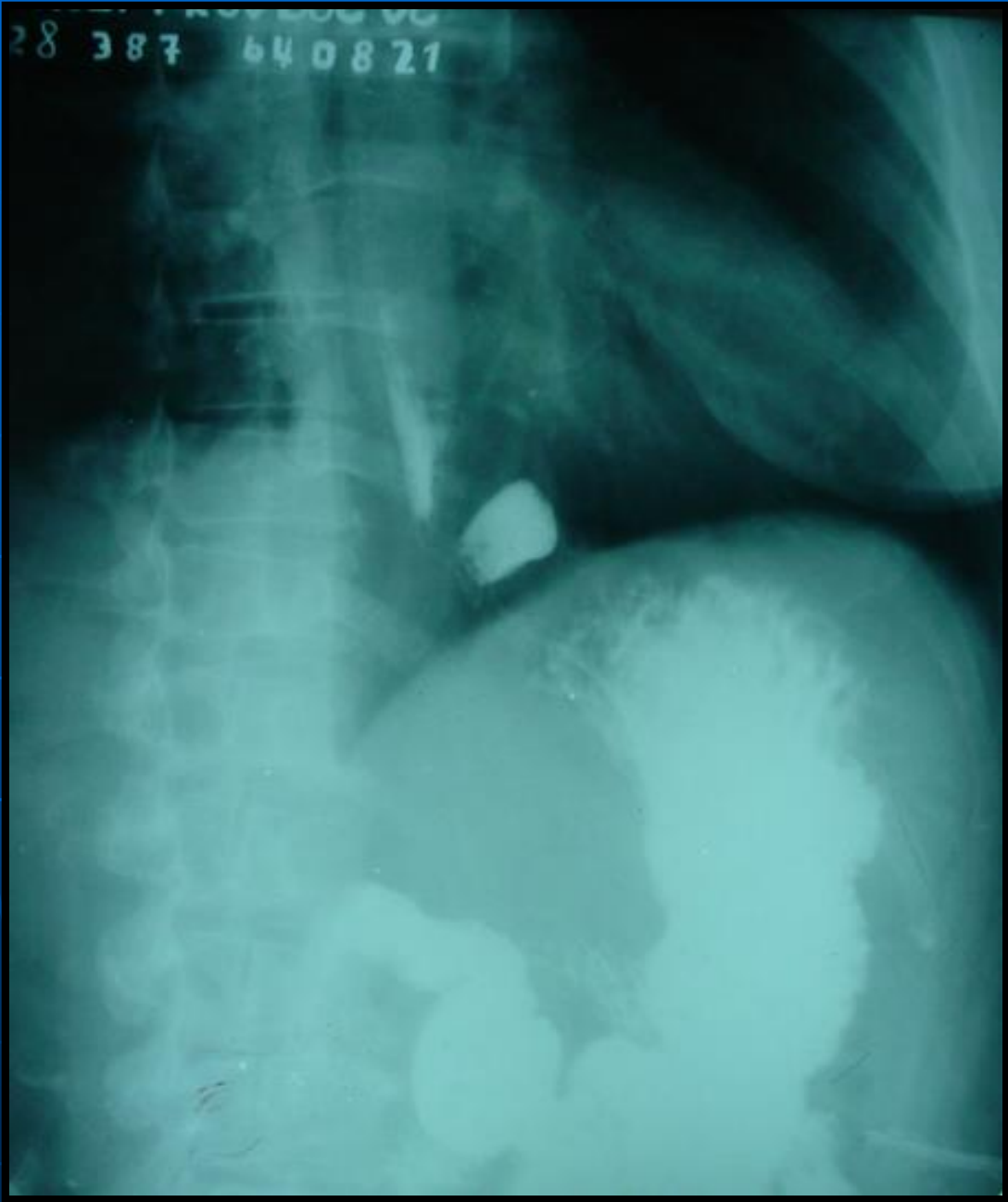- DISFÁGIA Y REGURGITACIÓN.
- ANTECEDENTES DE TB.



# CUADRO CLÍNICO

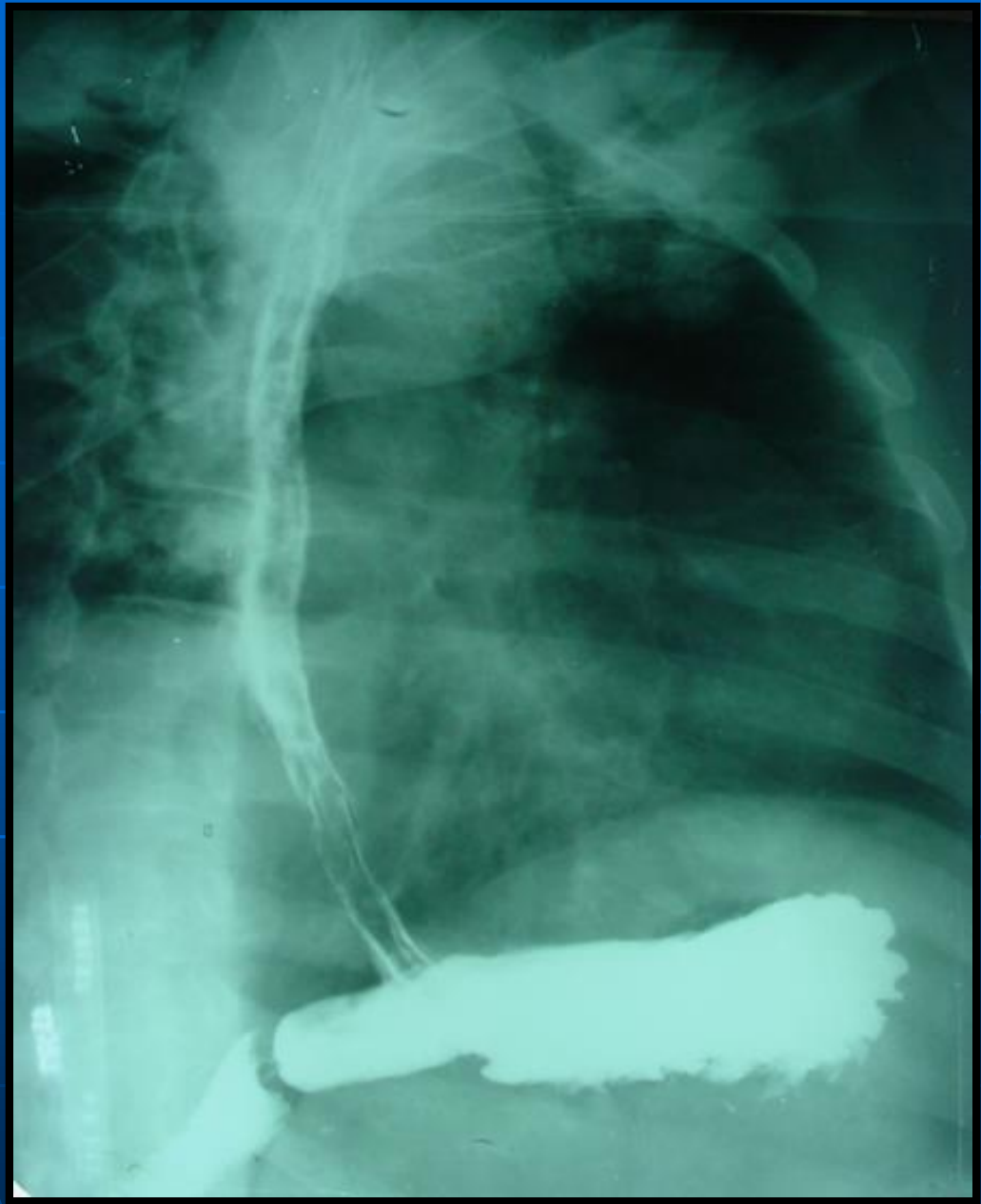
- DISFÁGIA BAJA Y REGURGITACIÓN.
- DOLOR EN EPIGASTRIO.

28 387 640821

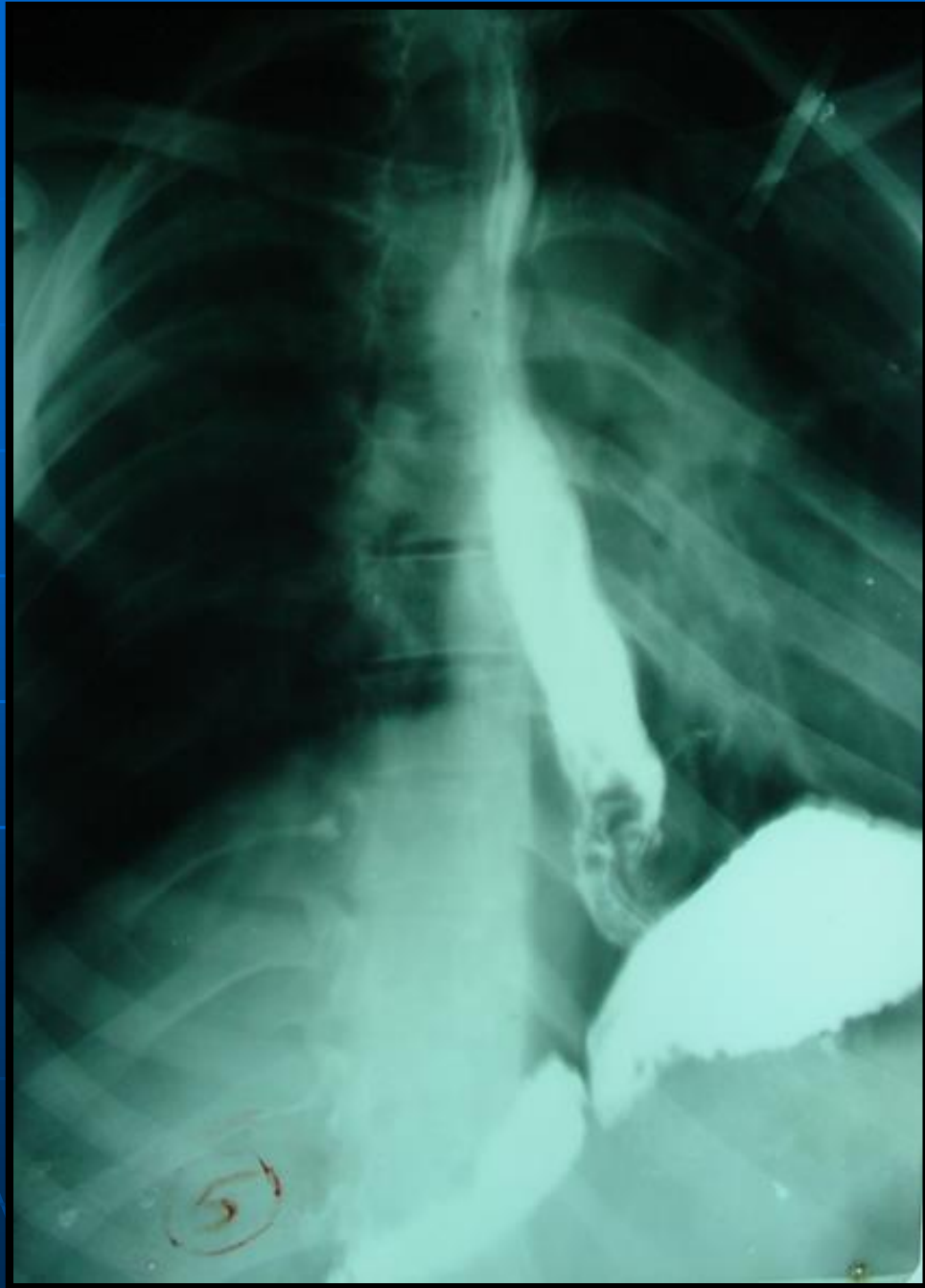

# CASO 3

- PACIENTE ALCOHOLICO.
- SANGRAMIENTO DIGESTIVO.
- HEPATOPATÍA CRÓNICA.

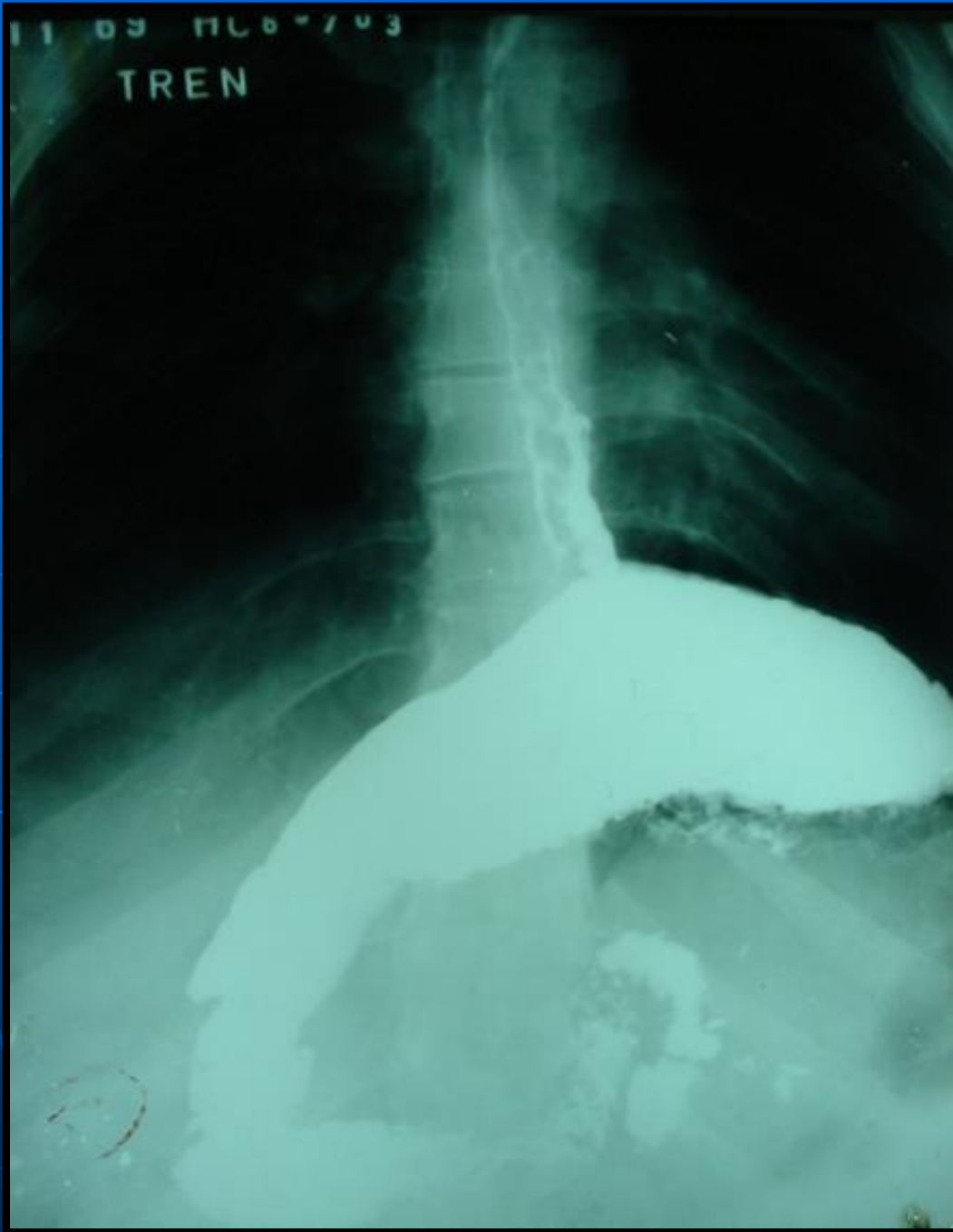


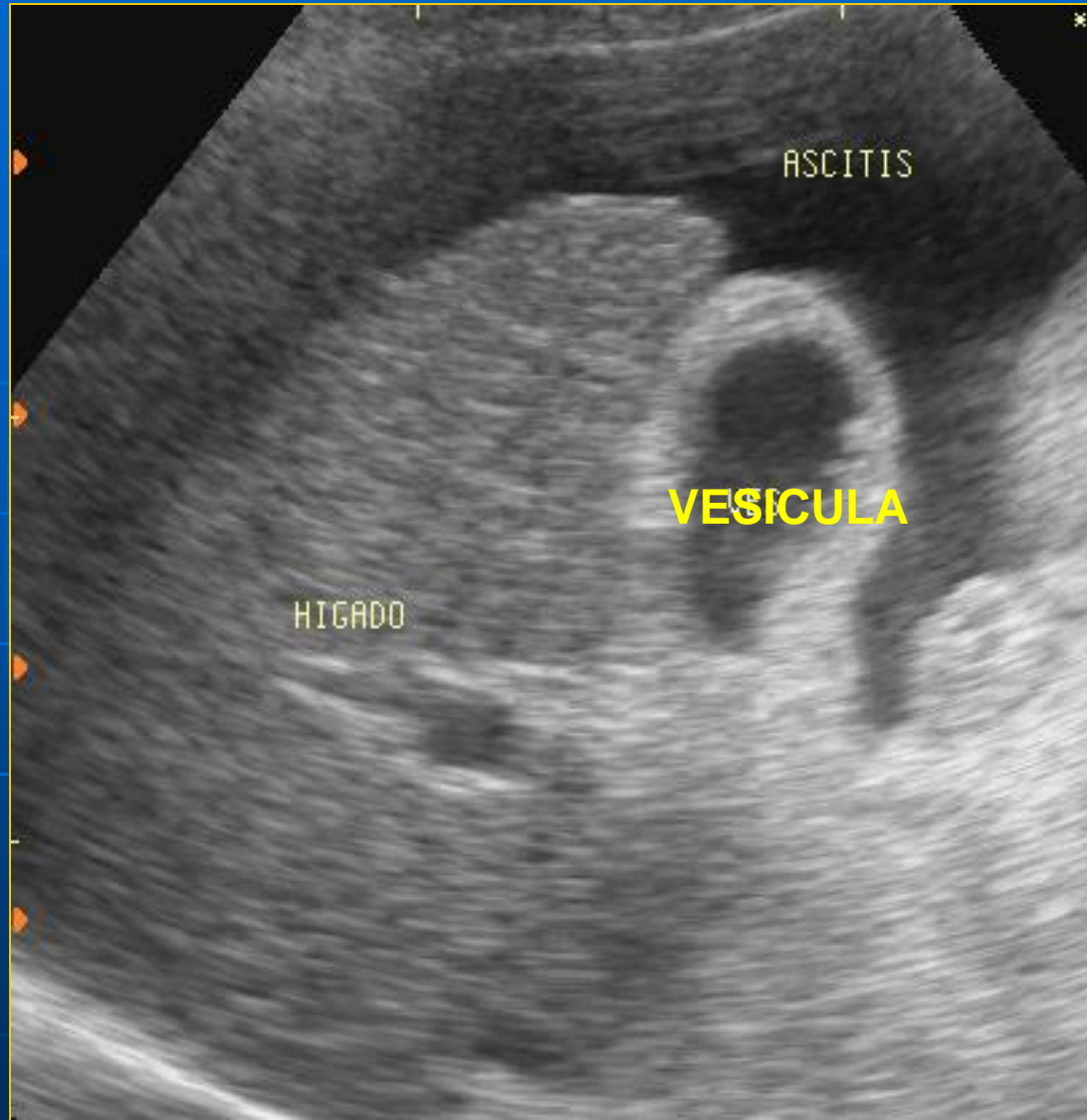




11 09 HLB-703

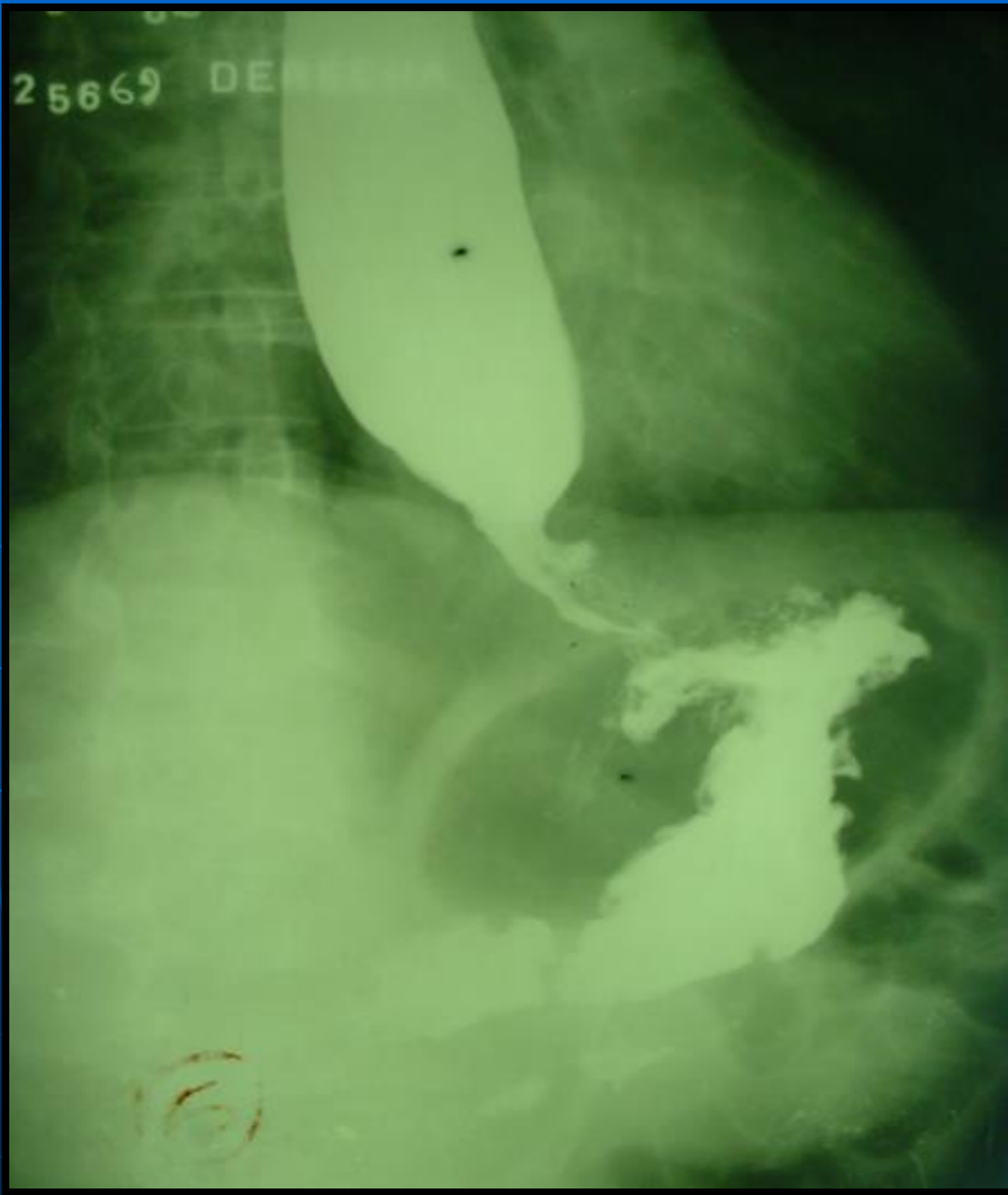TREN





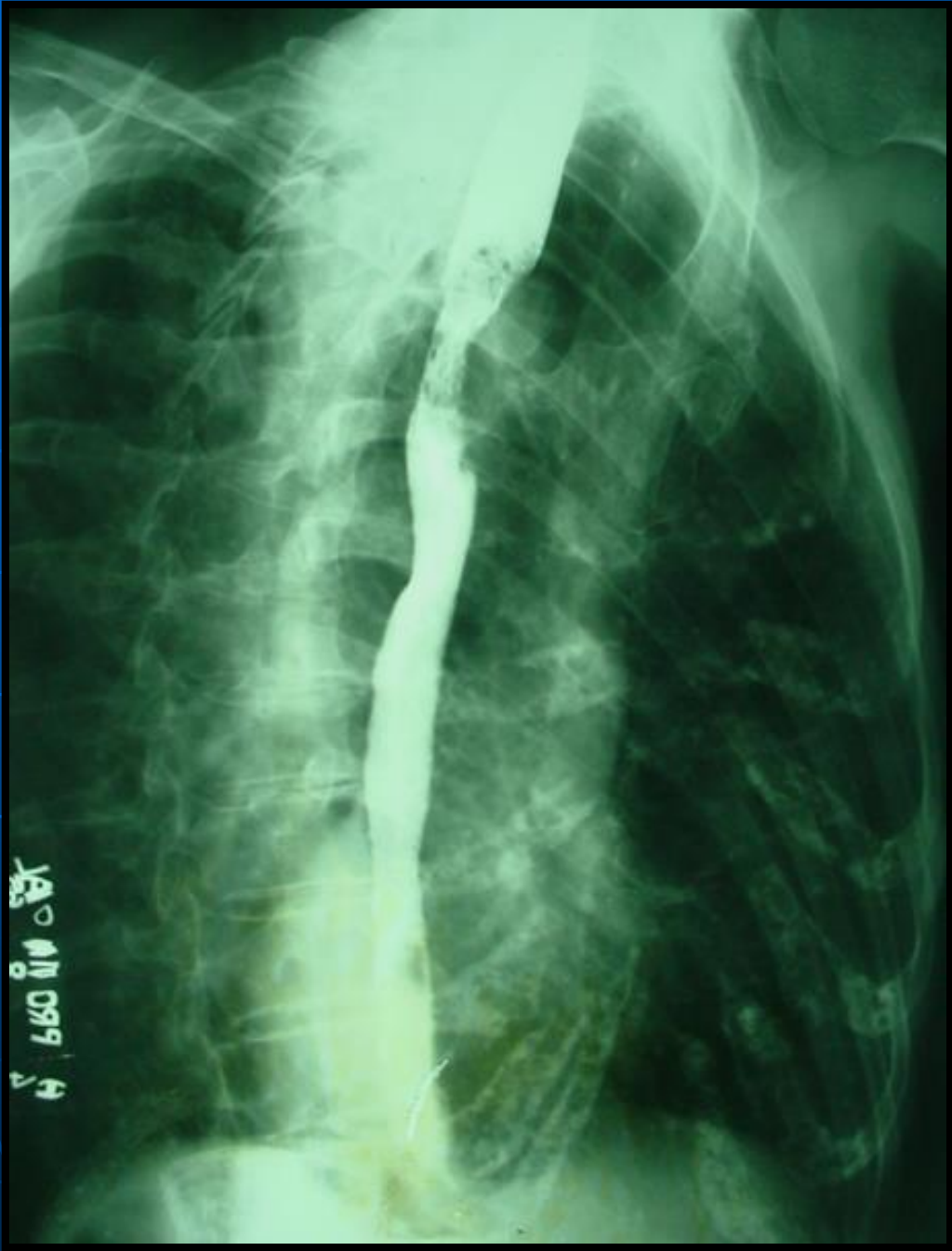# CASO 4

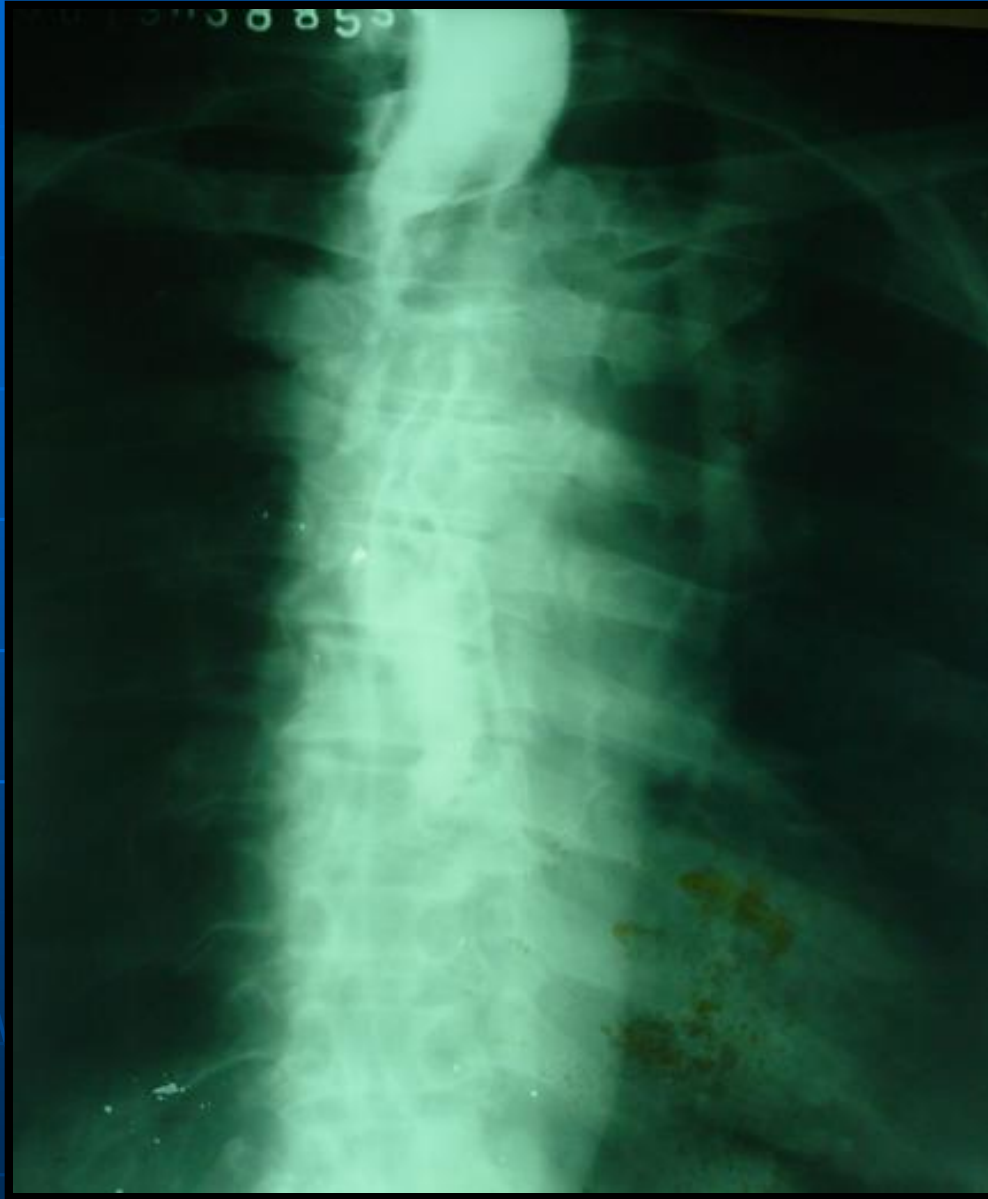- DOLOR EPIGÁSTRIO.
- REGURGITACIONES.
- ÁCIDEZ
- DISFAGÍA.



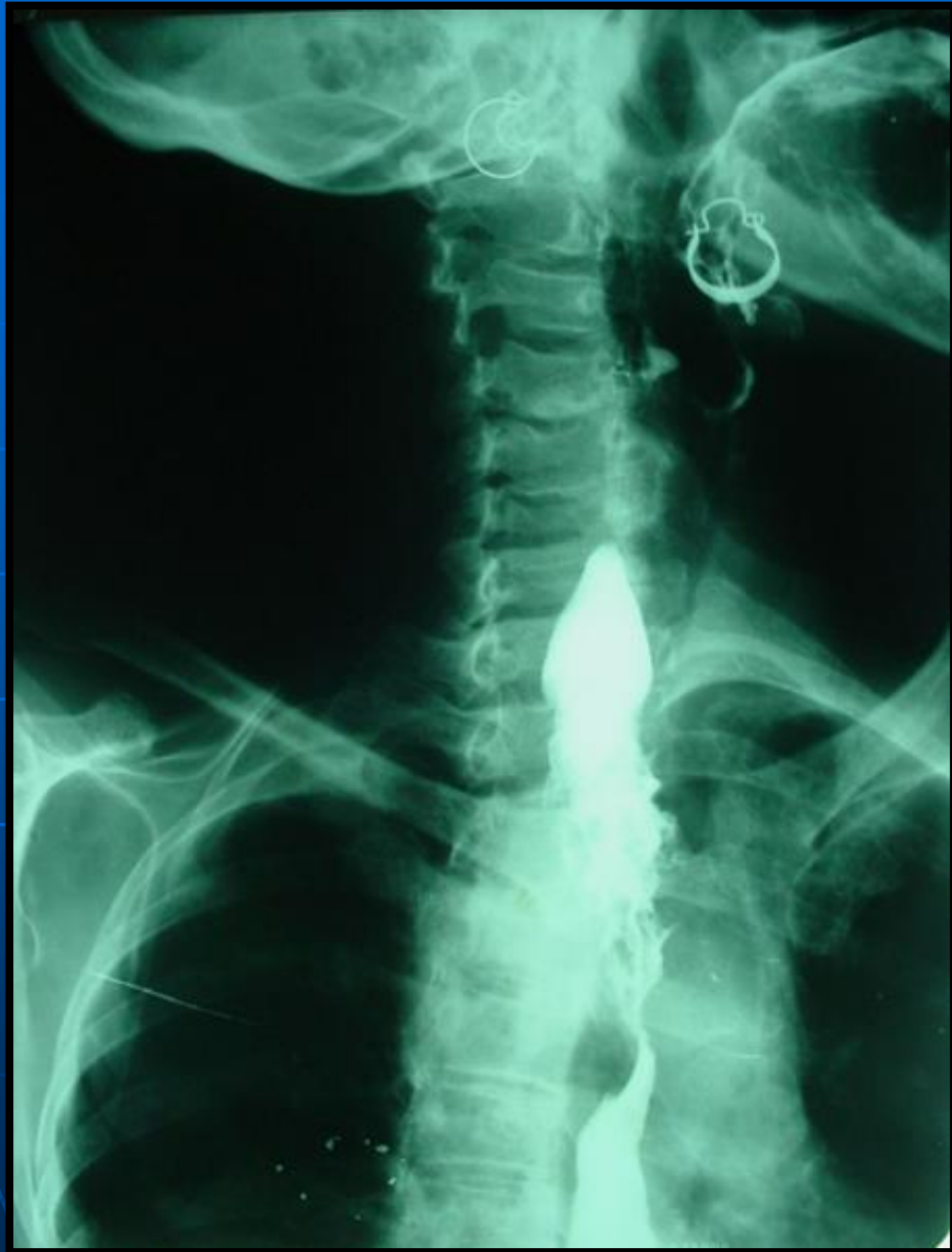# CASO 5

- PÉRDIDA DE PESO ,ANOREXIA Y ASTENIA.
- DISFÁGIA A LOS ALIMENTOS SÓLIDOS Y LÍQUIDOS.
- DOLOR QUE SE IRRADIA A LA ESPALDA.



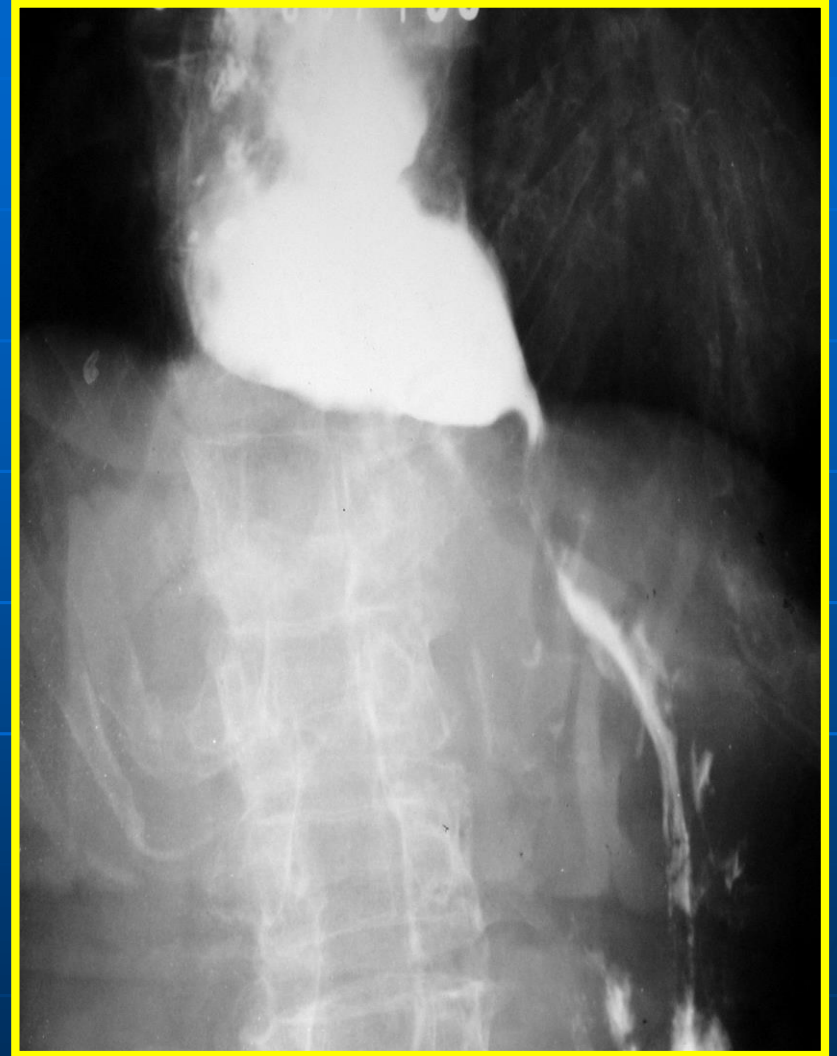
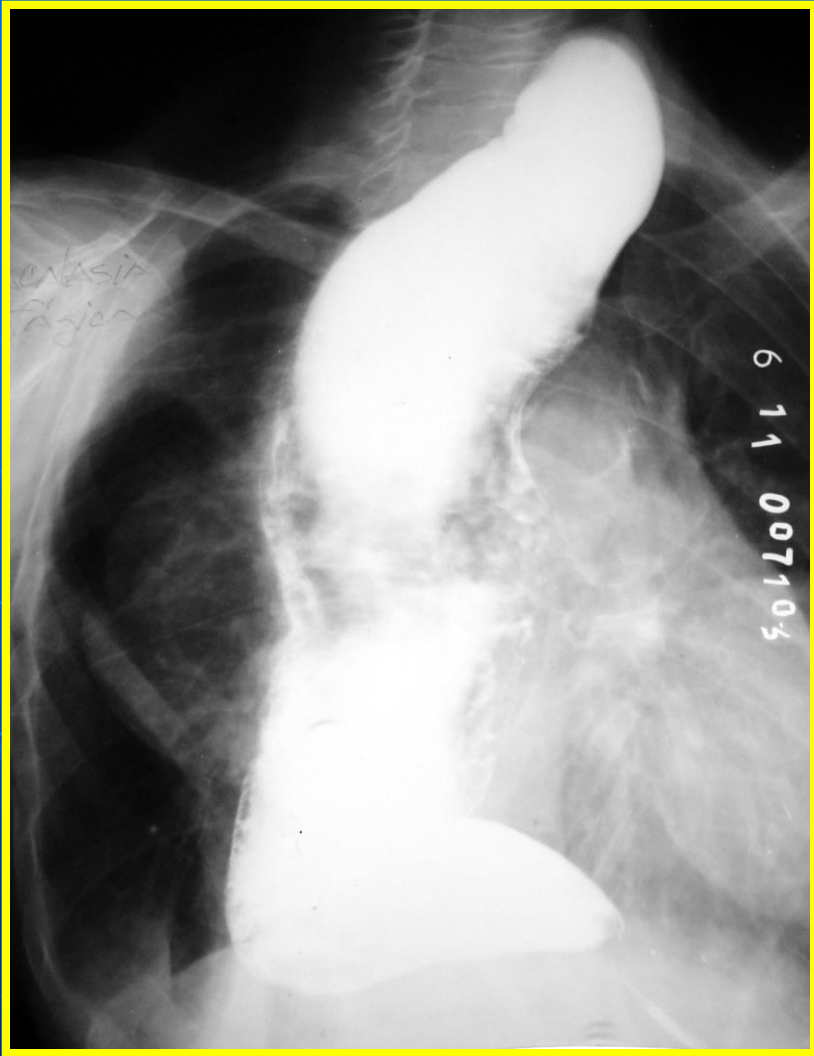




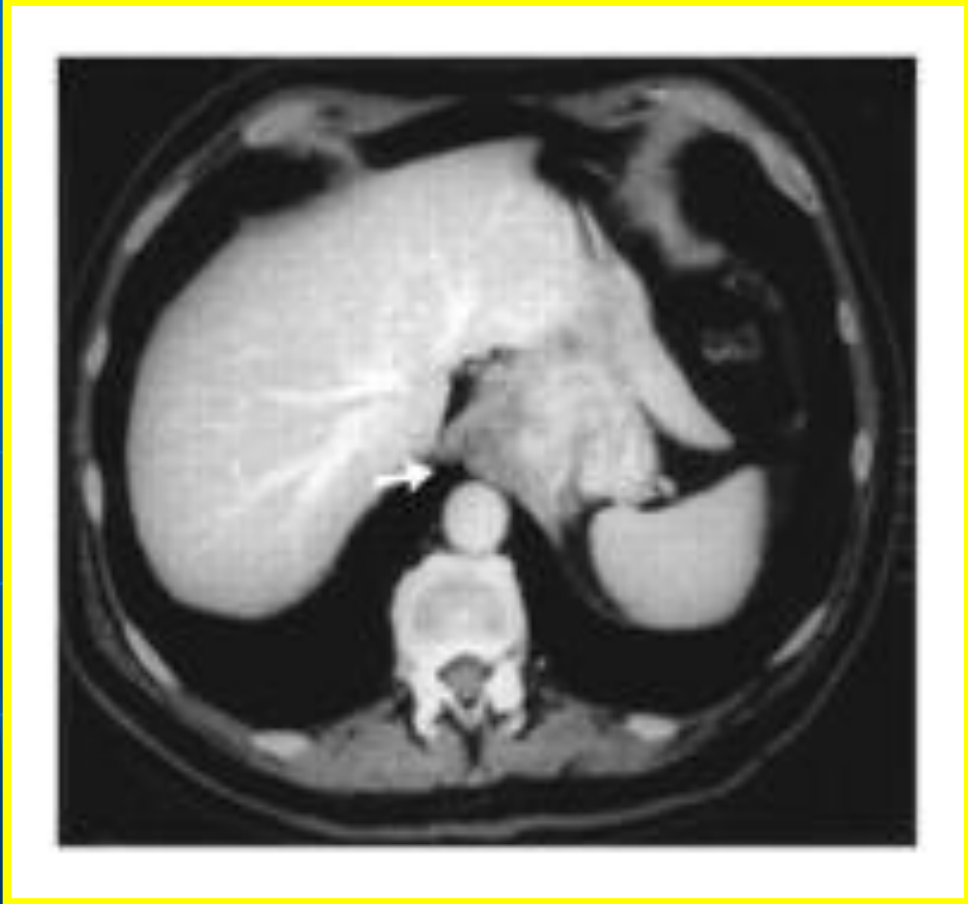# CASO 6

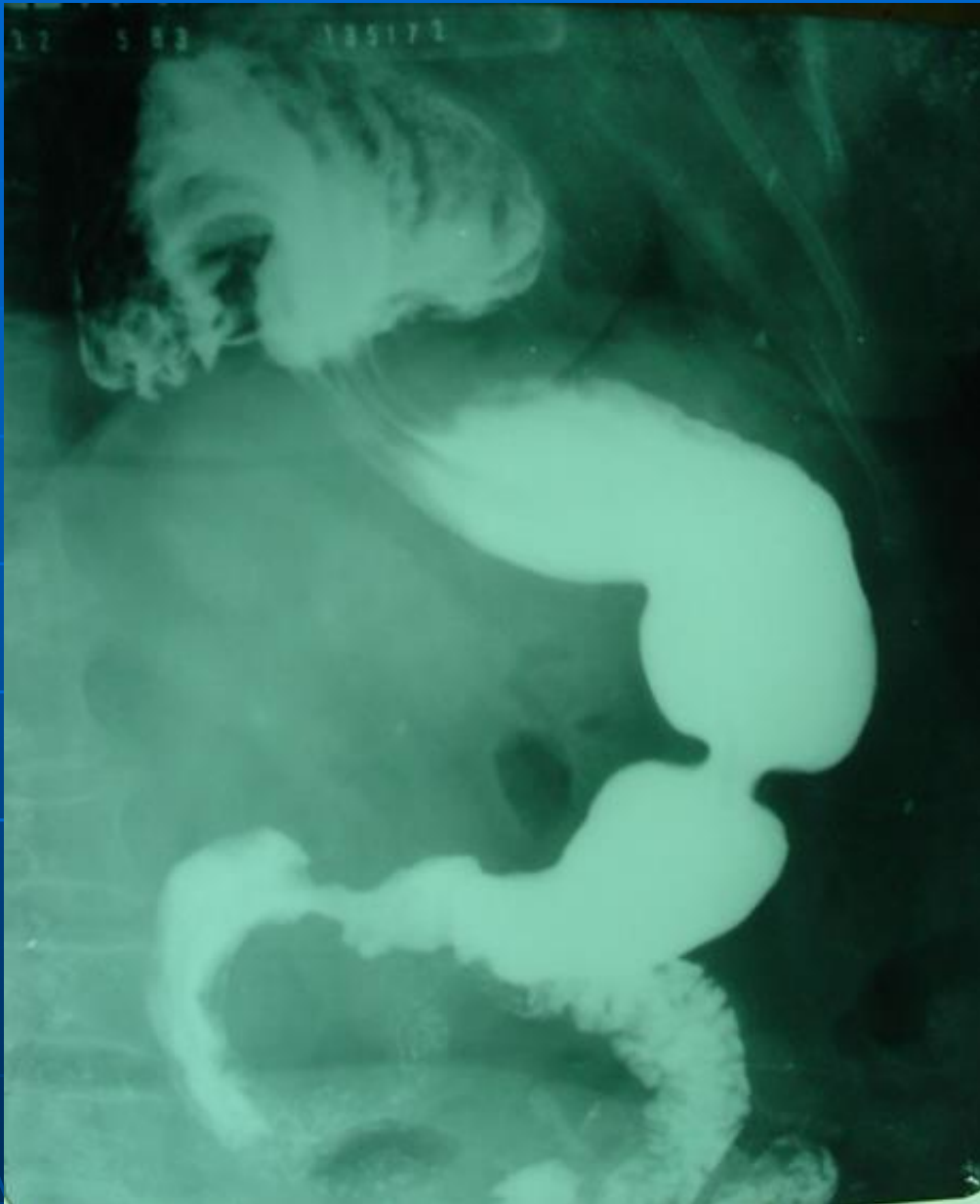
- DISFÁGIA A LOS SÓLIDOS.
- REGURGITACION.



# CASO 7

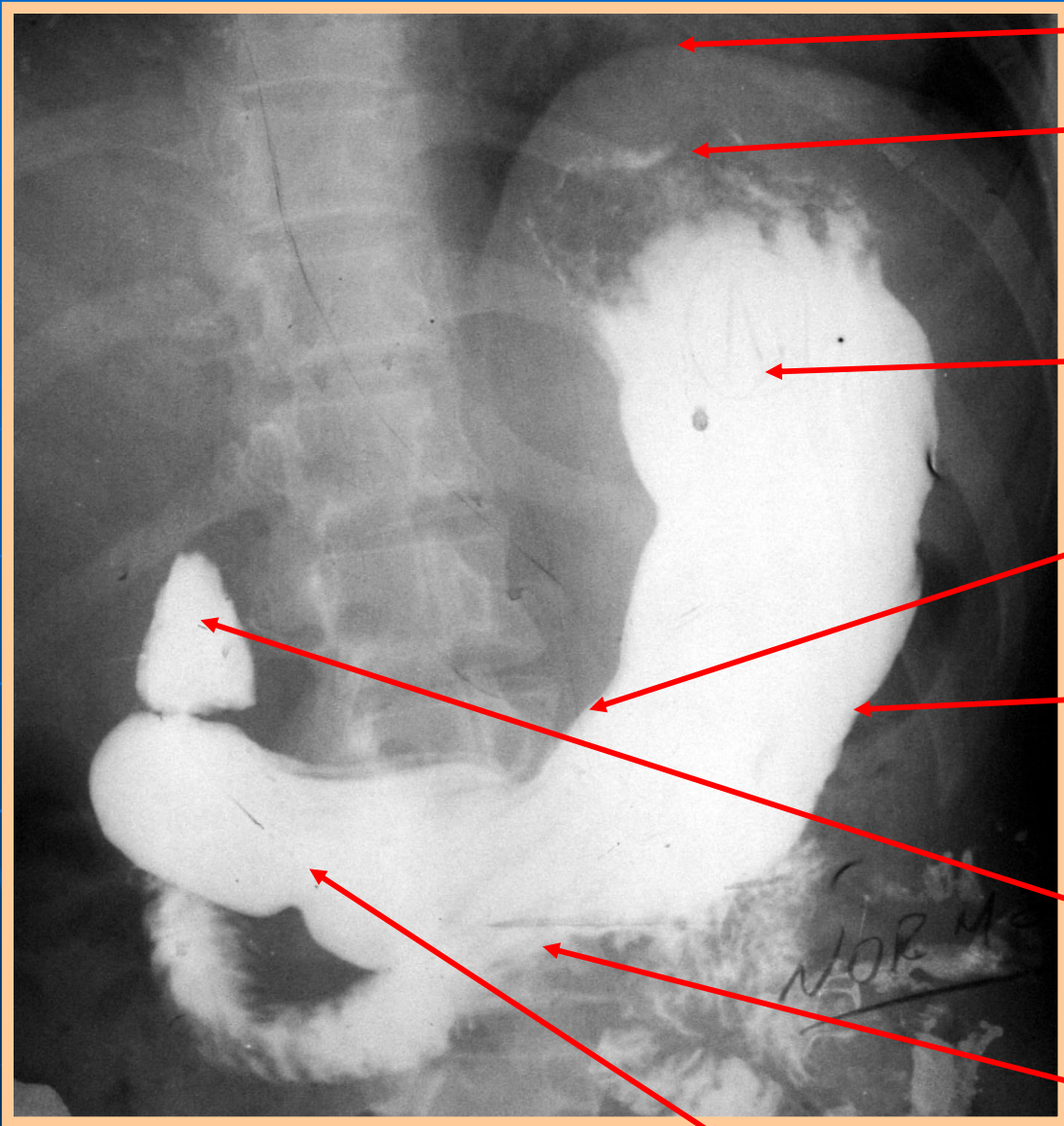
- DOLOR EN EPIGASTRIO.
- ACIDEZ.





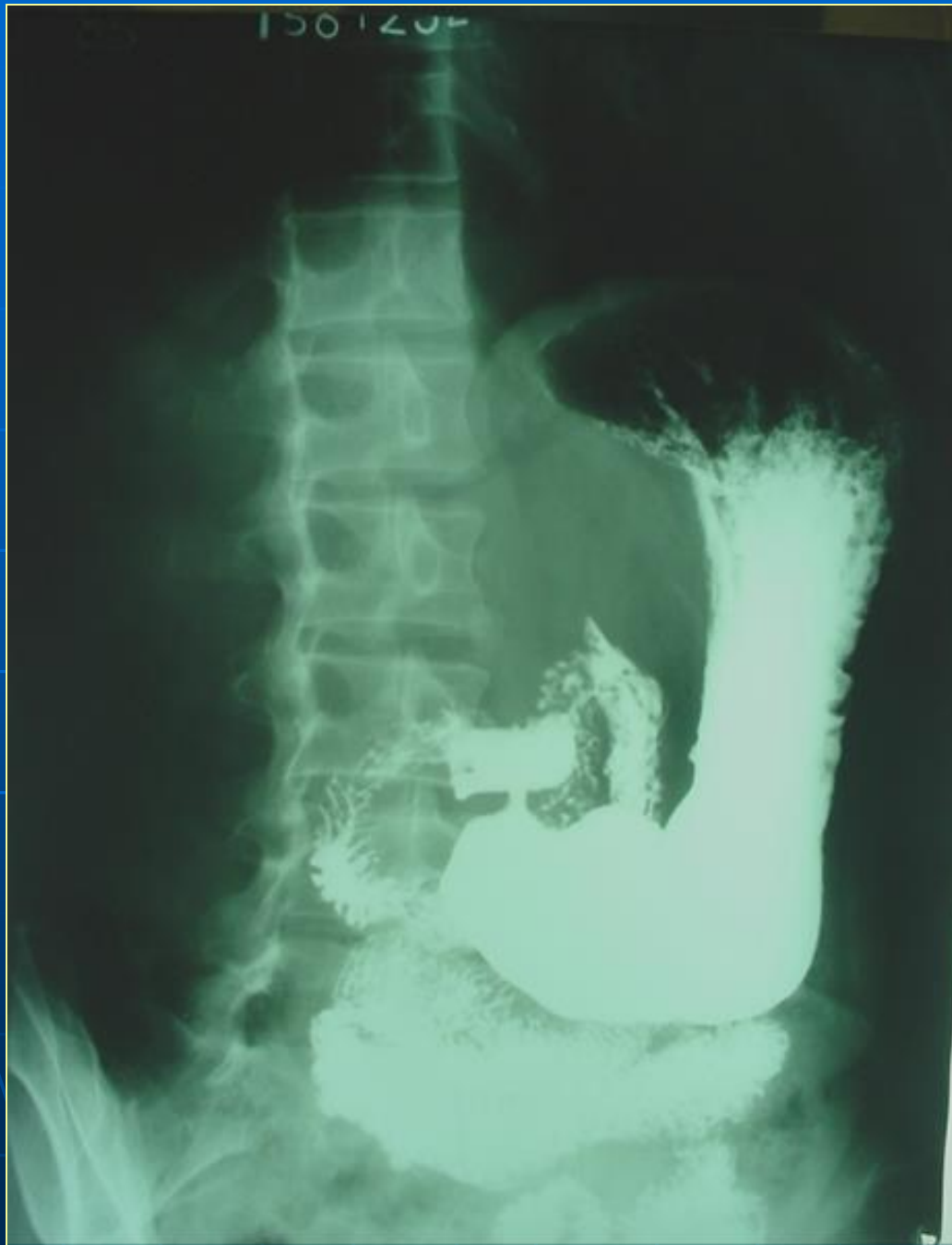# ESTÓMAGO

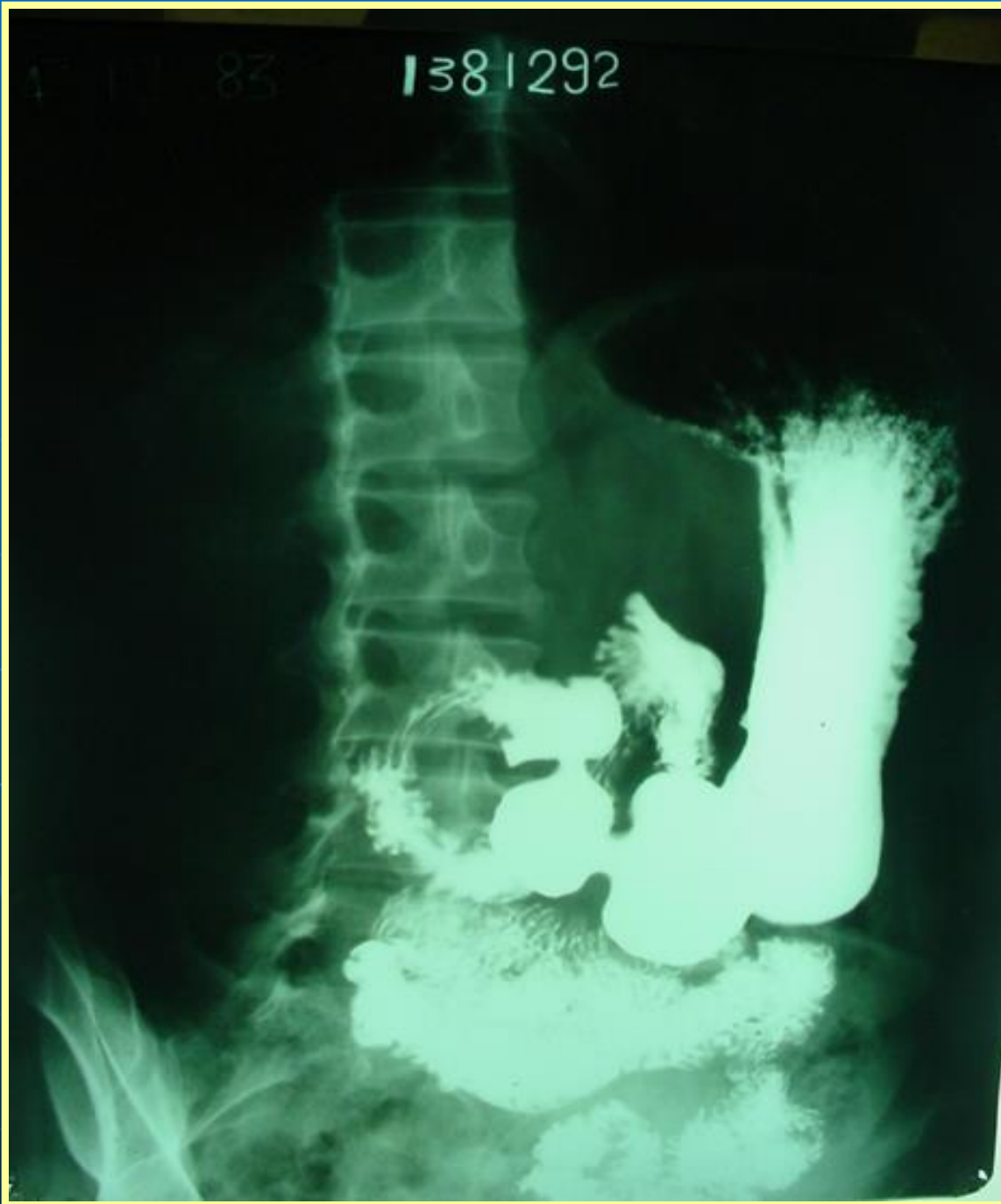



IDENTIFIQUE LOS  
DETALLES  
ANATÓMICOS

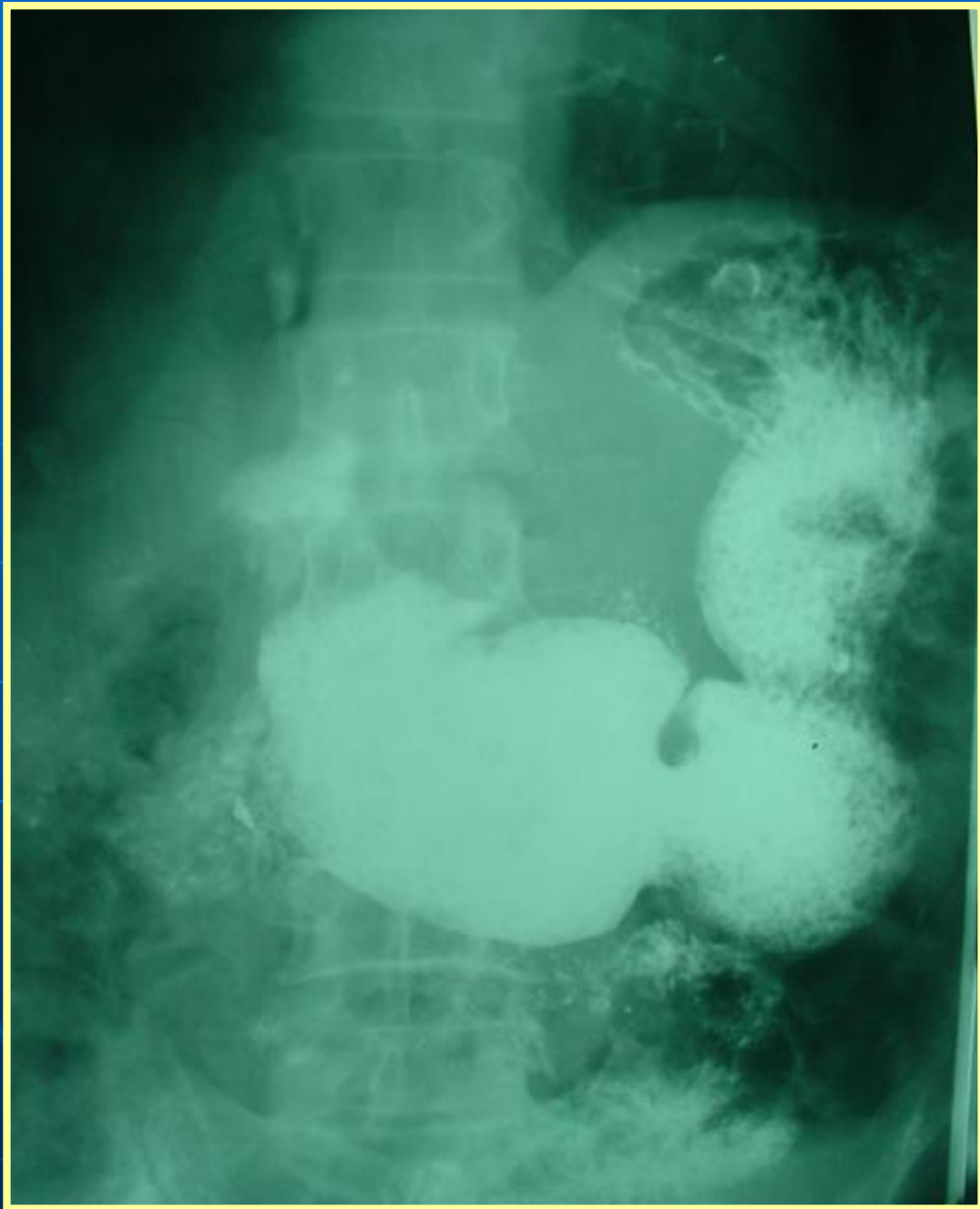






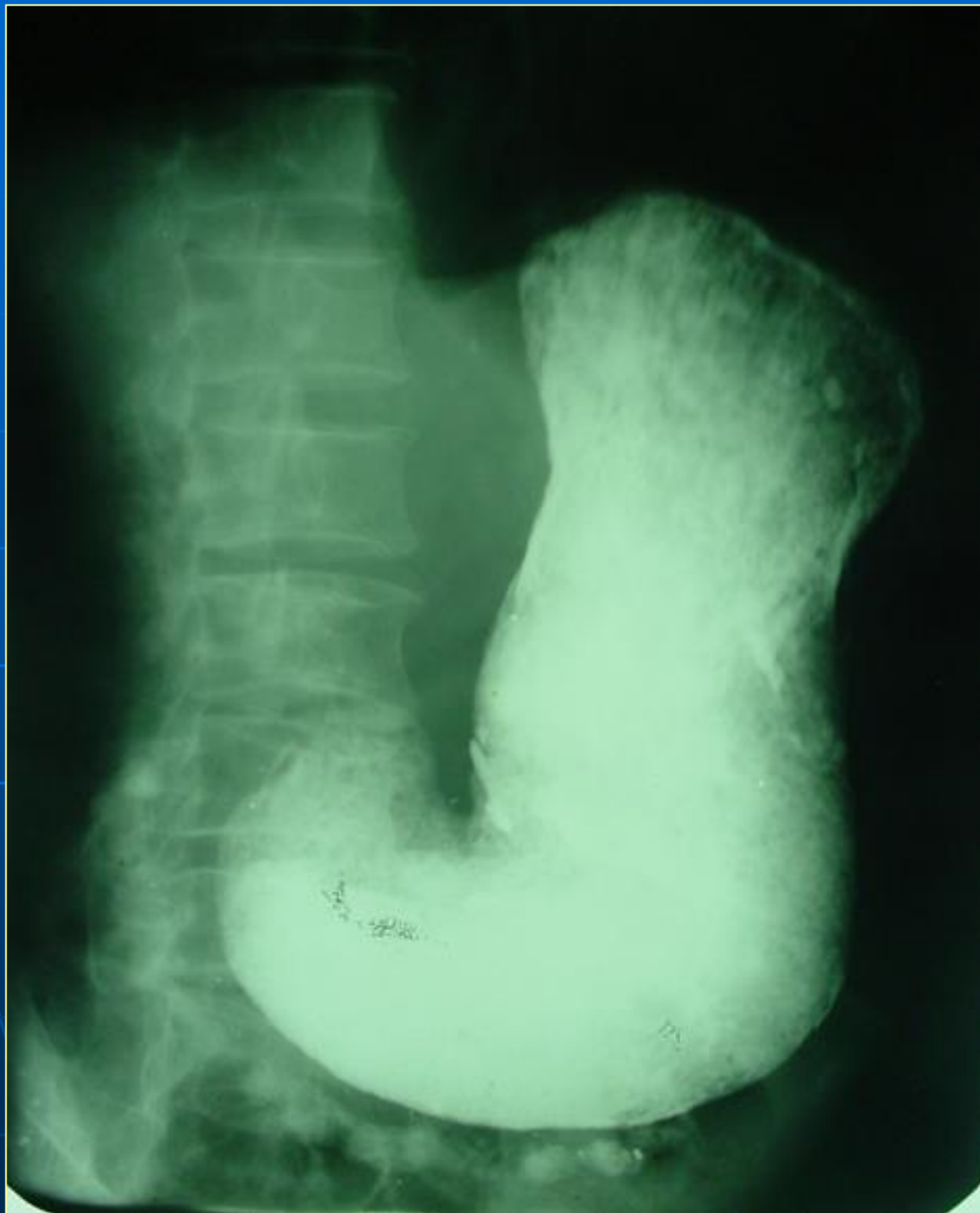# CASO 8

- EPIGASTRALGÍA.
- VÓMITOS FRECUENTES.



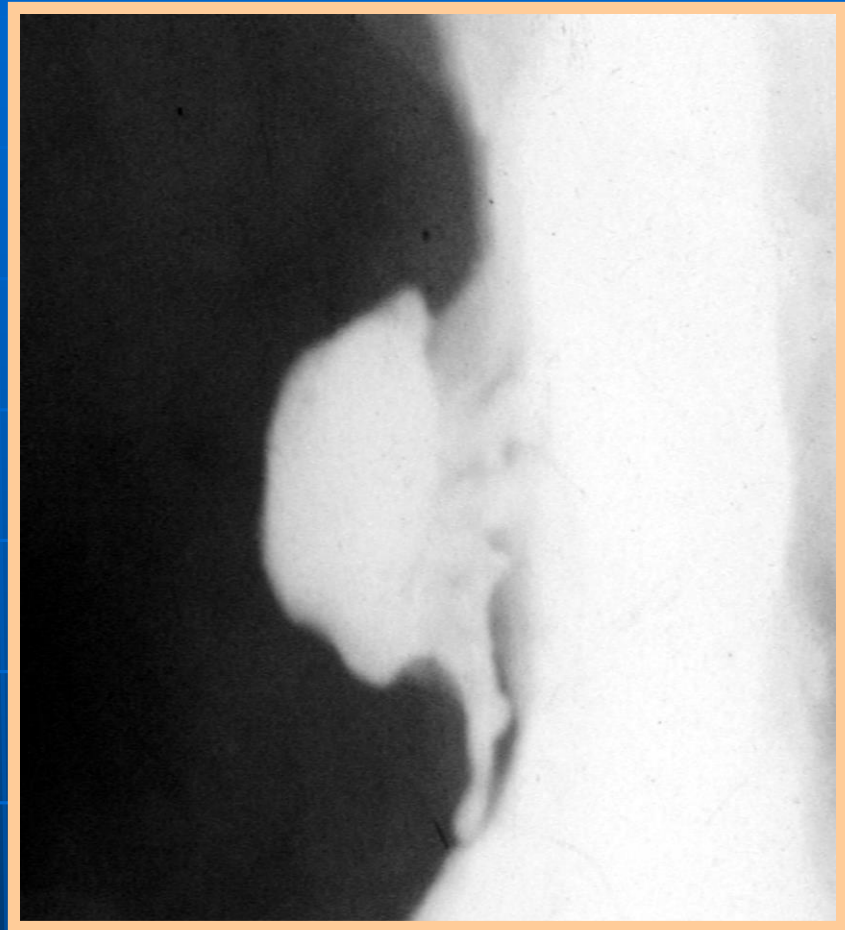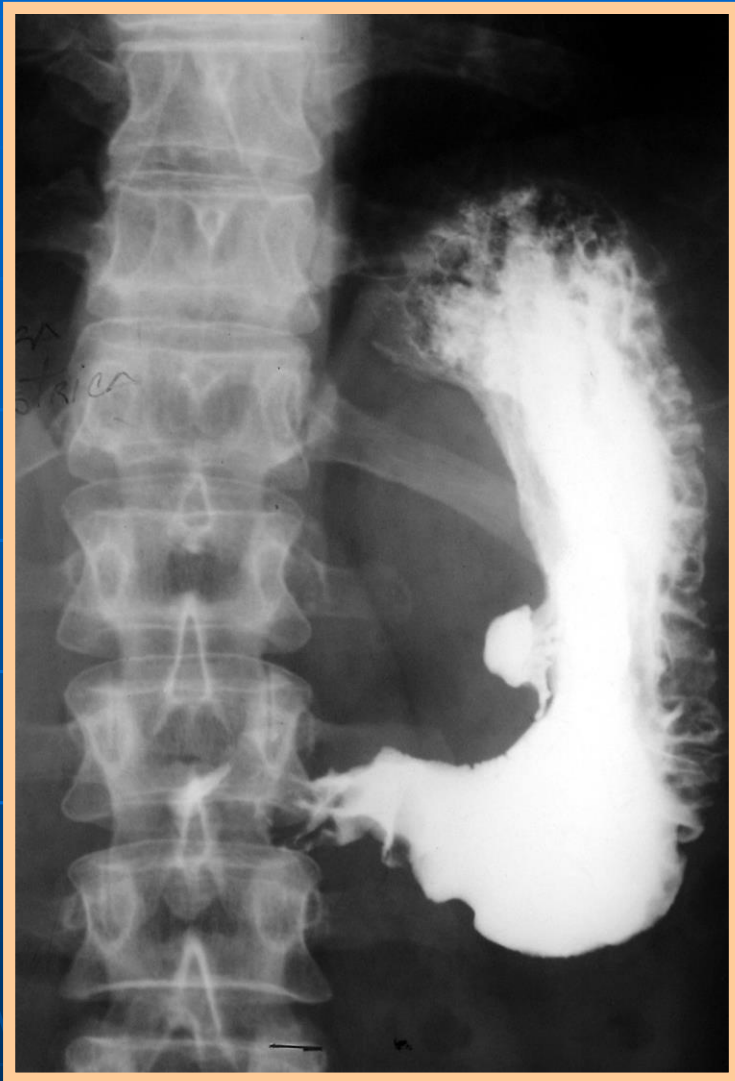# CASO 9

- VOMITOS.
- ANTECEDENTES DE ULCERA GASTRICA.



# CASO 10

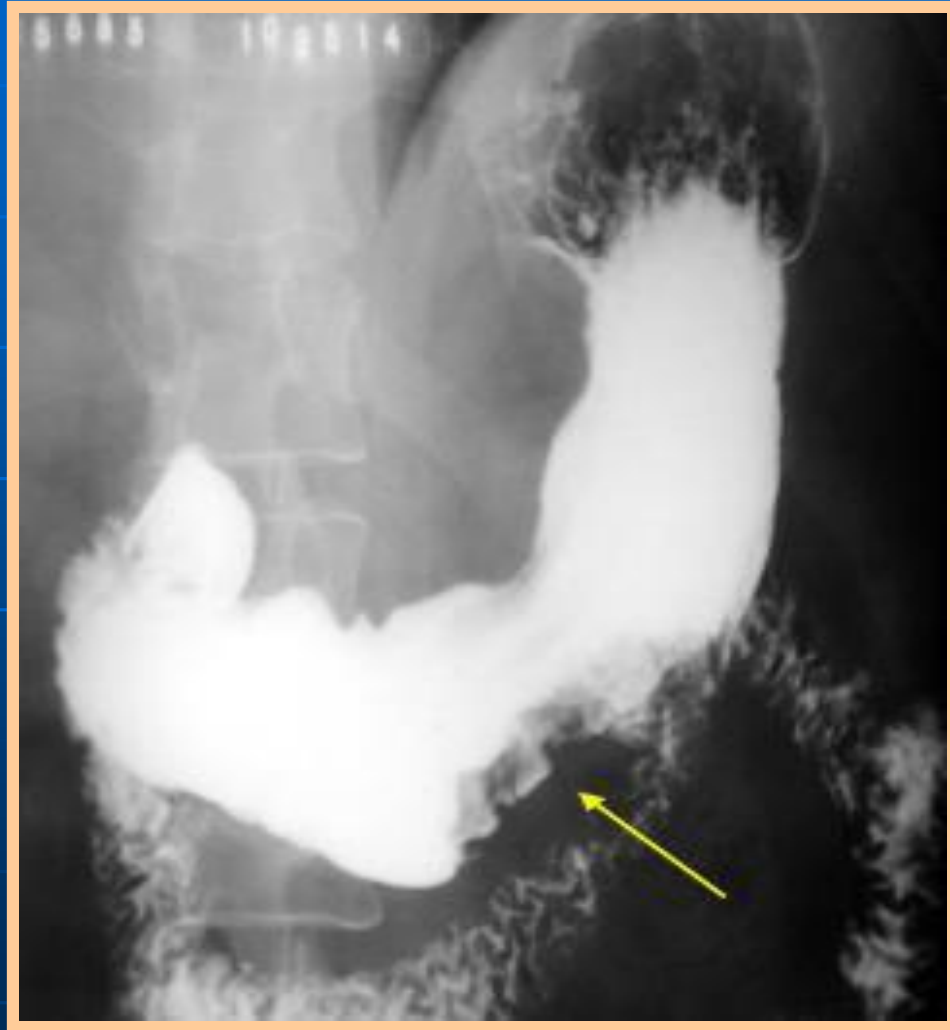- EPIGASTRALGÍA.
- SE ALIVIA CON LA INGESTIÓN DE ALIMENTO.
- SANGRAMIENTO OCULTO EN HECES FECALES.
- VÓMITOS FRECUENTES.





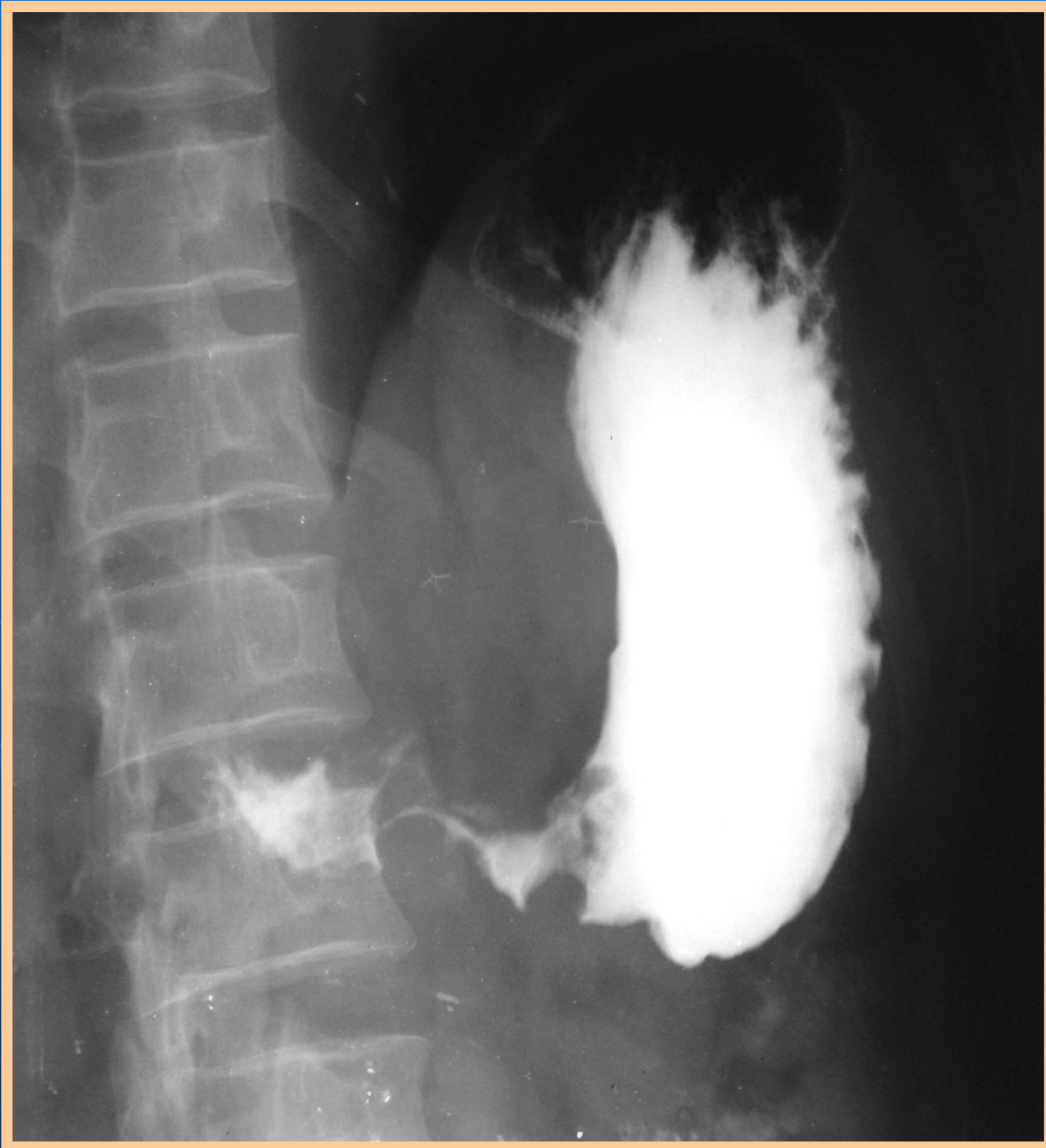# CASO 11

- EPIGASTRALGÍA.
- ASTENIA ,PERDIDA DE PESO Y ANOREXIA.
- SANGRAMIENTO OCULTO EN HECES FECALES.
- VÓMITOS FRECUENTES.



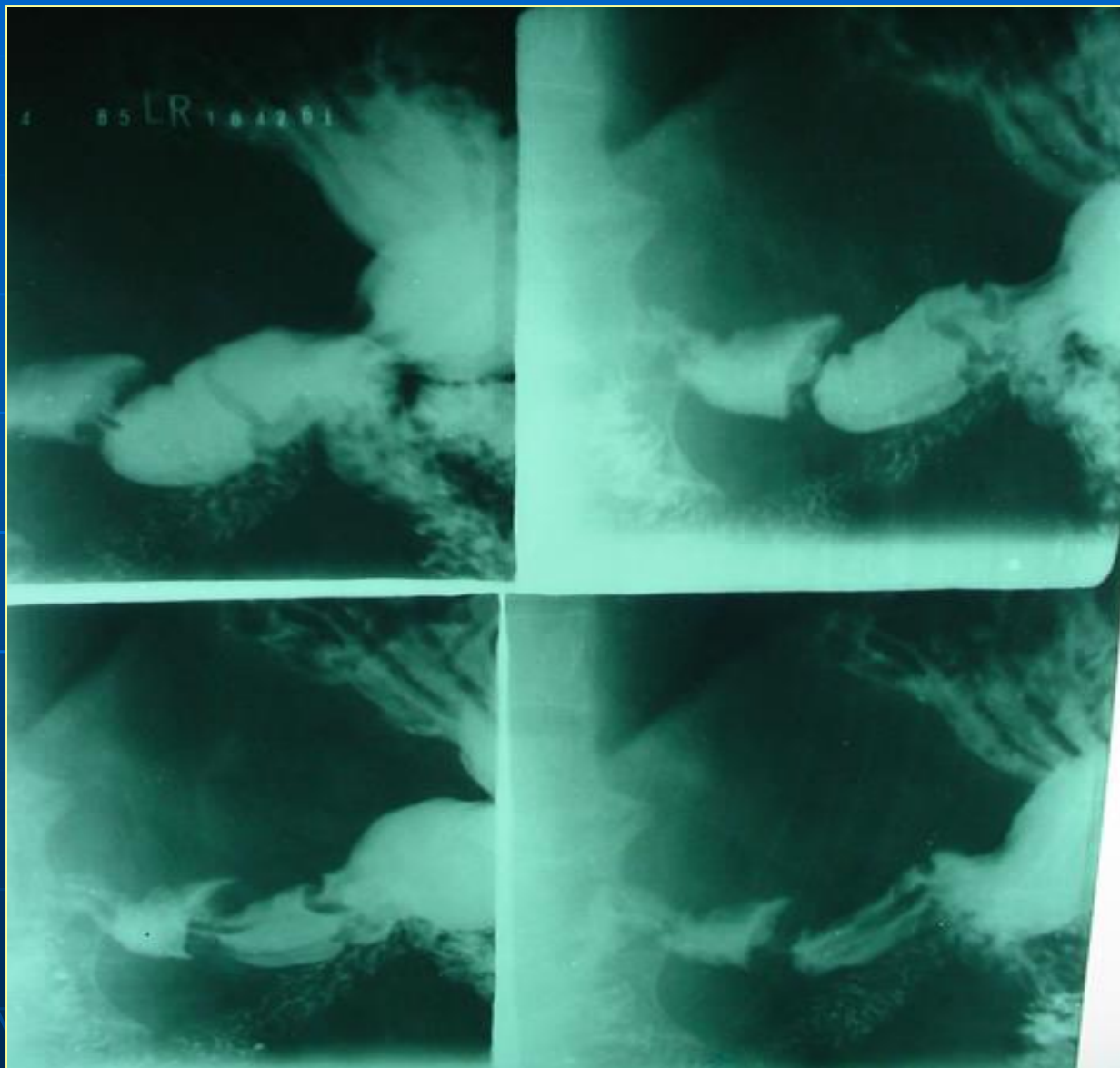
# CASO 12

- EPIGASTRALGÍA.
- ASTENIA ,PERDIDA DE PESO Y ANOREXIA.
- SANGRAMIENTO OCULTO EN HECES FECALES.
- VÓMITOS FRECUENTES



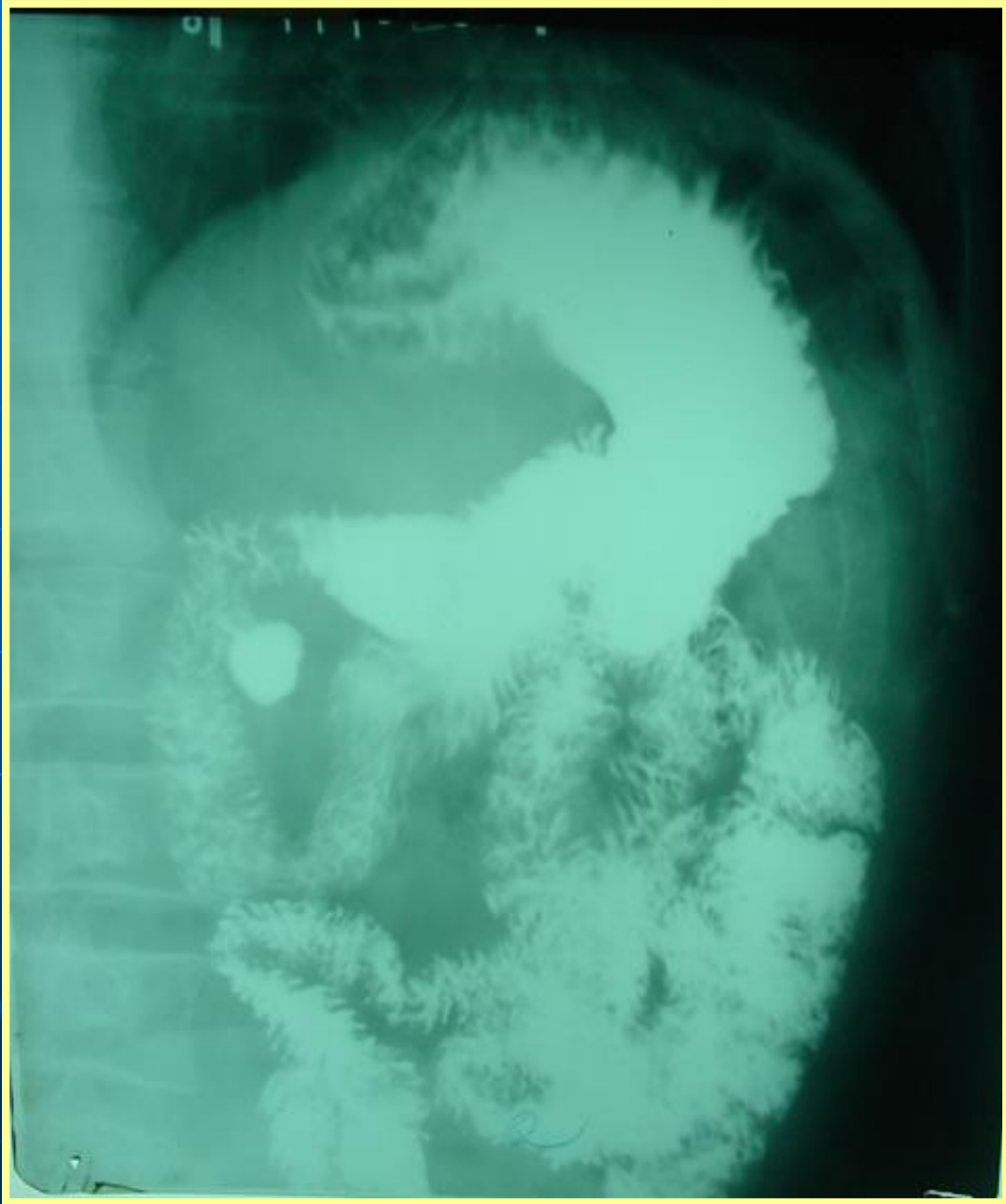
**DUODENO**

# NORMAL

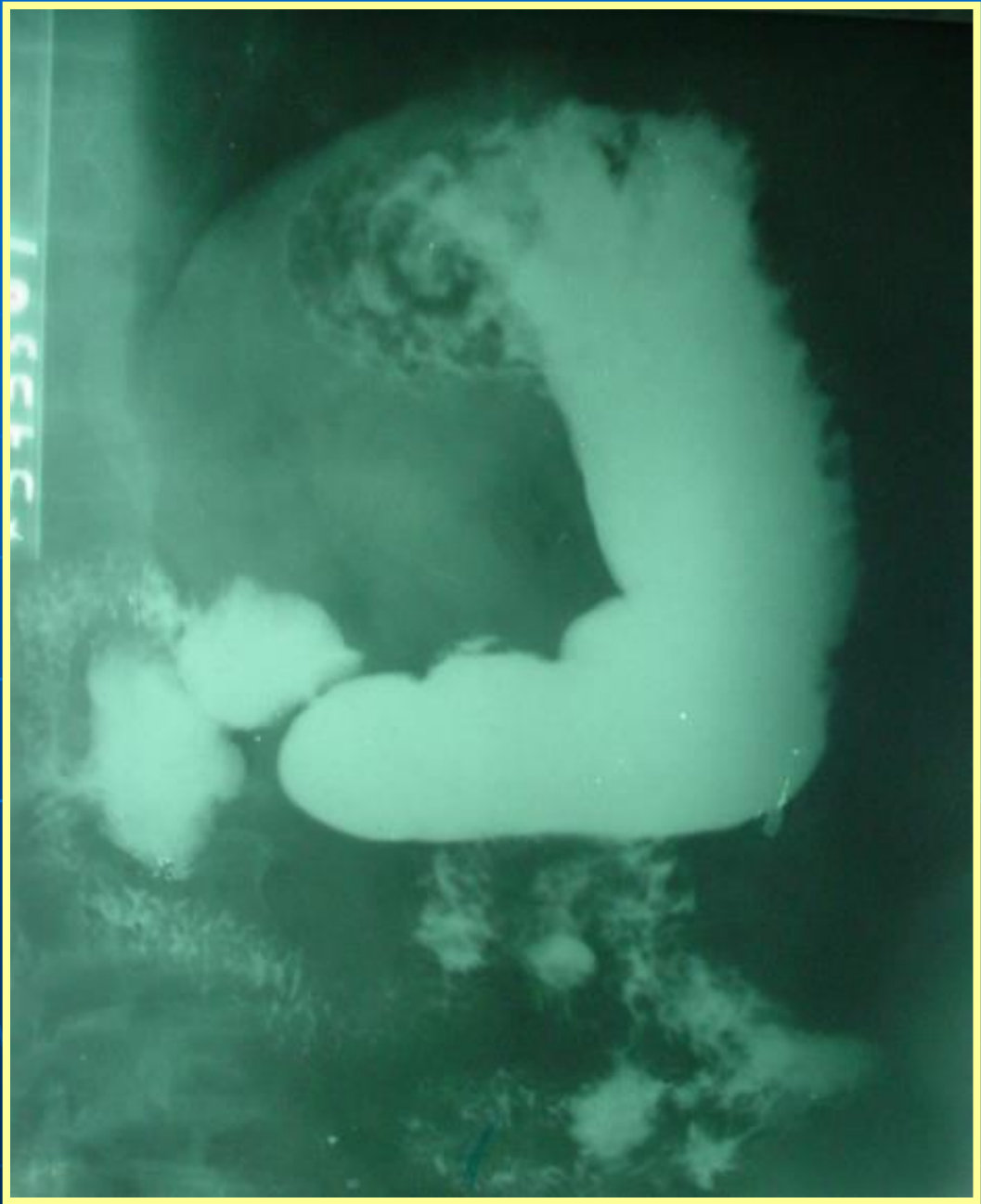


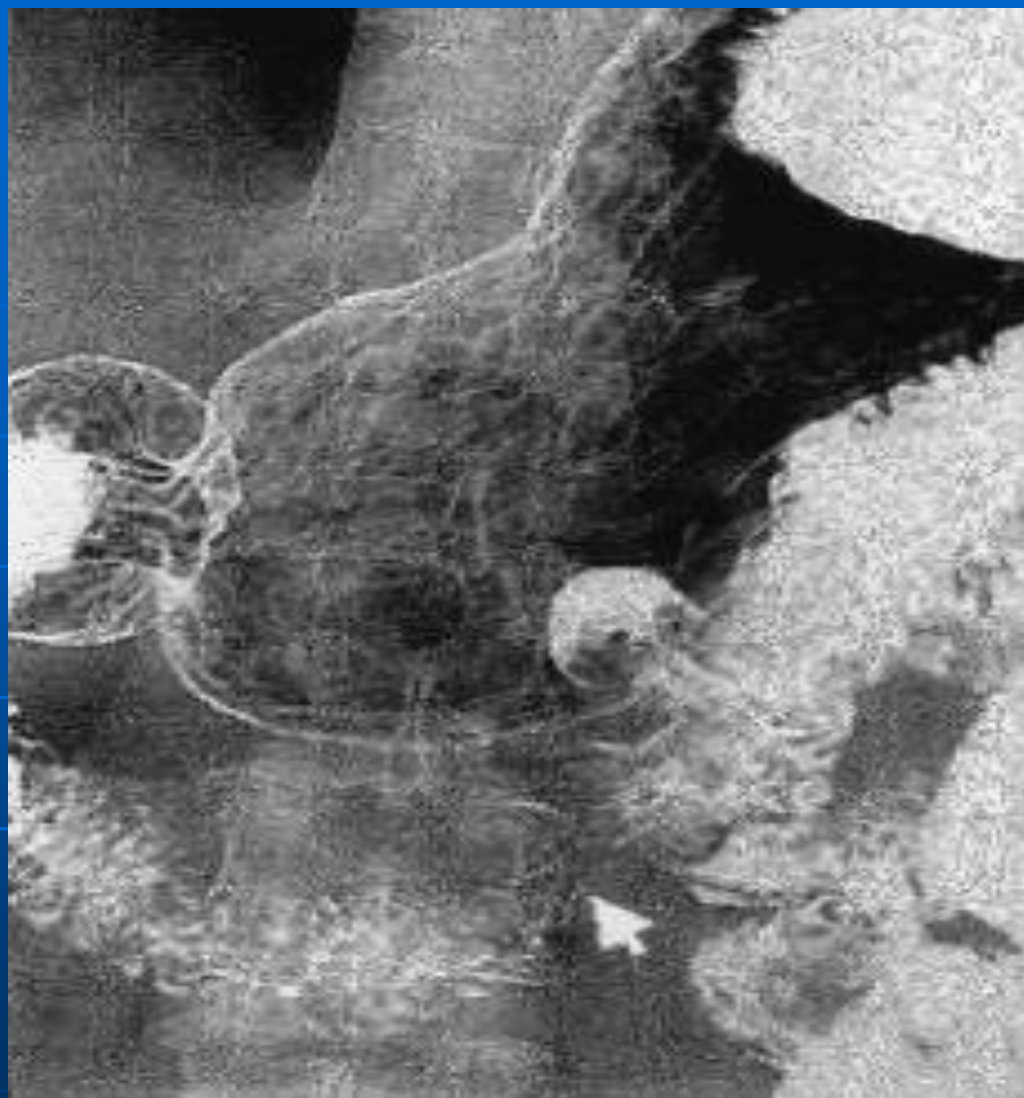
# CASO 13 Y 14

- DOLOR EN EPIGÁSTRIO.
- DIARREAS.









*Fig. 1. Tránsito intestinal donde se observa el divertículo cecal. La flecha señala la localización del ángulo de Treitz.*

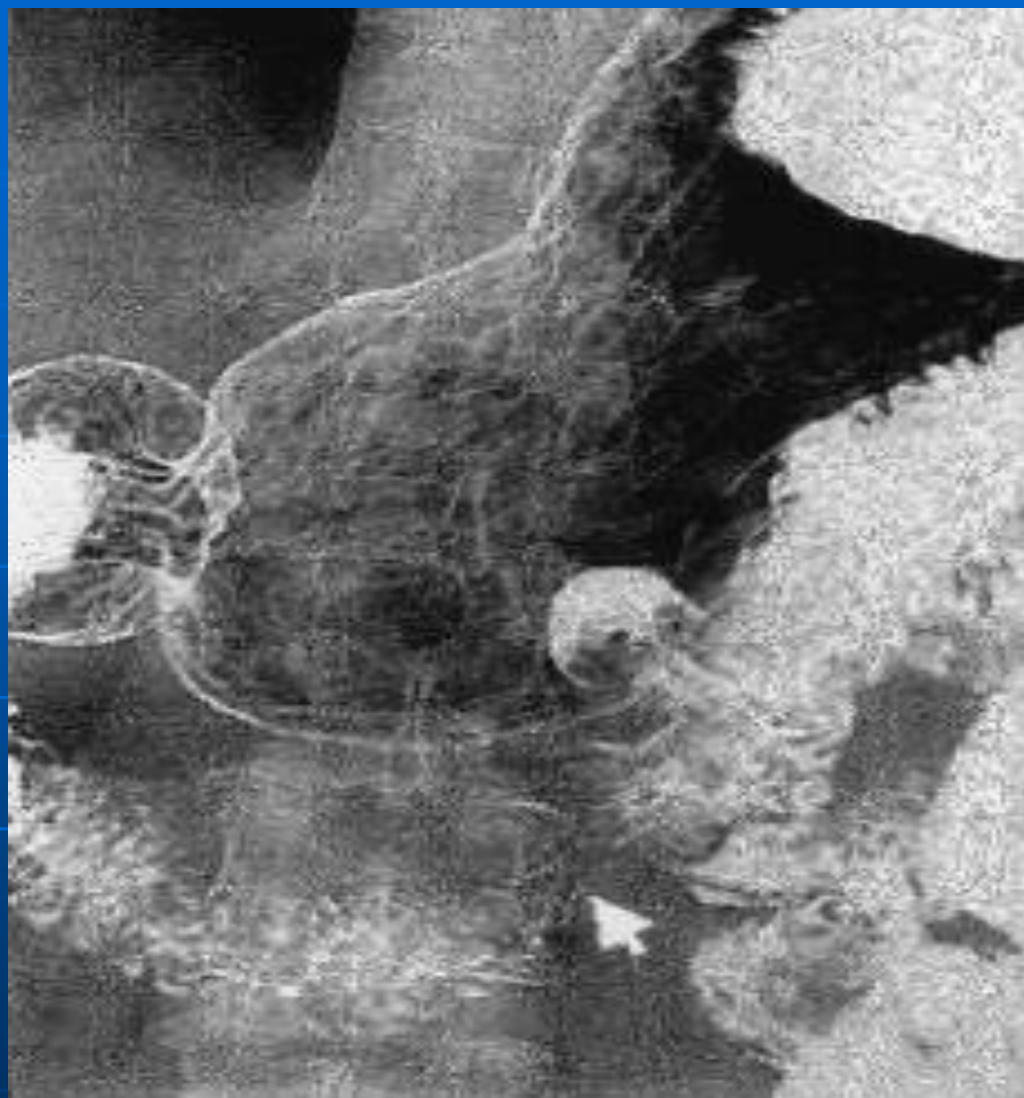
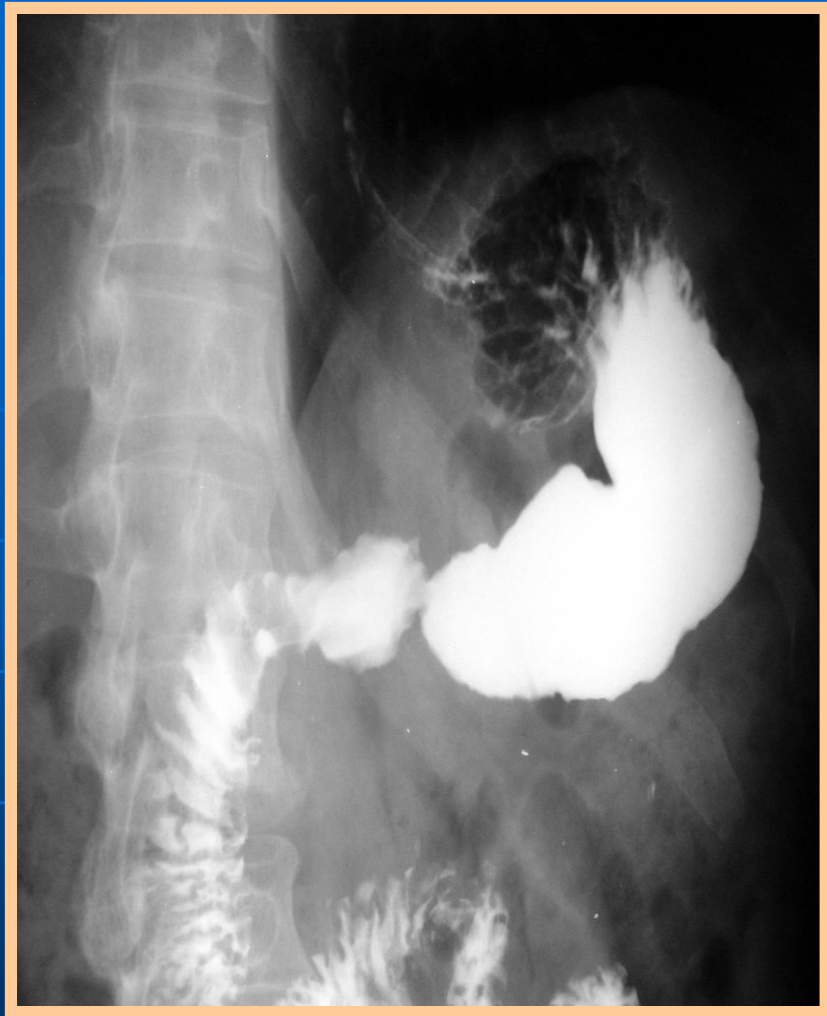
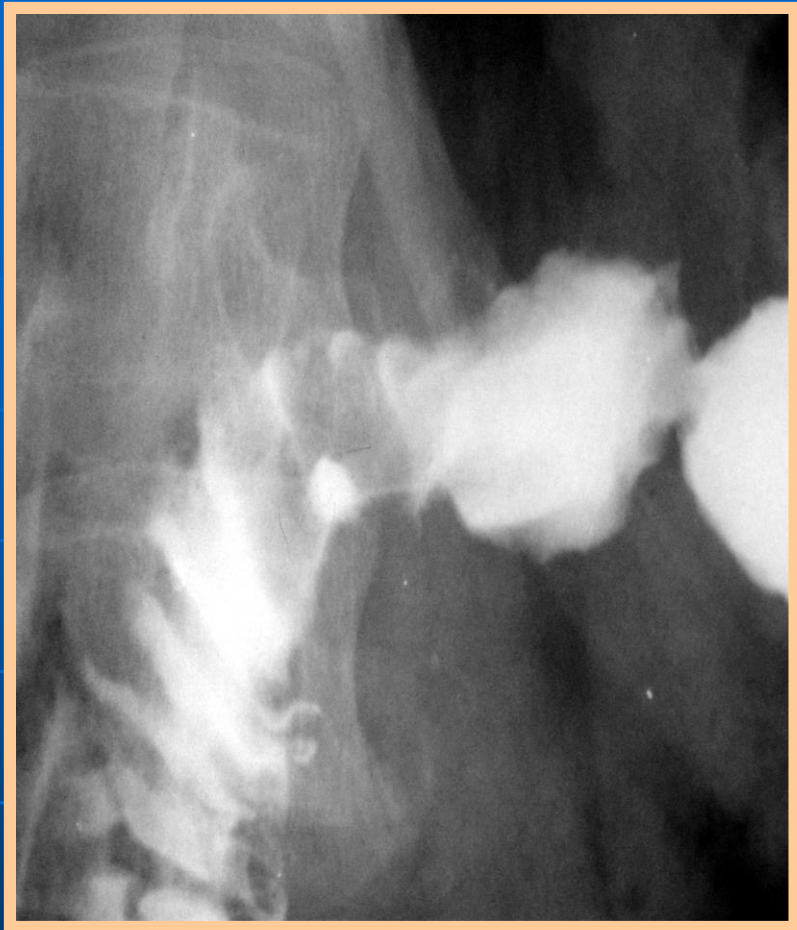
Fig. 1. Tránsito intestinal donde se observa el divertículo cecal. La flecha señala la localización del ángulo de Treitz.

# CASO 15

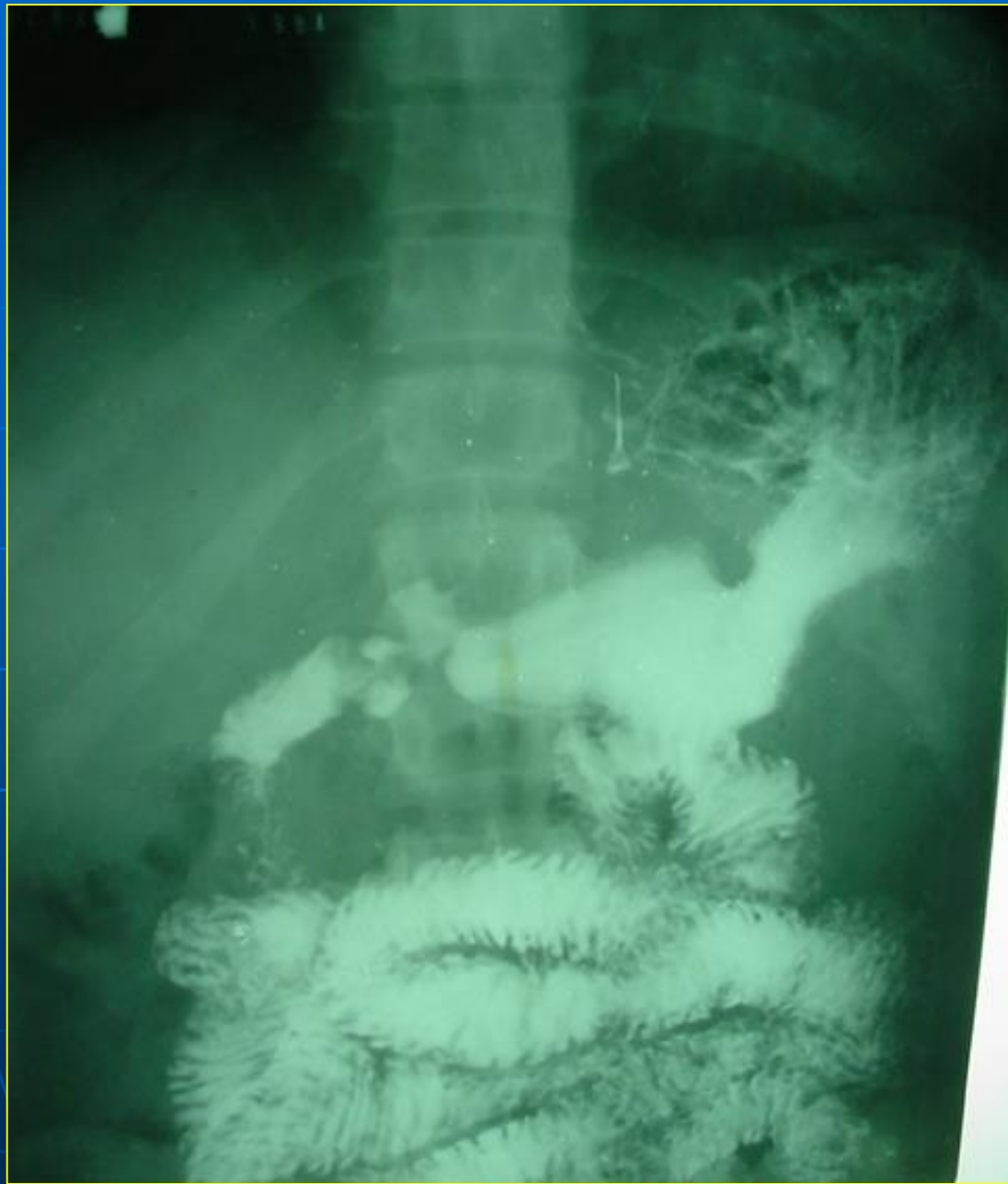- VÓMITOS EPIGASTRALGIA.
- PÉRDIDA DE PESO



# CASO 16

- EPIGASTRALGÍA.
- SE ALIVIA CON LA INGESTIÓN DE ALIMENTO.
- SANGRAMIENTO OCULTO EN HECES FECALES.
- VÓMITOS FRECUENTES.





**END**