

FACULTAD DE CIENCIAS MÉDICAS SAGUA DE LA GRANDE

DISCIPLINA: BASES BIOLÓGICAS DE LA MEDICINA

Asignatura: Célula, Tejidos y Sistema Tegumentario

Tema: III Sistema Tegumentario

Conferencia

Título: Sistema Tegumentario: Piel y Anexos.

Objetivos:

- Explicar la estructura histológica de la piel, glándulas sudoríparas y sebáceas.
- Identificar los componentes de la piel en esquemas, fotomicrografías ópticas y electrónicas y en láminas histológicas reales y virtuales

SUMARIO:

- Capas de la piel: Epidermis y Dermis. Origen embriológico.
- Tipos de piel: Gruesa y fina.
- Estructura histológica de la epidermis: Estratos de la epidermis.
- Células que forman parte de la epidermis: Estructura, localización y función.
- Glándulas sebáceas.
- Glándulas sudoríparas.

El **Sistema Tegumentario** está formado por la **piel** y los **anexos o faneras**.

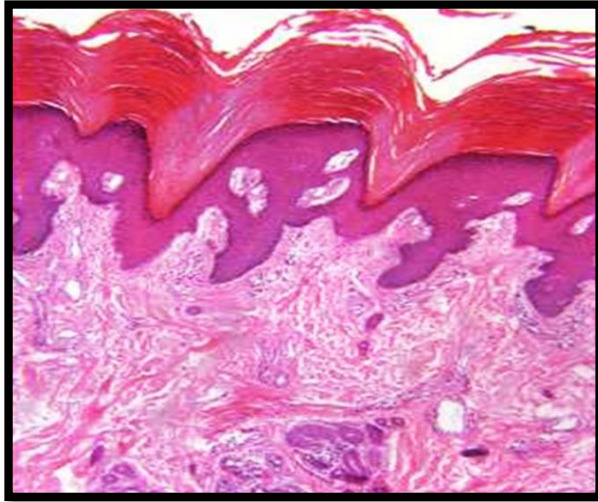
La **piel** es el órgano de mayor extensión en el cuerpo y consiste en una envoltura resistente y flexible, cuyo epitelio de revestimiento se continúa con los de los sistemas respiratorio, digestivo y genitourinario, a nivel de sus orificios externos.

Las principales **funciones** que desempeñan son:

1. Protección. La piel evita la entrada de gérmenes patógenos, al ser semipermeable al agua y a drogas de uso externo.
2. Regulación térmica. Ayuda a conservar la temperatura corporal.
3. Excreción. La realiza mediante el sudor.
4. Síntesis. En la piel se sintetiza la vitamina D y la melanina
5. Discriminación sensorial. Debido a que la piel posee los receptores para el tacto, la presión, el calor, el frío y el dolor, mantiene una información al individuo sobre el medio ambiente que lo rodea.

Las faneras, como estructuras, contribuyen también a las funciones de la piel ya mencionadas. Entre otras estructuras tenemos: el pelo, las uñas y las glándulas sudoríparas y sebáceas.

ESTRUCTURA HISTOLÓGICA DE LA PIEL.



LA PIEL

Constituida por **dos capas** que poseen diferentes estructura y origen: **epidermis** y **dermis** que están íntimamente relacionadas, y "descansa" sobre un tejido conectivo laxo que también varía desde el tipo laxo hasta el adiposo. Este tejido se denomina **hipodermis** y no forma parte de la piel.

Epidermis

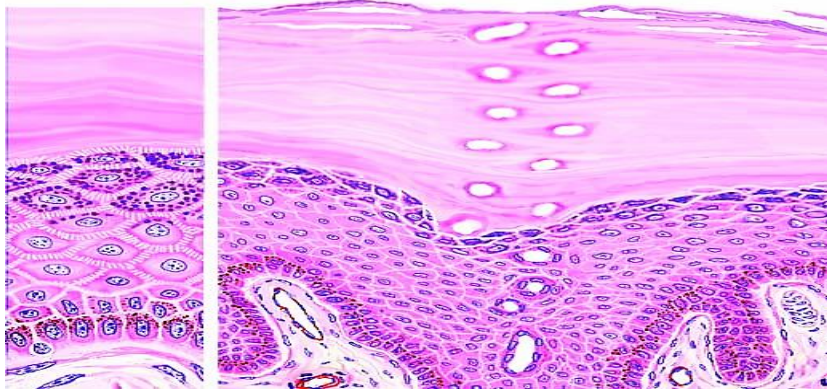
Es la parte más superficial de la piel y está constituida por un **epitelio estratificado plano queratinizado**, donde se pueden apreciar varios estratos que, en dependencia de su mayor o menor desarrollo permiten clasificar la piel en gruesa y fina

TIPOS DE PIEL	
Gruesa	Fina
Cubre palmas de las manos y plantas de los pies	Cubre el resto del cuerpo
Presenta todos los estratos de la epidermis	Carece de estrato lúcido
Estrato córneo muy grueso (capa gruesa de queratina)	Todos sus estratos son más finos

Abundantes glándulas sudoríparas, pero carece de folículos pilosos y glándulas sebáceas.	Presenta folículos pilosos, glándulas sebáceas y sudoríparas.
--	---

Piel gruesa

La observación a simple vista de la piel permite apreciar la presencia de surcos y elevaciones que son debidas a la disposición de las papilas en la dermis subyacente. Estos pliegues son más visibles en las palmas de las manos y en los dedos, y constituyen las **huellas digitales**.



ESTRATOS EPIDERMIS PIEL GRUESA

Al M/O la **epidermis** de la **piel gruesa** presenta **cinco estratos** que desde la profundidad a la superficie son: basal, espinoso, granuloso, lúcido y córneo.

Estrato basal: Llamado también germinativo, está formado por una capa de células cilíndricas que presenta frecuentemente figuras en mitosis. Las células basales en interfase poseen núcleo grande y ovalado, y relativamente escaso citoplasma. El eje mayor celular, así como el nuclear, se disponen perpendicularmente a la membrana basal donde descansan estas células.

Entre las células de la capa basal pueden observarse otros dos tipos de células: los **melanocitos**, células productoras de melanina y las **células de Langerhans**, que hoy se saben que son macrófagos epidérmicos.

Estrato espinoso: Recibe este nombre porque sus células muestran delgadas prolongaciones citoplasmáticas que le dan el aspecto de espinas y que relacionan las prolongaciones de unas células con las de otras. Esta capa está formada por varias hileras de células poliédricas, que se aplanan a medida que se aproximan a la superficie. Al M/E se ha demostrado que

estas espinas intercelulares se forman por la presencia de desmosomas entre las células vecinas.

Estrato granuloso: Es de grosor variable y posee células aplanadas y grandes: toma su nombre debido al gran contenido granular que presenta. Los gránulos son de queratohialina, intensamente basófilos, precursores de la queratina blanda. En esta capa es donde mueren las células epidérmicas.

Estrato lúcido: Esta capa no es fácil de apreciar y cuando aparece lo hace como una línea clara y brillante, por encima del estrato granuloso. Este estrato está formado por varias capas de células que muestran núcleos imprecisos. En su citoplasma existe eleidina, sustancia que proviene de la transformación de la queratohialina (Fig. 1`2.4).

Estrato córneo: Está compuesto por una serie de células de apariencia amorfa, planas y acidófilas. Estas son células muertas, donde todo el citoplasma está lleno de queratina. Las células más superficiales se descaman con facilidad.

CÉLULAS DE LA EPIDERMIS

1. Queratinocitos

Son la mayoría de las células epidérmicas. Ocupan todos los estratos de la epidermis. Unidos entre sí por numerosos desmosomas Sintetizan queratina y sintetizan lípidos y los liberan al espacio intercelular en el estrato granuloso Captan la melanina liberada por los melanocitos. Mueren en el estrato granuloso y muertas forman la capa de queratina

2. Melanocitos

Proviene de las crestas neurales Su cuerpo es globuloso y su núcleo irregular. Sus cuerpos se sitúan en el estrato basal y sus prolongaciones llegan al estrato espinoso. Sintetizan melanina en los melanosomas, Liberan la melanina hacia los queratinocitos.

3. Células de Langerhans

Proviene de la médula ósea: Pertenecen al sistema mononuclear fagocítico. Son células móviles con finas prolongaciones. Son células presentadoras de antígenos. Fijan antígenos a su membrana Viajan hasta los ganglios linfáticos y allí presentan los antígenos a los linfocitos.

4. Células de Merkel:

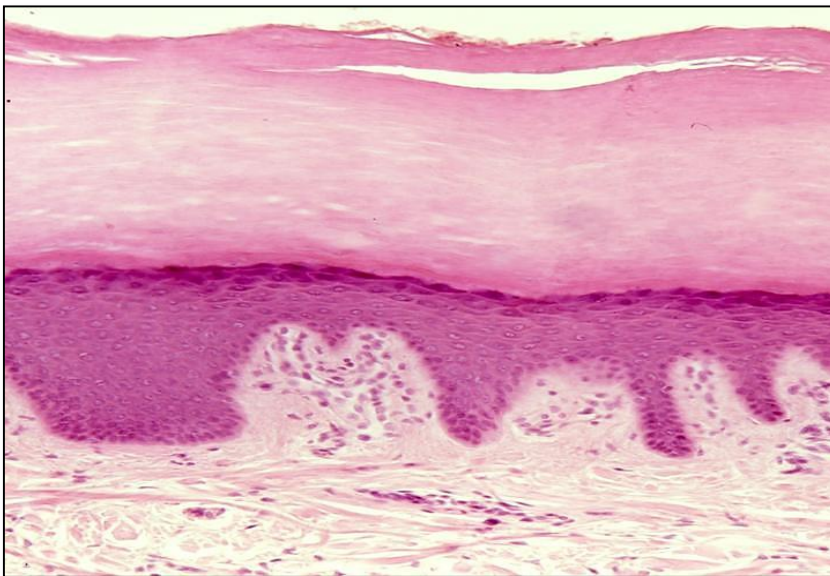
Se localizan en el estrato basal. Son más abundantes en la piel de las manos y los pies. Se unen a los queratinocitos mediante desmosomas. Están en contacto con terminaciones nerviosas. Son mecanorreceptores: **tacto**

DERMIS

Es la capa de la piel sobre la cual "descansa" la epidermis; también se denomina corion. Es una capa de tejido conjuntivo constituida por dos regiones bien delimitadas: **capa papilar y capa reticular**.

La **dermis papilar**, de tejido conjuntivo laxo, se dispone formando protrusiones denominadas papilas dérmicas que determinan una ondulación en la epidermis. La dermis papilar es la superior o más superficial que está en contacto con la epidermis y se extiende hasta los espacios que quedan entre las protrusiones epidérmicas, denominadas clavos epidérmicos interpapilares. En las papilas dérmicas podemos encontrar terminaciones nerviosas y una gran vascularización capilar importante para la nutrición de la epidermis, la cual contribuye a la coloración de la piel y a la regulación térmica. En esta capa las fibras colágenas son finas y se disponen paralelas a la superficie. Las fibras elásticas son finas.

La **dermis reticular** es la más gruesa y está situada debajo de la papilar, donde las fibras colágenas se entretajan con otros haces fibrosos (elásticos y reticulares) formando una red; esta capa representa el verdadero lecho fibroso de la dermis. Las fibras colágenas muestran una dirección paralela a la superficie cutánea y forman líneas de tensión que son de gran importancia en la cirugía.



ANEXOS CUTÁNEOS.

Glándulas sebáceas

Se localizan en la dermis de la piel fina. Son alveolares simples de tipo holocrino. Sus conductos desembocan en el tercio superior del folículo piloso

Su producto de secreción es el sebo: triglicéridos, ácidos grasos, colesterol

Su actividad es influida por las hormonas sexuales

Glándulas sudoríparas

Existen dos tipos: **ecrinas y apocrinas**. Son glándulas tubulares simples, arrolladas. El conducto es más estrecho que la porción secretora. Tanto el conducto como la porción secretora están rodeadas por células mioepiteliales.

Glándulas sudoríparas Ecrinas

Se localizan tanto en la piel fina como en la gruesa, donde son más abundantes. Desembocan directamente en la superficie de la piel, en el poro sudoríparo. Son activas desde la infancia

Glándulas sudoríparas Apocrinas

Se localizan en las axilas, regiones perianal y pubiana y en areolas mamarias. Sus conductos se abren en los folículos pilosos. Completan su desarrollo en la pubertad. Su actividad está influenciada por las hormonas sexuales.

CONCLUSIONES

La piel es un órgano laminar cuyas características morfofuncionales garantizan su participación en el mantenimiento de la homeostasis, en particular en los mecanismos de defensa inespecíficos.

BIBLIOGRAFIA

- Morfofisiología I. 2015. Colectivo de autores. Cap. 9, pág. 417- 430.