



Infarto agudo de miocardio con afectación del ventrículo derecho: breve revisión

Ravi Vazirani Ballesteros 
José Juan Gómez de Diego 

Correspondencia

José Juan Gómez de Diego
josejgd@gmail.com

Servicio de Cardiología. Instituto Cardiovascular. Hospital Clínico San Carlos, Madrid, España.

Recibido: 21/02/2023

Aceptado: 09/03/2023

Publicado: 30/04/2023

Citar como: Vazirani Ballesteros R, Gómez de Diego JJ. Infarto agudo de miocardio con afectación del ventrículo derecho: breve revisión. Rev Ecocardiogr Pract Otras Tec Imag Card (RETIC). 2023 Abr; 6(1): 16-21. doi: <https://doi.org/10.37615/retic.v6n1a3>.

Cite this as: Vazirani Ballesteros R, Gómez de Diego JJ. *Acute myocardial infarction with right ventricular involvement*. Rev Ecocardiogr Pract Otras Tec Imag Card (RETIC). 2023 Apr; 6(1): 16-21. doi: <https://doi.org/10.37615/retic.v6n1a3>.

Palabras clave

- ▷ Infarto de ventrículo derecho
- ▷ Ecocardiograma transtorácico
- ▷ *Strain* de la pared libre del ventrículo derecho

Keywords

- ▷ *Right ventricular myocardial infarction*.
- ▷ *Transthoracic echocardiogram*
- ▷ *Right ventricular free wall strain*

RESUMEN

El infarto agudo de ventrículo derecho (VD) es una complicación clásica del infarto inferior. El VD presenta unas características fisiológicas especiales que determinan su función de bomba, por lo que es esencial una evaluación rigurosa y multiparamétrica para valorar su función sistólica. Existen nuevas técnicas como la valoración de la función con ecografía 3D o el *strain* de pared libre del ventrículo derecho que no suelen emplearse en situación de urgencia, pero que brindan información muy útil.

ABSTRACT

Acute right ventricular (RV) infarction is a classic complication of inferior infarction. The RV presents special physiological characteristics that determine its pump function, so a rigorous and multiparametric evaluation is essential to assess its systolic function. There are new techniques such as the assessment of function with 3D ultrasound or right ventricular free wall strain that are not usually used in emergency situations, but could give useful information.

Introducción

El infarto agudo de miocardio (IAM) con afectación de ventrículo derecho (VD) se produce en el 30-50 % de IAM con elevación del segmento ST (IAMCEST) de localización inferior (derivaciones II, III y aVF) (Figura 1) y el 1 % de infartos anteriores, ya que la irrigación de los ramos marginales agudos que irrigan al VD corren a cargo de la arteria coronaria derecha (CD) en la práctica totalidad de los casos (Figura 2). Además, el IAM de VD se ha demostrado como predictor independiente de muerte, dependiente de la edad (a mayor edad, mayor probabilidad de fallecimiento) en el seno de un IAM⁽¹⁾.

Respuesta diferencial a la isquemia del ventrículo derecho

Se han propuesto diversos mecanismos⁽²⁾ que explican la mejor tolerancia a la isquemia del VD con respecto al ventrículo izquierdo (VI):

- Menor demanda de oxígeno.
- Mayor extracción de oxígeno por parte del VD en situaciones de estrés.

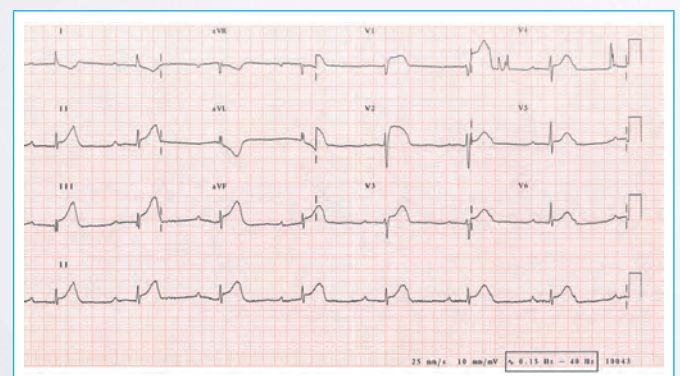


Figura 1. ECG de 12 derivaciones que muestra ritmo sinusal con bloqueo auriculoventricular completo y disociación auriculoventricular isorrítmica. Presenta elevación del segmento ST en las derivaciones II, III y aVF y elevación convexa del segmento ST de V1 a V5, siendo más marcada de V1-V3. La elevación del segmento ST anterior en el seno de una elevación inferior es un hallazgo muy específico de afectación de ventrículo derecho, que puede comprobarse con derivaciones derechas: V3R y V4R, siendo esta última la más específica.

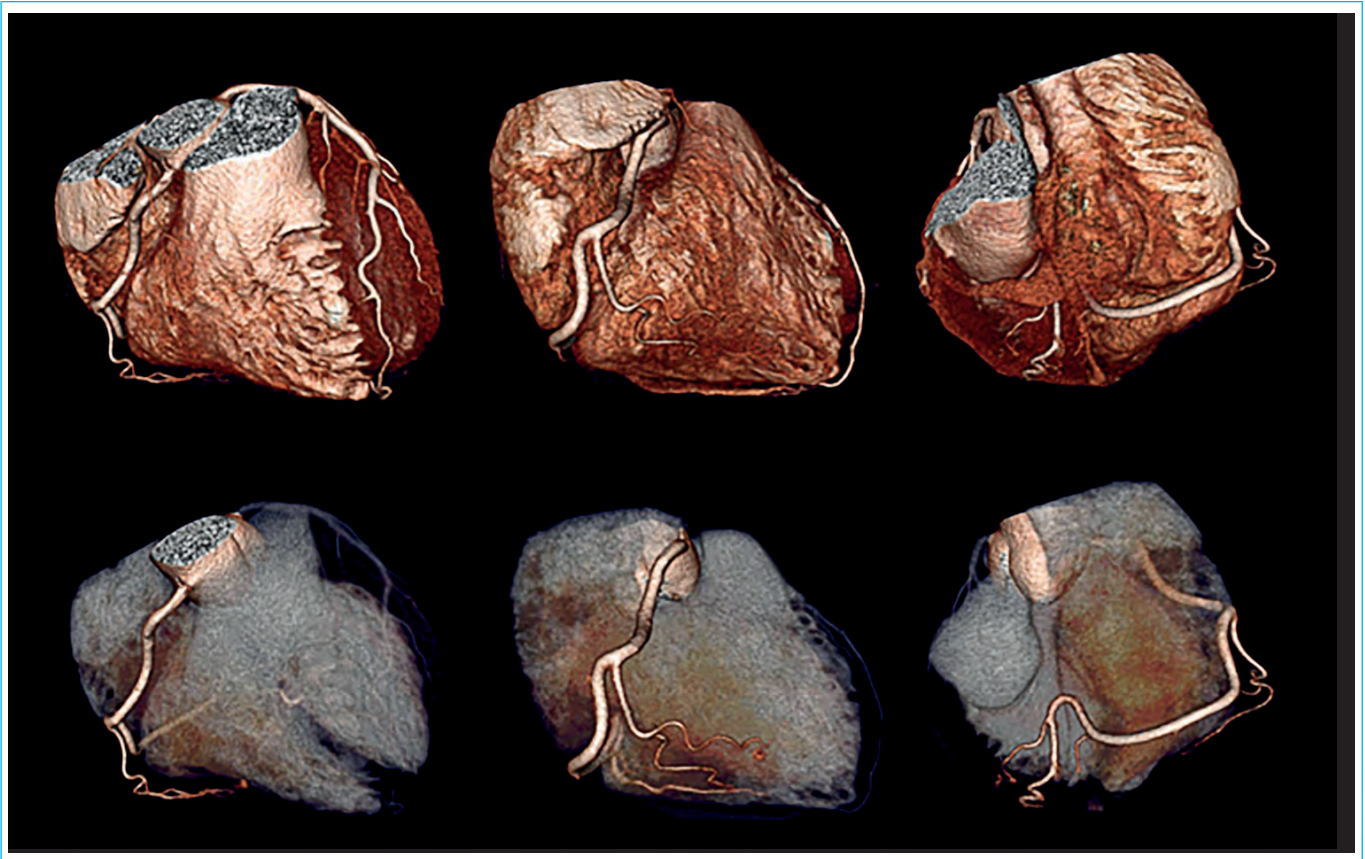
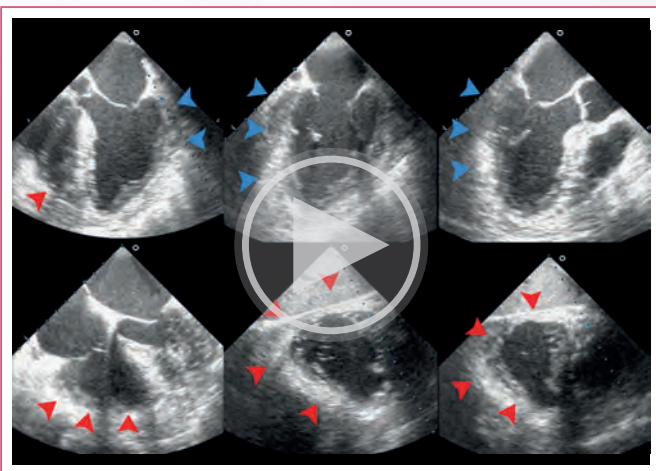


Figura 2. TC de arterias coronarias en distintas vistas con reconstrucción 3D para mostrar el trayecto de la arteria coronaria derecha, observamos sus distintas ramas: un ramo agudo marginal del ventrículo derecho, arteria interventricular posterior coronando la *crux cordis* (hallazgo que define la dominancia derecha) y un ramo posterolateral pequeño.

- Perfusión desde ambas coronarias.
- Perfusión transmural homogénea a lo largo del ciclo cardíaco: en sístole y en protodiástole, sin un periodo de relajación isovolumétrica bien definido, al contrario que el VI.
- Mayor facilidad para la creación de irrigación colateral en caso de isquemia aguda.

La oclusión proximal de la CD afecta a la práctica totalidad de la masa miocárdica del VD, (Video 1) mientras que la oclusión más distal que afecta sólo a la arteria descendente posterior (puede generar afectación aislada de la pared inferior, respetando la pared libre⁽⁹⁾ si bien es cierto que existe una correlación anatómica más pobre (Figura 3) entre la afectación y el nivel de la oclusión en la afectación del VD comparada con el VI (Video 2, 3 y 4).



Video 1. Infarto inferior complicado con infarto de ventrículo derecho con disfunción ventricular derecha muy grave. Ecocardiograma transesofágico. Las flechas azules muestran un infarto con acinesia de cara inferior, inferolateral y anterolateral del ventrículo izquierdo. Las flechas rojas muestran acinesia extensa de ventrículo derecho. En este momento el paciente estaba con soporte con una asistencia ventricular derecha.

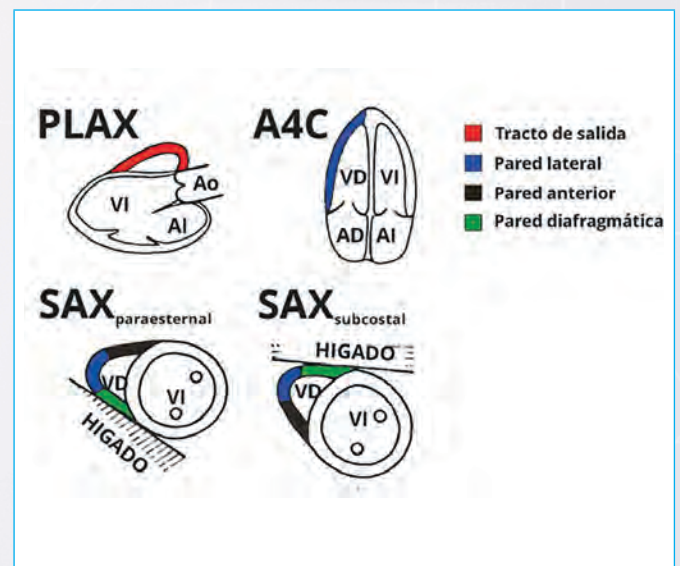
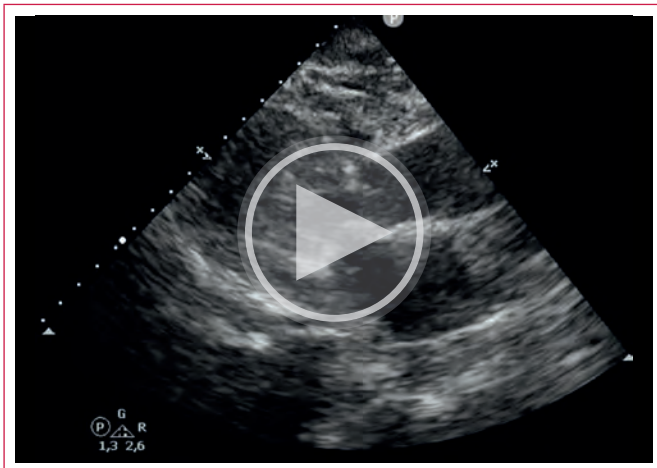
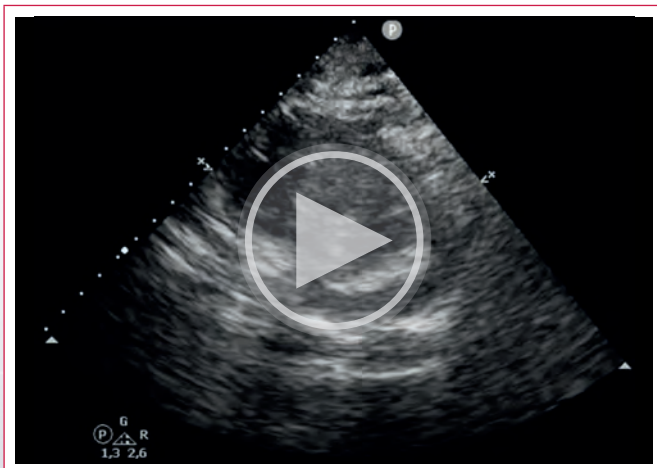


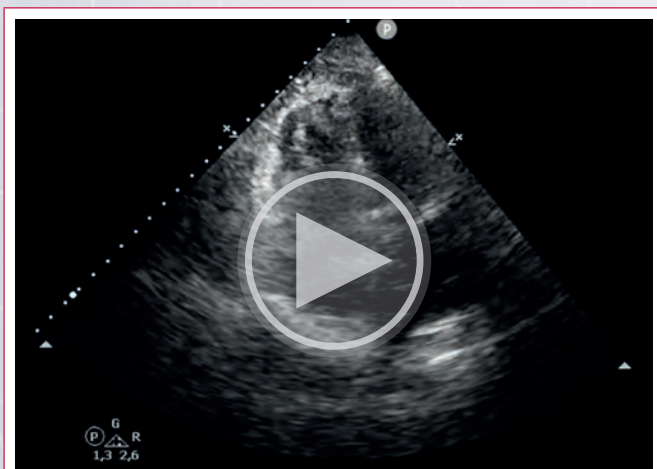
Figura 3. Segmentación ecocardiográfica del ventrículo derecho. A4C = apical 4 cámaras; PLAX = paraesternal eje largo; SAX = subcostal.



Video 2. Ecocardiograma transtorácico, plano paraesternal eje largo, que muestra fracción de eyección del ventrículo izquierdo conservada y alteraciones segmentarias de la contractilidad en la pared inferolateral, a nivel de segmentos basales y medios, en el seno de un infarto inferior de una arteria coronaria derecha dominante con afectación de VD.



Video 3. Ecocardiograma transtorácico, plano paraesternal eje corto a nivel de la válvula mitral, se observa calcificación anular mitral y rectificación del septo interventricular hacia el VI en diástole por sobrecarga de volumen debida al infarto de ventrículo derecho asociado



Video 4. Ecocardiograma transtorácico, plano apical de 4 cámaras focalizado en el VD, que se encuentra dilatado y con disfunción visual: tanto radial como longitudinal. El grosor del VD se encuentra conservado (> 5 mm en este caso), observándose asimismo el signo de McConnell.

Los documentos de consenso de la Sociedad Europea de Cardiología (SEC)⁽²⁾ recomiendan considerar reperfusión tardía en casos de IAM de VD evolucionados, ya que el miocardio del VD puede permanecer viable varios días tras un IAM.

Determinantes de la contracción del ventrículo derecho

Existen diversos determinantes de la contracción del VD que son claves al entender los mecanismos fisiopatológicos que subyacen a su disfunción en el contexto de isquemia:

- La pared libre ejerce un mecanismo de "fuelle" en la contracción.
- El acercamiento del anillo tricúspide al ápex, que corre a cargo de las fibras miocárdicas longitudinales.
- La tracción de la pared libre por contracción del VI; se cree que hasta el 40 % de la fuerza contráctil del VD puede explicarse por contracción del VI.

El ecocardiograma en la afectación isquémica de ventrículo derecho

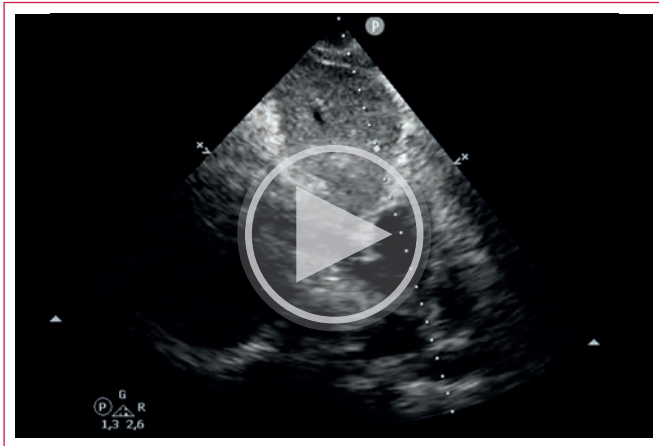
El ecocardiograma tiene un papel fundamental en el diagnóstico de la disfunción de VD y en la detección de causas potencialmente reversibles (como tapo-namiento cardíaco, tromboembolia de pulmón, entre otros).

La SEC recomienda una evaluación minuciosa del tamaño y función del VD⁽⁴⁾, incluyendo una serie de ítems relevantes al valorar su función mediante eco-cardiograma:

1. Detección de derrame pericárdico > 5 mm en diástole en paraesternal eje largo (mediante la suma de las mediciones en saco anterior y posterior).
2. Evaluar el adecuado grosor del VD (normal < 5 mm).
3. Evaluación de la vena cava inferior: un diámetro mayor de 21 mm y un colapso inspiratorio < 50 % sugiere presiones elevadas en la aurícula derecha (**Video 5**).
4. Velocidad pico sistólica de la insuficiencia tricúspide. Si es mayor de 2,8 m/s, se considera sugestiva de hipertensión pulmonar (**Figura 4**).
5. Evaluar la excursión sistólica del plano del anillo tricúspide (TAPSE, por sus siglas en inglés), que evalúa fundamentalmente la función longitudinal del VD. Se considerará anormal un valor < 17 mm (**Figura 5**). No es infrecuente realizar el ecocardiograma en pacientes postoperados de cirugía cardíaca, en este caso la movilidad de la pared libre puede verse comprometida por adhesiones entre el pericardio y el epicardio, generando un TAPSE falsamente disminuido. En este último caso, es recomendable emplear otros parámetros como el cambio de área fraccional, que se explicará más adelante.
6. Evaluación de la relación entre el diámetro telediastólico del VD y el diámetro telediastólico del VI, si es mayor de 1 (**Video 6**) y/o el diámetro basal del VD es mayor de 41 mm, consideraremos el VD como dilatado.
7. Cambio de área fraccional (FAC) para evaluar la función radial del VD, la SEC considera un valor < 35 % como anormalmente disminuido.
8. Evaluación de los signos de interdependencia ventricular, como el desplazamiento septal hacia el VI en sístole (indicativo de sobrecarga de presión, por ejemplo, en una tromboembolia aguda de pulmón) o en diástole (indicativo de sobrecarga de volumen, por ejemplo en un infarto de ventrículo derecho con congestión) (**Video 7**).
9. Medición de la S' sistólica del anillo tricúspide en el *Doppler* tisular, un valor < 9,5 cm/s se considera disminuido (**Figura 6**).
10. *Strain* longitudinal global (SLG) de la pared libre del ventrículo derecho inferior al 20 %, indicativo de disfunción ventricular derecha.
11. Evaluación del *myocardial performance index* con el índice del ventrículo derecho evaluado por *Doppler* tisular. Dicho índice se calcula con el siguiente cociente: suma de tiempo de relajación isovolumétrica + tiempo de con-

tracción isovolumétrica; dividida entre el tiempo de eyección. Valores $> 0,54$ de dicho índice son sugestivos de disfunción del VD.

12. Evaluación por ecocardiograma 3D de la fracción de eyección del VD, considerando valores $< 45\%$ como disminuidos con esta técnica.



Video 5. Ecocardiograma transtorácico, plano subcostal que muestra dilatación de vena cava (> 21 mm) sin colapso inspiratorio, secundario a la afectación isquémica del VD, sobrecarga de volumen y congestión retrógrada.

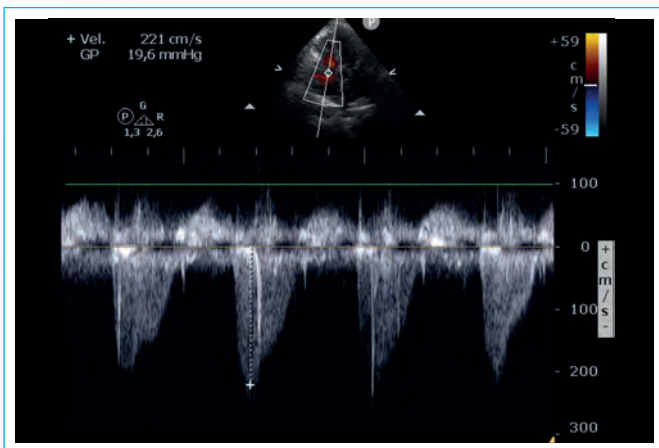


Figura 4. Ecocardiograma transtorácico, plano apical de 4 cámaras en el que se realiza *Doppler* continuo sobre el chorro de insuficiencia tricúspide funcional (debida a la dilatación del VD en el contexto agudo del daño isquémico), con una V_{max} de 221 cm/s, no sugestiva de hipertensión pulmonar.

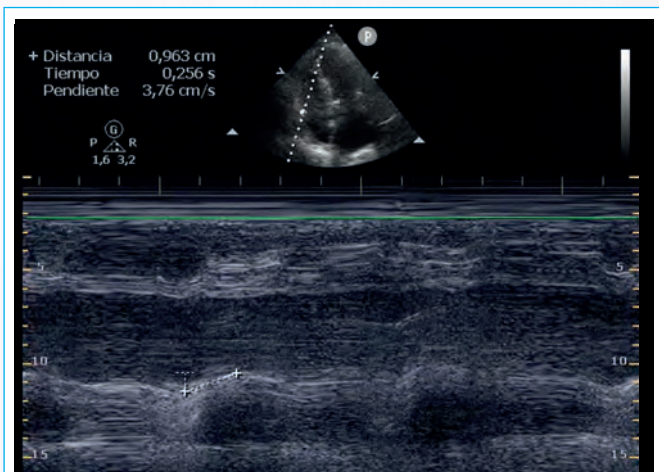
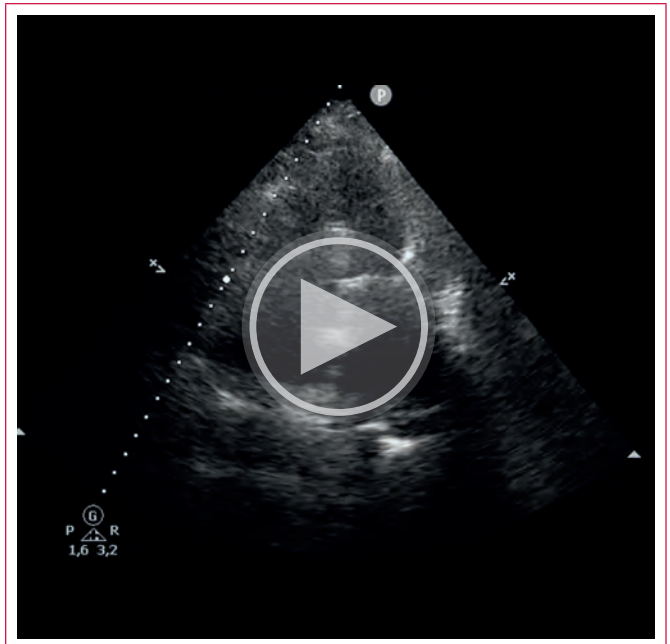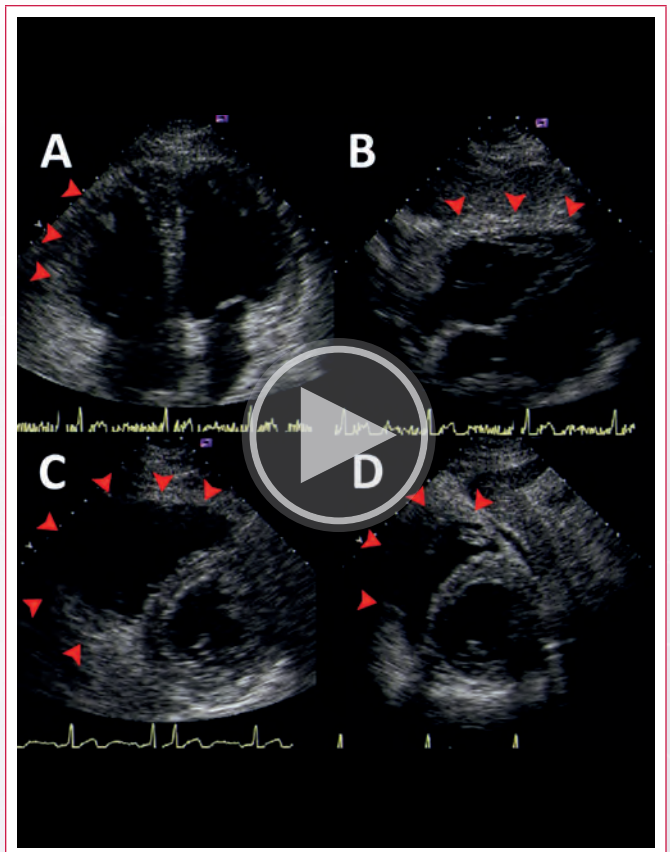


Figura 5. Ecocardiograma transtorácico en el que se muestra realización de modo M sobre el anillo tricúspide, demostrando un TAPSE de 9,63mm, que indica un ventrículo derecho con disfunción, especialmente longitudinal.



Video 6. Ecocardiograma transtorácico, plano apical de 4 cámaras en el que se observa dilatación biauricular, con FEVI conservada y disfunción ventricular derecha, con un ratio de diámetros telediastólicos VD/VI mayor de 1 debido a la dilatación del VD secundaria a la disfunción.



Video 7. Ecocardiograma transtorácico que muestra marcada dilatación del VD (con una relación VD/VI mayor de 1) y disfunción de la pared libre en un plano paraesternal eje largo (A, flechas rojas), en un plano subcostal (B, flechas rojas), en paraesternal eje corto, mostrando cierto abombamiento del septo interventricular en diástole hacia el ventrículo izquierdo y marcada dilatación del VD (C, flechas rojas) y en sístole (D, flechas rojas), característico de disfunción de VD.

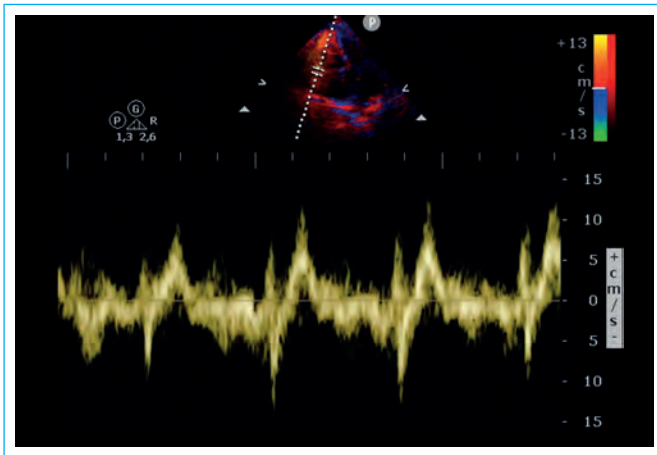
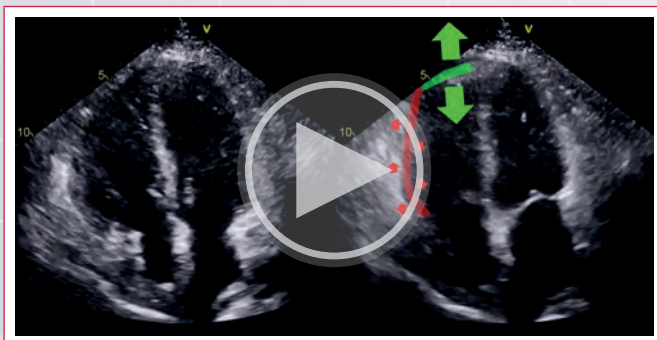


Figura 6. Ecocardiograma transtorácico con Doppler tisular a nivel del anillo tricúspide lateral, en el que se observa una S' promediada de 11,5 (función conservada), lo que muestra la heterogeneidad de resultados en la evaluación de la función longitudinal del VD, que debe de ser multiparamétrica, siempre que sea posible.

El signo de McConell en afectación isquémica del ventrículo derecho

Es posible encontrar el signo de McConell en pacientes con disfunción ventricular derecha. Este signo corresponde con la contractilidad conservada del ápex en el seno de disfunción del resto de segmentos de la pared libre del ventrículo derecho (Video 8). Es relevante recordar que no es un signo exclusivo de la tromboembolia aguda de pulmón (TEP), sino que está descrito en múltiples entidades⁽⁵⁾ entre ellas, el IAM de VD. El mecanismo no está claro pero se asume que puede estar ocasionado por:

- Contracción del ápex del VI, que en ocasiones se encuentra hiperdinámico para compensar al VD.
- El VD se torna esférico ante una sobrecarga aguda, bien sea de presión (e.g. TEP) o de volumen (e.g. IAM de VD).
- Daño isquémico en la pared libre del VI por sobrecarga de volumen de la pared libre, aumento del estrés parietal y de las demandas miocárdicas de oxígeno.



Video 8. Signo de McConell. Es la presencia de acinesia de los segmentos basal y medio de la pared libre con contractilidad conservada del segmento apical. Los segmentos basal y medio se mueven (flechas rojas) arriba y abajo porque son arrastrados pero no se mueven nada hacia el centro de la cavidad por lo que no participan de la función contráctil. El segmento apical si tiene un movimiento (flecha verde) normal o exagerado hacia el centro de la cavidad.

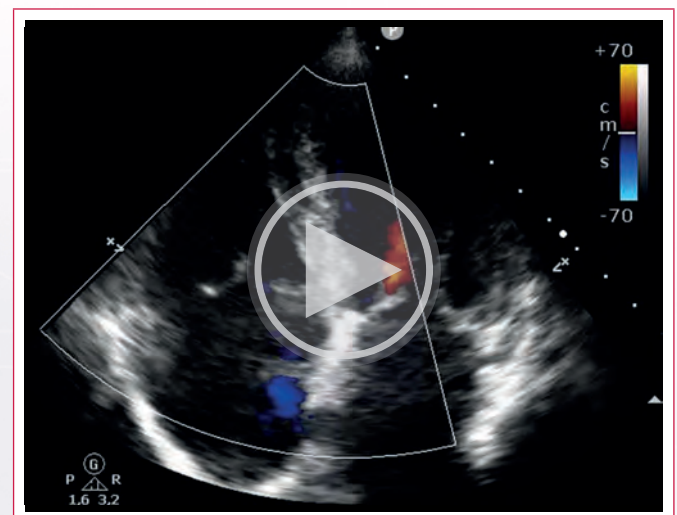
Manejo clínico y complicaciones

El manejo clínico de estos pacientes es complejo, ya que dependen mucho de una precarga adecuada para proporcionar un gasto cardíaco adecuado al ventrículo izquierdo; sin embargo, el exceso de volumen tiene efectos perjudiciales: aumenta la tensión parietal del VD y la demanda miocárdica de oxígeno, empeora la insuficiencia tricúspide y puede dar lugar a fenómenos de interdependencia ventricular.

Para evitarlo es necesario evaluar la presión venosa yugular en cada turno, con ecocardiograma repetido para evaluación de la función biventricular y estado de congestión.

El desarrollo de cianosis se considera raro e infrecuente⁽¹⁾ se ha descrito clásicamente en casos de IAM de VD con presiones telediastólicas del VD marcadamente elevadas debido a su disfunción. Dichas presiones se trasladarían a la AD y al septo interauricular, favoreciendo su apertura y provocando un *shunt* con dirección derecha-izquierda con el consiguiente paso de sangre venosa (no oxigenada) hacia la circulación sistémica y desarrollo de cianosis.

Otra posibilidad para considerar (Video 9) sería el desarrollo de una comunicación interventricular con *shunt* derecha-izquierda por elevación muy marcada de presiones telediastólicas, con un pronóstico ominoso.



Video 9. Ecocardiograma transtorácico de un paciente distinto con infarto inferior y afectación de ventrículo derecho asociada con una comunicación interventricular (CIV) de recorrido anfractuoso, en este caso *shunt* protosistólico izquierda-derecha. Asimismo, se observa insuficiencia tricúspide severa funcional e insuficiencia mitral moderada.

Conclusiones

El infarto de ventrículo derecho puede complicar hasta la mitad de los casos de infarto inferior, empeorando su pronóstico. Una adecuada evaluación de la función ventricular derecha permite una mejor valoración del tratamiento con volumen evitando complicaciones iatrogénicas. La valoración multiparamétrica del ventrículo derecho es clave para entender la causa de su disfunción y establecer una adecuada dirección del tratamiento.

Ideas para recordar

- El infarto agudo de miocardio con afectación de ventrículo derecho se produce en el 30-50 % de IAM con elevación del segmento ST de localización inferior.
- Es importante evaluar la función longitudinal del VD mediante TAPSE y *Doppler* tisular, así como la función radial, con el cambio de área fraccional (CAF), sin olvidar la función sistólica del VD por 3D si se encuentra disponible.
- El ecocardiograma nos permite evaluar la volemia de este tipo de pacientes, que son altamente precarga dependientes; permitiendo también la detección precoz de complicaciones y el seguimiento estrecho de la función ventricular derecha.

Bibliografía

1. Cruz Utrilla, A. and Gómez de Diego, J.J. (2019) "Tema 19. Complicaciones de la cardiopatía isquémica," in M.Á. García Fernández (ed.) *Módulo IV. Cardio-*
2. Harjola VP, Mebazaa A, Čelutkienė J, et al. Contemporary management of acute right ventricular failure: a statement from the Heart Failure Association and the Working Group on Pulmonary Circulation and Right Ventricular Function of the European Society of Cardiology. *Eur J Heart Fail.* 2016 Mar;18(3):226-41. doi: <https://doi.org/10.1002/ejhf.478>
3. Cecchi F, Zuppiroli A, Favilli S, et al. Echocardiographic features of right ventricular infarction. *Clin Cardiol.* 1984 Jul;7(7):405-12. doi: <https://doi.org/10.1002/clc.4960070705>
4. Kidawa M, Chizyński K, Zielińska M, et al. Real-time 3D echocardiography and tissue *Doppler* echocardiography in the assessment of right ventricle systolic function in patients with right ventricular myocardial infarction. *Eur Heart J Cardiovasc Imaging.* 2013 Oct;14(10):1002-9. <https://doi.org/10.1093/ehjci/jes321>
5. Shah P, Schleifer JW, Mookadam F, Chandrasekaran K. Right ventricular myocardial infarction: an underrecognized aetiology of McConnell's sign. *Eur Heart J Cardiovasc Imaging.* 2015 Feb;16(2):225. doi: <https://doi.org/10.1093/ehjci/jeu186>