UNIDAD V: INTERPRET ACION RADIOGRAFICA DE ESTRUCTURAS ANATOMICAS NORMALES Y PROCESOS PATOLOGICOS RELACIONMADO CON EL DIENTE Y EL ALVEOLO

Tema V: Interpretación radiográfica de estructuras anatómicas normales y procesos patológicos relacionado con el diente y el alveolo
CONTENIDO:

5.1 Radio anatomía del diente alveolo. Estructuras anatómicas del maxilar y la mandíbula que se observan en radiografías periapicales y oclusales. Signos de identificación del seno maxilar. Relación y variaciones de la imagen del seno maxilar. Relación y variaciones de la imagen del seno maxilar. Caracteristicas radigráficas del absceso crónico, granuloma periapical y quiste.

RADIOANATOMIA DEL DIENTE ALVEOLO

- La diferenciación entre lo normal y lo anormal solo es posible sobre la base del conocimiento de lo normal, por lo tanto, para la interpretación radiográfica es fundamental el conocimiento de las imágenes radoanatómicas normales.

Para favorecer la visualización de la topografía de cada región, los registros radoanatómicas deben mirarse de acuerdo con las radios proyecciones empleadas colocando el negativo en la forma en que se encontraba la película (paquete o chasis) Suponiendo que los ojos del observador está en el lugar foco (dirección RC) e imaginando el segmento anatómico transparente. A través de registros técnicamente correctos, obtenemos:

EL conocimiento de la forma y tamaño de las coronas.
La disposición y numero de las raíces, es decir, de las características anatómicas que permiten diferenciar los dientes(alveolo) entre si apreciar sus diferencias individuales.

Características radiográficas del espacio periodontal
Estrecha línea radiolúcida que contornea exteriormente a toda la porción radicular del diente

Características radiográficas de normalidad de la lámina dura:

- Integridad
- Notable radiopacidad
- Regularidad(lisura)
- Nitidez de sus límites interno

Estrecha faja o línea radiopaca que presenta el espesor de la pared alveolar. Su límite extremo se continua o confunde con el trabeculado del hueso esponjoso

CARACTERÍSTICAS RADIOGRÁFICAS MAXILAR

- Tabique interdentario o cresta: proximidad de dos alveolos vecinos (láminas duras), los extremos libres de estos tabiques se registran en forma de pico, meseta o bisel según la relación (distancia, nivel) entre los alveolos (entre las raíces también de forma de tabiques o crestas interarticulares).
- Coronas dentarias: en todos los dientes se muestran áreas o bandas de mayor radiopacidad provocadas por el mayor espesor que ofrece el casquete de esmalte.
  Dientes anteriores: estas bandas laterales tienen forma de cuchillo.
  Molares y premolares: aparecen bandas oclusales, mostrando el perfil de las cúspides. El registro de las cúspides bucales sobrepasa el de las linguales o palatinas, se hace un tono más oscuro, menor radiopacidad por el menor espesor
  de esmalte atravesado por los rayos.
- Limite cervical: (límite cemento- esmalte) no siempre resulta perceptible a causa del ínfimo espesor del esmalte, en los límites se observan bandas radiográficas proximales y oclusales de esmalte se registra con menor radiopacidad el muñón de dentina que, a su vez, muestra en su parte media la radiolucidez determinada por la presencia de la cámara pulpar.
- Cámara pulpar: tiene aproximadamente la forma comprimida de la corona (radiolúcida)
- Raíz: el tono o densidad radiográfica con que se registra corresponde prácticamente a la dentina, ya que el cemento resulta normalmente imperceptible. El eje radicular, se continua con la radiolucidez de la cámara a través de los conductos, lo que suele permitir conocer el recorrido, bifurcaciones y terminaciones.

MAXILAR REGIÓN ANTERIOR

ESTRUCTURAS ANATOMICAS DE REGION ANTERIOR DEL MAXILAR

FOSAS NASALES: su registro radiográfico aparece como dos áreas radiolúcidas simétricas de límites curvos separados por una estrecha faja radiopaca

TABIQUE NASAL: su registro radiográfico aparece como un área radiopaca, que se sitúa al centro de las fosas nasales, a manera de línea divisoria

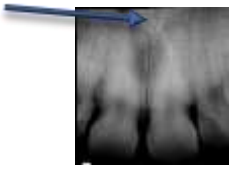

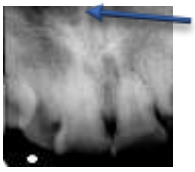

FORAMEN INCISIVO: se registra como un área radiolúcida ojival entre las raíces de los incisivos centrales superiores.

ESPINA NASAL ANTERIOR:

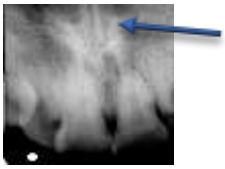

PISO DE LAS FOSAS NASALES: radiopaco

SUTURA INTERMAXILAR: aparece en la línea media dividiendo la cresta intermaxilar radiolúcida

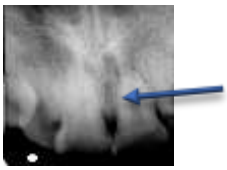

FORAMEN INCISIVO: se registra como un área radiolúcida ojival entre las raíces de los incisivos centrales superiores

TUBEROSIDAD: limite posterior de la apófisis alveolar se muestra limitada a su vez por una fina línea radiopaca, incurvada en sentido posterior, que representa la unión de las corticales bucal y palatina.

REGION POSTERIOR

ESTRUCTURAS ANATÓMICAS DE REGIÓN POSTERIOR

Hueso cigomático.

proceso cigomático del maxilar

TUBEROSIDAD: la tuberosidad limite posterior de la apófisis alveolar se muestra limitada a su vez por una fina línea radiopaca, incurvada en sentido superior, que representa la unión de las corticales bucal y palatina

parte de la lámina lateral del proceso pterigoideo del esfenoides.

gancho del ala interna del proceso pterigoideo.

proceso coroBGnoideo de la mandíbula.

CARACTERÍSTICAS RADIOGRÁFICAS de las estructuras anatómicas del maxilar

Conjunto apófisis cigomática- malar: sobre los malares superiores se registra corrientemente la forma angular de la apófisis cigomática del maxilar, registro que puede hacerse superpuesto a las raíces(ápice)o no, según su posición.

Su registro representa la forma de U o V entre cuyas barras pueden observarse las raíces molares (ápice) radiopaco

Hueso malar: área radiopaca que se observa por fuera de la unión de la órbita del seno maxilar

CARACTERÍSTICAS RADIOGRÁFICAS DE LA MADIBULA

MANDÍBULA REGIÓN POSTERIOR

ESTRUCTURAS ANATÓMICAS DE REGIÓN POSTERIOR

Línea oblicua: externa o interna, se observa el registro por lo general notable, de dos bandas radiopacas cuya separación se manifiesta de ordinario al pasar el tercer molar, estas bandas son líneas oblicuas externas e interna.

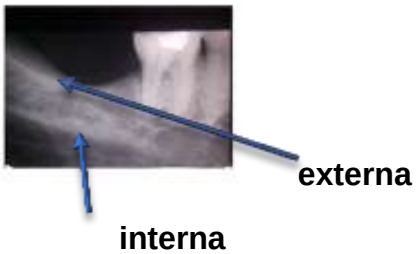

Agujero o foramen mentoniano: no siempre es posible observar, se registra en general debajo de los ápices premorales, frecuentemente bajo formas imprecisas de radiolucidez variable y de limites difusos

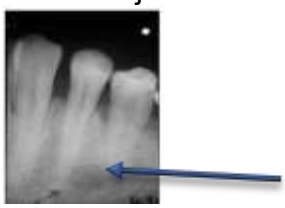

Conducto mandibular-prolongación inicial: en las radiografías intraorales, debajo de las líneas oblicuas, inicialmente paralelos a ellas, se registra el conducto mandibular en formas de bandas Radiolúcidas de aproximadamente 2-3 mm de ancho.

Corticales superior e inferior del conducto. radiopaco

REGIÓN ANTERIOR

ESTRUCTURAS ANATÓMICAS DE REGIÓN ANTERIOR

Línea mentoniana:

Foramen arterial lingual: en la línea media, aproximadamente a un centímetro debajo d la línea inter apical de los incisivos inferiores, se registra una pequeña área circular radiopaca de limites imprecisos, en cuyo centro aparece un radiado punto radiolúcido oscuro

Borde inferior de la mandíbula: radiopaco

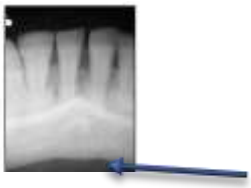

Agujero arterial lingual: radiolúcido

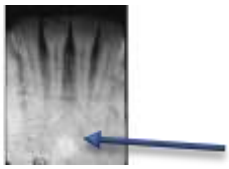

SIGNOS DE IDENTIFICACIÓN, RELACIÓN Y VARIACIO DE LA IMAGEN DEL SENO MAXILA.

Por el hecho de que esta cavidad neumatica tiene relacion inmediataz de vencidad con la dentadura, obliga a prestar particular atencion a sus registros(en las radiografias periapicales el seno se registra parcialmente)

1- Área radiolúcido de forma semicircular de tamaño variable. La radiolucidez aumenta con el tamaño.
2- Limitada por una línea curva radiopaca correspondiente al registro del piso del seno y la continuidad de este con sus paredes laterales. Esta línea del piso de las fosas nasales porque, además de registrarse por debajo de esta última (en los adultos), es corrientemente más tenue presentando pequeños y débiles ondulaciones.
3- La pared o tabique común (que separa al seno de las fosas nasales) y su bifurcación (que registra la continuidad de ambos pisos) se presenta normal y corriente con la característica forma de la letra griega Lambda.
4- En el interior del área (radiolúcido) aparecen arborizaciones más oscuras (dibujos a veces muy similares a las nervaduras de las hojas) que corresponden a las impresiones o canales que provocan en el hueso, los trayectos vasculares.

Variaciones de los senos normales: las diferencias de tamaño, la existencia de prolongaciones y la presencia de tabiques provocan las variaciones normales de los senos.

1- Tamaño: según su tamaño, los senos pueden clasificarse simplemente en grandes, medianos y pequeños.
   Los grandes se extienden desde el canino y más raramente, desde el lateral hasta el tercer molar.
   Los medianos, los más frecuentes, lo hacen desde el 1er premolar hasta el 1er molar.
   Los pequeños se observan por encima (más o menos separados) de las raíces del 1er molar.
2- Prolongaciones o extensiones: en la práctica diaria odontológica interesan particularmente las extensiones hacia la apófisis alveolar,

hacia la tuberosidad, hacia la línea media o palatina y hacia la apófisis cigomática.

Las prolongaciones alveolares se presentan en forma normal y provocada.

Normal: el piso del seno(grande) se registra festoneando las raíces dentarias.

Provocada: ocurre después de una extracción dentaria (particularmente del 1er molar); en estos casos el piso se registra ocupando Parte del espacio antes por el alveolo- diente.

3- Tabiques: la presencia de tabiques en el seno es relativamente frecuente pero no constante. Los tabiques pueden presentarse en números y posiciones variables. El tabique de mayor frecuencia es uno vertical medio cuya base corresponde radiográficamente a la vecindad de los ápices segundo premolar- primer molar. Esta imagen se identifica W que ese tabique le comunica. Suelen presentarse dentro de la radiolucidez del seno trazas radiopacas correspondientes a la cresta óseas.

Variaciones de la relación piso- seno fosas nasales

La relación entre las alturas de los pisos fosas nasales y seno. Según Mc Cauley experimenta con el progreso de la edad las siguientes variaciones:

- En la pubertad: ambos se registran al mismo nivel
- En el adulto: el piso del seno se registra por debajo. (es lo normal y corriente)
- Excepcionales llegar hasta pasar el nivel de las fosas nasales.

Características radiográficas del absceso crónico.

Zona radiolúcido de bordes difusos. Este signo es común a todos los procesos interóseos supurados

Características radiográficas del quiste.

Zona radiográfica esferoidal, se traduce como registro en forma circular.

La radiolucidez del registro, que varía con el tamaño del proceso y el espesor óseo atravesado, puede mostrarse interrumpida por la superposición de estructuras normales. La presencia de una limitación línea radiopaca, continuidad radiográfica de la lámina dura, constituye signo importante para la identificación del quiste. Otro detalle es que el ápice se destaca casi siempre intacto dentro de la radiolucidez del proceso.

Características radiográficas del granuloma.

Se clasifica en: fibroso y epitelial

- Fibroso: radiográficamente se caracteriza por limites definidos con pequeñas curvas provocadas por la presencia de tejido de

granulación. Otra característica de estos es la de mostrar dentro del ares de rarefacción el registro del trabeculado.

- Epitelial: limitación por una línea radiopaca, que es la continuidad de la lámina dura, forma prácticamente circular, área radiolúcida de bastante contraste, en la cual puede registrarse débilmente el trabeculado, sobre todo en la periferia. La imagen del granuloma epitelial corresponde a la del quiste en miniatura.
- Signo diferencial entre el granuloma y quiste, es que el tamaño del área menos de 1cm de diámetro indicaría granuloma.

BIBLIOGRAFIA

Recadero Gómez Matadi. Radiología odontológica.

ESTUDIO INDEPENDIENTE

Organizar en equipos la exposición del seminario de los temas 3 y 4

Identificar en los RX estructuras anatómicas del maxilar y la mandíbula

Identificar las características radiográficas del espacio periodontal

Identificar las características radiográficas del absceso crónico.

Diga el signo diferencial entre el granuloma y el quiste.