

# COLONOSCOPIA Y POLIPECTOMIA EN LA INFANCIA

Dr. Eduardo Sagaró

HOSPITAL PEDIATRICO  
“JUAN MANUEL MARQUEZ”

# COLONOSCOPIA

## INDICACIONES GENERALES

- Anemia ferripriva sin diagnóstico etiológico
- Sangramiento digestivo bajo
- Diarrea Crónica
- Enfermedades Inflammatorias Crónicas del Intestino Imagen a los Rayos X sin diagnóstico definitivo
- Síndromes de Poliposis

## ■ INDICACIONES DE COLONOSCOPIA SECUENCIAL O PERIODICA

- **Vigilancia en pacientes con displasia y riesgo de cáncer**
- **Enfermedades Inflammatorias del Intestino**

## ■ INDICACIONES DE COLONOSCOPIA TERAPEUTICA

- **Polipectomías**
- **Tratamiento de sangramiento por anomalías vasculares o post-polipectomía**

# COLONOSCOPIA

## CONTRAINDICACIONES

- Colitis Fulminante
- Megacolon tóxico
- Síndrome Perforativo
- Cirugía Reciente

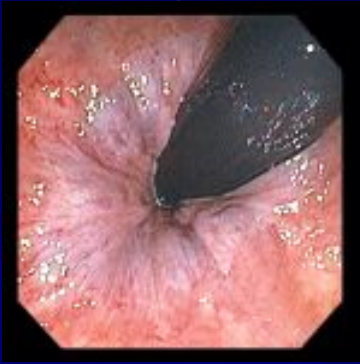## COMPLICACIONES

- Perforación
- Hemorragia peritoneal secundaria a laceraciones de la mucosa, ruptura esplénica, hematoma subcapsular hepático o desgarramiento mesentérico
- Hemorragia intraluminal

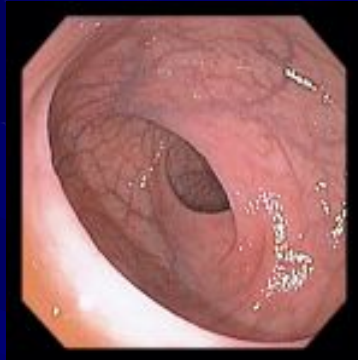# PREPERACION

- Mediante gastroclisis que permite la limpieza del colon en un período más corto de tiempo. Se usa una solución evacuante a base de  
Cloro Sodio...200 cc/Kg. de peso corporal  
Bicarbonato... 1 cc por cada 100 cc. de Cl NA  
Polisal ..... 0.5 cc. por cada 100 cc de Cl NA  
A pasar en 6 horas

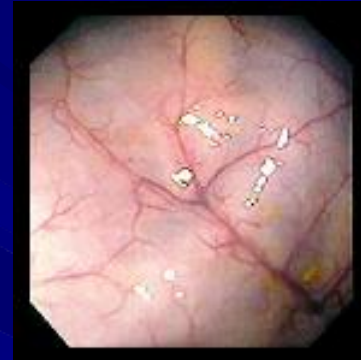# COLON NORMAL



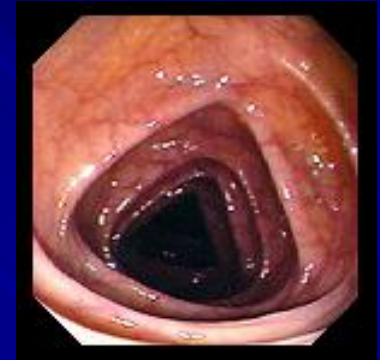**Union anorectal**



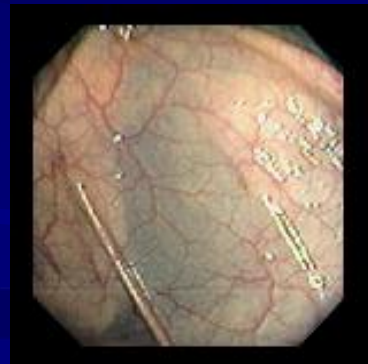**Sigmoides**



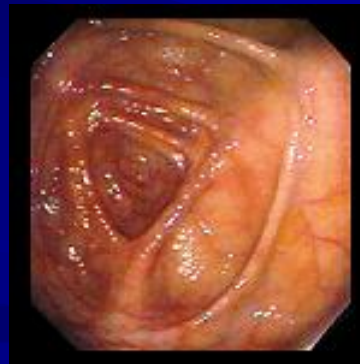**Patrón vascular**



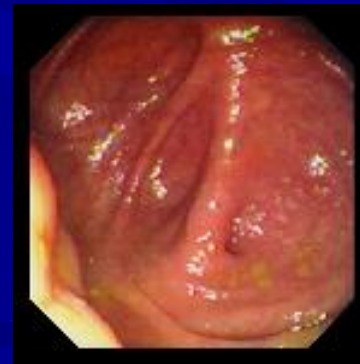
**Colon transverso**



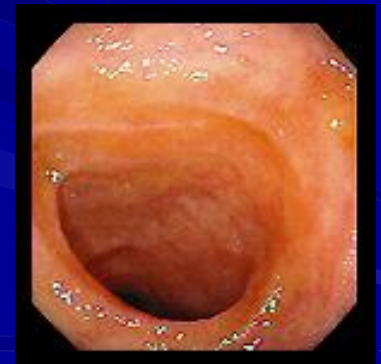**Angulo hepático**



**Fondo de ciego**

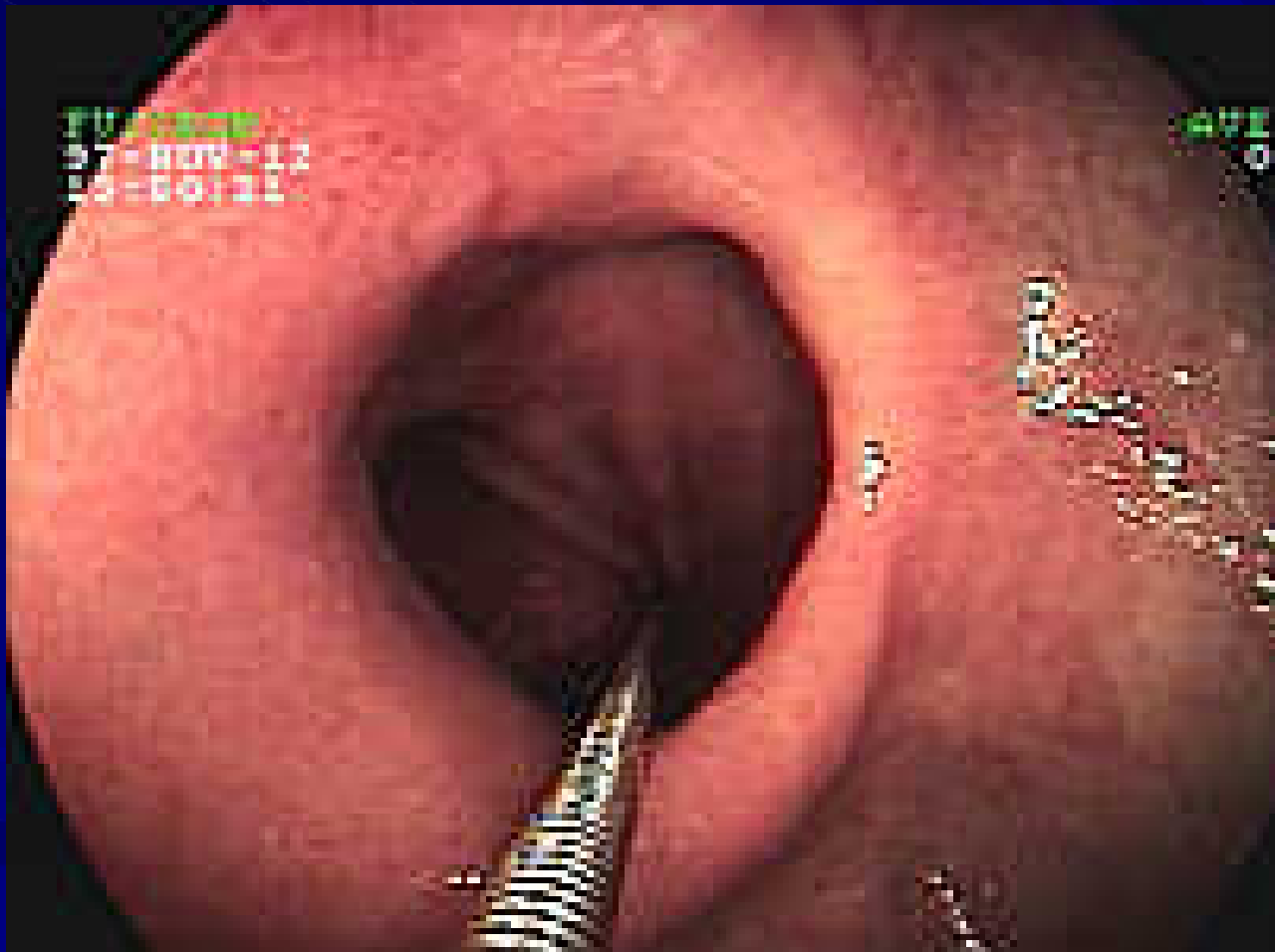

**Valvula ileocecal,  
orificioapendicular**

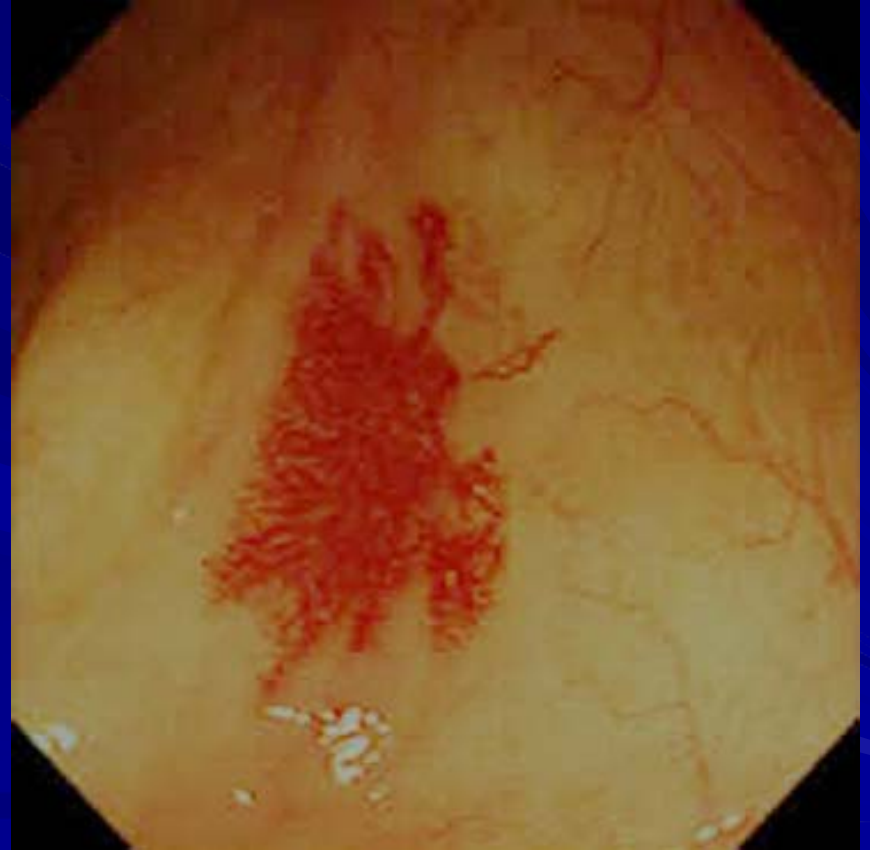
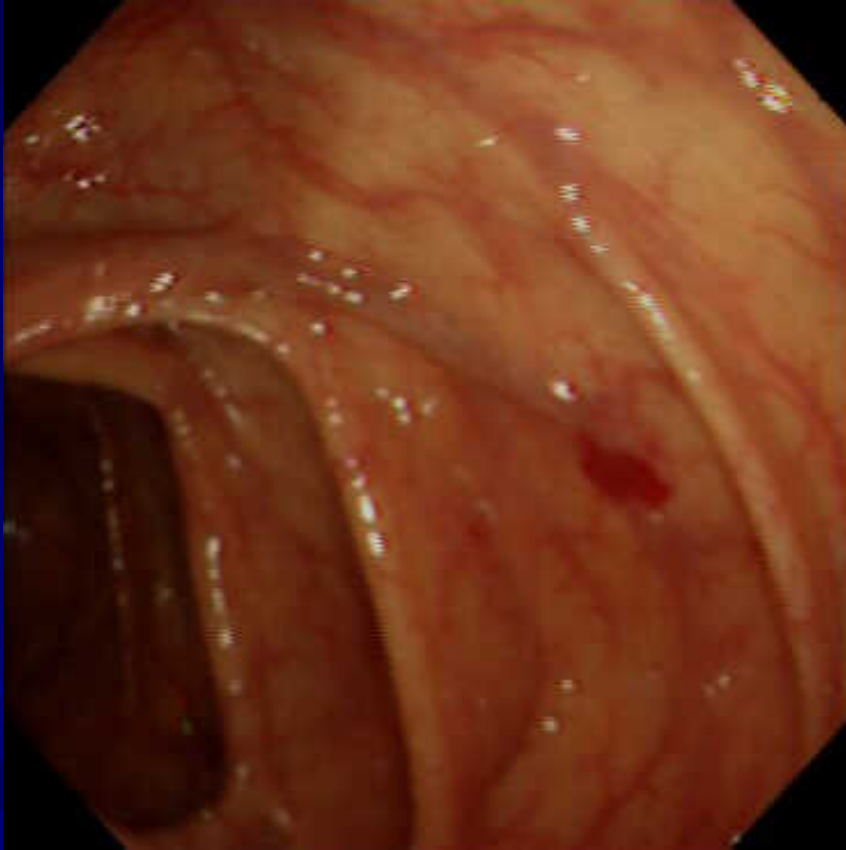
**Ileon terminal**

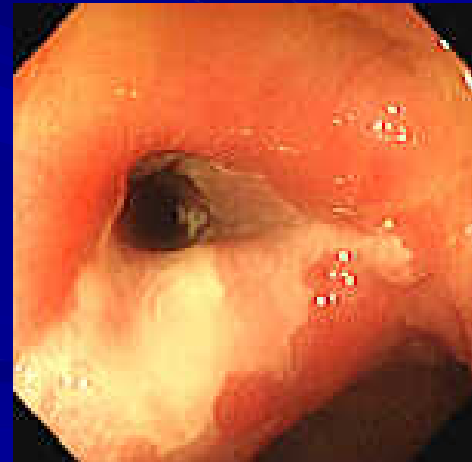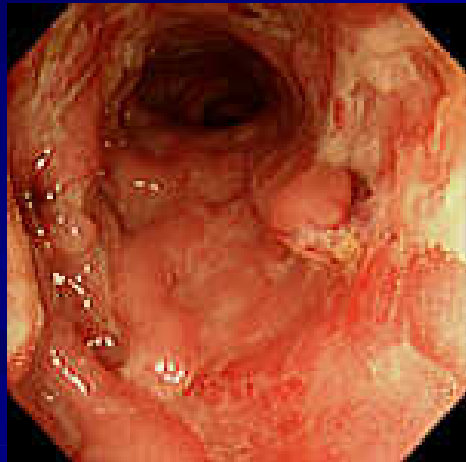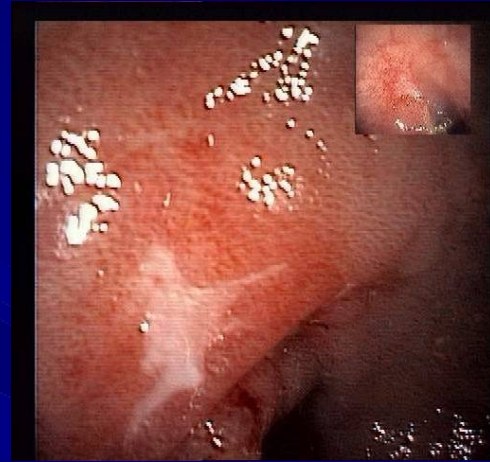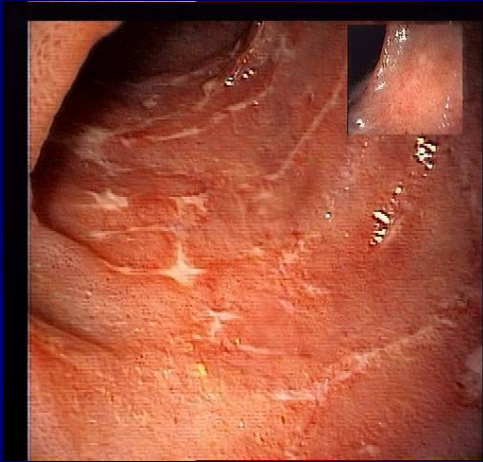# TOMA DE BIOPSIAS



# ANGIODISPLASIA

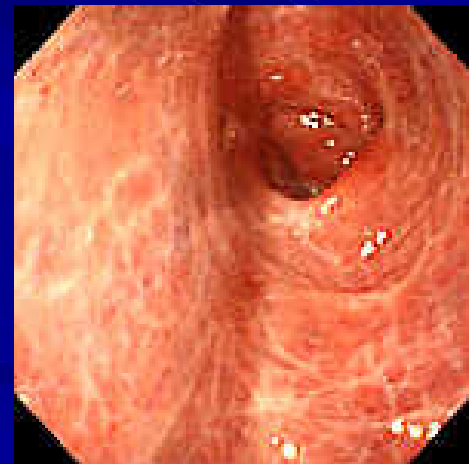
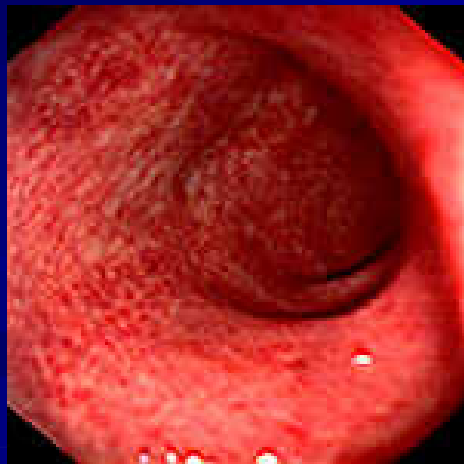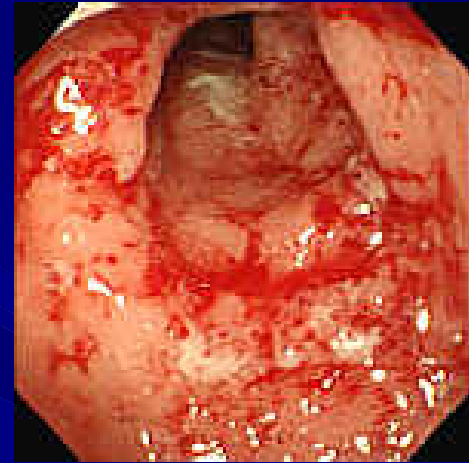

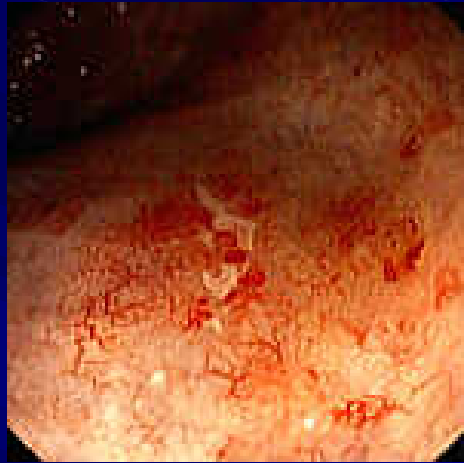
# ENFERMEDAD DE CROHN

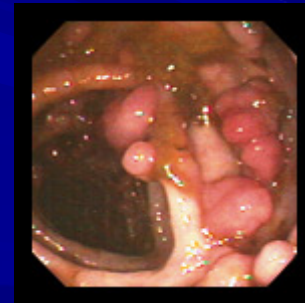
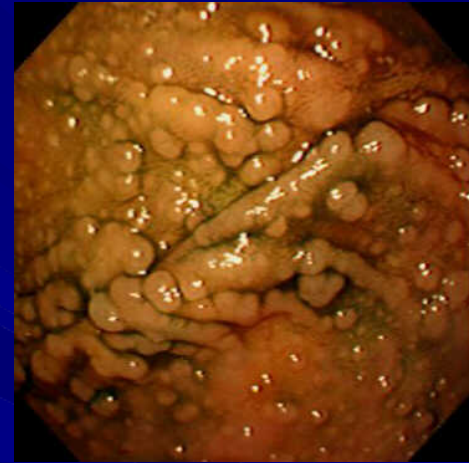
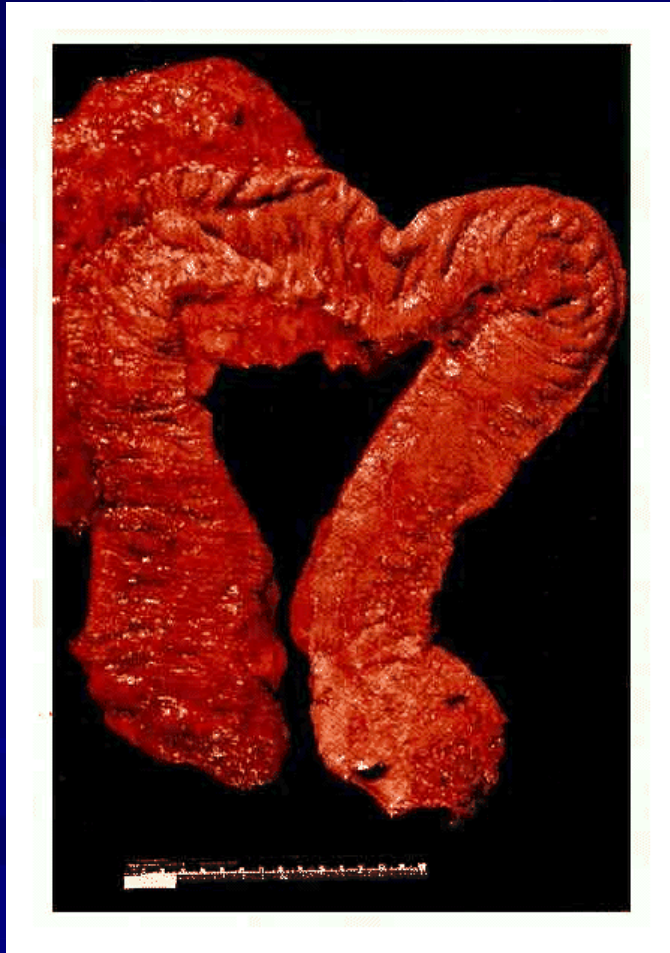




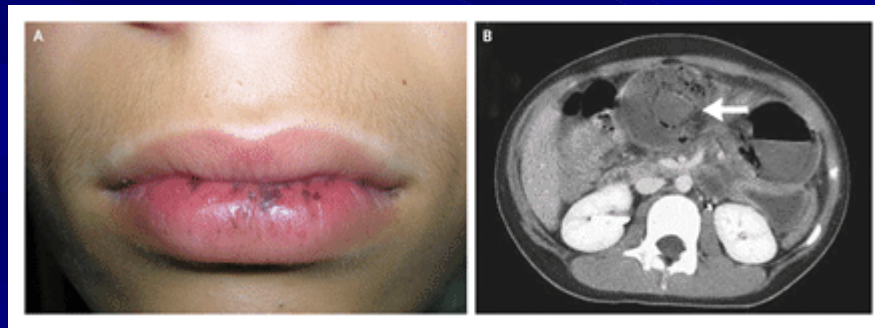
# CUI



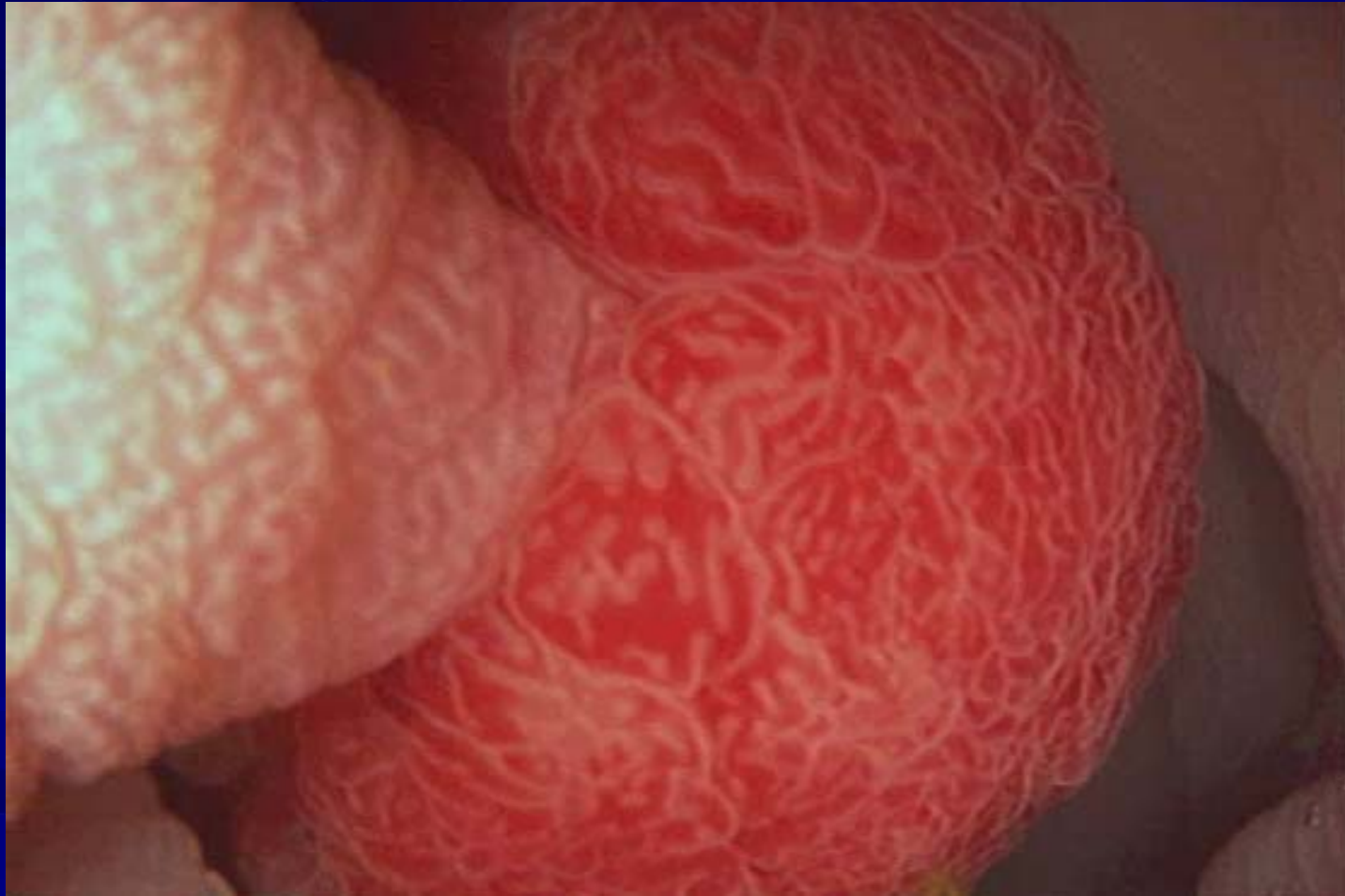# POLIPOSIS MULTIPLE



# PEUTZ-JEGHERS



# POLIPO DEL RECTO



# POLIPECTOMIA

